This is a digital copy of a book that was preserved for generations on library shelves before it was carefully scanned by Google as part of a project to make the world's books discoverable online.

It has survived long enough for the copyright to expire and the book to enter the public domain. A public domain book is one that was never subject to copyright or whose legal copyright term has expired. Whether a book is in the public domain may vary country to country. Public domain books are our gateways to the past, representing a wealth of history, culture and knowledge that's often difficult to discover.

Marks, notations and other marginalia present in the original volume will appear in this file - a reminder of this book's long journey from the publisher to a library and finally to you.

Usage guidelines

Google is proud to partner with libraries to digitize public domain materials and make them widely accessible. Public domain books belong to the public and we are merely their custodians. Nevertheless, this work is expensive, so in order to keep providing this resource, we have taken steps to prevent abuse by commercial parties, including placing technical restrictions on automated querying.

We also ask that you:

+ *Make non-commercial use of the files* We designed Google Book Search for use by individuals, and we request that you use these files for personal, non-commercial purposes.
+ *Refrain from automated querying* Do not send automated queries of any sort to Google's system: If you are conducting research on machine translation, optical character recognition or other areas where access to a large amount of text is helpful, please contact us. We encourage the use of public domain materials for these purposes and may be able to help.
+ *Maintain attribution* The Google "watermark" you see on each file is essential for informing people about this project and helping them find additional materials through Google Book Search. Please do not remove it.
+ *Keep it legal* Whatever your use, remember that you are responsible for ensuring that what you are doing is legal. Do not assume that just because we believe a book is in the public domain for users in the United States, that the work is also in the public domain for users in other countries. Whether a book is still in copyright varies from country to country, and we can't offer guidance on whether any specific use of any specific book is allowed. Please do not assume that a book's appearance in Google Book Search means it can be used in any manner anywhere in the world. Copyright infringement liability can be quite severe.

About Google Book Search

Google's mission is to organize the world's information and to make it universally accessible and useful. Google Book Search helps readers discover the world's books while helping authors and publishers reach new audiences. You can search through the full text of this book on the web at `http://books.google.com/`

A propos de ce livre

Ceci est une copie numérique d'un ouvrage conservé depuis des générations dans les rayonnages d'une bibliothèque avant d'être numérisé avec précaution par Google dans le cadre d'un projet visant à permettre aux internautes de découvrir l'ensemble du patrimoine littéraire mondial en ligne.

Ce livre étant relativement ancien, il n'est plus protégé par la loi sur les droits d'auteur et appartient à présent au domaine public. L'expression "appartenir au domaine public" signifie que le livre en question n'a jamais été soumis aux droits d'auteur ou que ses droits légaux sont arrivés à expiration. Les conditions requises pour qu'un livre tombe dans le domaine public peuvent varier d'un pays à l'autre. Les livres libres de droit sont autant de liens avec le passé. Ils sont les témoins de la richesse de notre histoire, de notre patrimoine culturel et de la connaissance humaine et sont trop souvent difficilement accessibles au public.

Les notes de bas de page et autres annotations en marge du texte présentes dans le volume original sont reprises dans ce fichier, comme un souvenir du long chemin parcouru par l'ouvrage depuis la maison d'édition en passant par la bibliothèque pour finalement se retrouver entre vos mains.

Consignes d'utilisation

Google est fier de travailler en partenariat avec des bibliothèques à la numérisation des ouvrages appartenant au domaine public et de les rendre ainsi accessibles à tous. Ces livres sont en effet la propriété de tous et de toutes et nous sommes tout simplement les gardiens de ce patrimoine. Il s'agit toutefois d'un projet coûteux. Par conséquent et en vue de poursuivre la diffusion de ces ressources inépuisables, nous avons pris les dispositions nécessaires afin de prévenir les éventuels abus auxquels pourraient se livrer des sites marchands tiers, notamment en instaurant des contraintes techniques relatives aux requêtes automatisées.

Nous vous demandons également de:

+ *Ne pas utiliser les fichiers à des fins commerciales* Nous avons conçu le programme Google Recherche de Livres à l'usage des particuliers. Nous vous demandons donc d'utiliser uniquement ces fichiers à des fins personnelles. Ils ne sauraient en effet être employés dans un quelconque but commercial.

+ *Ne pas procéder à des requêtes automatisées* N'envoyez aucune requête automatisée quelle qu'elle soit au système Google. Si vous effectuez des recherches concernant les logiciels de traduction, la reconnaissance optique de caractères ou tout autre domaine nécessitant de disposer d'importantes quantités de texte, n'hésitez pas à nous contacter. Nous encourageons pour la réalisation de ce type de travaux l'utilisation des ouvrages et documents appartenant au domaine public et serions heureux de vous être utile.

+ *Ne pas supprimer l'attribution* Le filigrane Google contenu dans chaque fichier est indispensable pour informer les internautes de notre projet et leur permettre d'accéder à davantage de documents par l'intermédiaire du Programme Google Recherche de Livres. Ne le supprimez en aucun cas.

+ *Rester dans la légalité* Quelle que soit l'utilisation que vous comptez faire des fichiers, n'oubliez pas qu'il est de votre responsabilité de veiller à respecter la loi. Si un ouvrage appartient au domaine public américain, n'en déduisez pas pour autant qu'il en va de même dans les autres pays. La durée légale des droits d'auteur d'un livre varie d'un pays à l'autre. Nous ne sommes donc pas en mesure de répertorier les ouvrages dont l'utilisation est autorisée et ceux dont elle ne l'est pas. Ne croyez pas que le simple fait d'afficher un livre sur Google Recherche de Livres signifie que celui-ci peut être utilisé de quelque façon que ce soit dans le monde entier. La condamnation à laquelle vous vous exposeriez en cas de violation des droits d'auteur peut être sévère.

À propos du service Google Recherche de Livres

En favorisant la recherche et l'accès à un nombre croissant de livres disponibles dans de nombreuses langues, dont le français, Google souhaite contribuer à promouvoir la diversité culturelle grâce à Google Recherche de Livres. En effet, le Programme Google Recherche de Livres permet aux internautes de découvrir le patrimoine littéraire mondial, tout en aidant les auteurs et les éditeurs à élargir leur public. Vous pouvez effectuer des recherches en ligne dans le texte intégral de cet ouvrage à l'adresse `http://books.google.com`

LIBRAIRIE MÉDICALE
ET SCIENTIFIQUE.
EM. LE FRANÇOIS
9 & 10, r. Casimir-Delavigne.
PARIS, (VIme)

REVUE GÉNÉRALE

D'OPHTALMOLOGIE

BOSTON MEDICAL
AUG 6 1912
LIBRARY.

REVUE GÉNÉRALE
D'OPHTALMOLOGIE

RECUEIL MENSUEL

BIBLIOGRAPHIQUE, ANALYTIQUE, CRITIQUE

Fondé en 1882 par H. DOR & E. MEYER

DIRIGÉ PAR LES DOCTEURS

H. DOR
Professeur hon. de l'Université de Berne
LYON

Et. ROLLET
Professeur d'Ophtalmologie à l'Université
LYON

H. TRUC
Professeur d'Ophtalmologie à l'Université
MONTPELLIER

AVEC LA COLLABORATION DE MM. LES DOCTEURS

Prof. **ANGELUCCI** (Naples). — **ANTONELLI** (Paris). — Prof. **BESIO** (Gênes). — **COBURN** (New-York). — **H COPPEZ** (Bruxelles). — **L. DOR** (Lyon). — **KRUKENBERG** (Halle a d. Saale). — **MAKLAKOW** (Moscou). — **PÉCHIN** (Paris). — **REDSLOB** (Strasbourg) — **SANTOS FERNANDEZ** (La Havane). — **SIMON** (Magdebourg). — **STEPHENSON** (Londres). — Prof **STILLING** (Strasbourg). — **STOCK** (Friburg-en-Brisgau). — Prof. **WICHERKIEWICZ** (Cracovie).

G. DUBREUIL (Lyon), Secrétaire de la Rédaction.

TOME XXV — 1906

La *Revue générale d'Ophtalmologie* paraît mensuellement dans le grand format in-8 par fascicule d'au moins 48 pages.

Prix de l'abonnement annuel :
Paris : **20** francs. — Départements : **22** francs. — Union postale : **22** fr. **50**.

PARIS
MASSON & Cie, ÉDITEURS
LIBRAIRES DE L'ACADÉMIE DE MÉDECINE
120, boulevard Saint-Germain, 120

1906

BOSTON MEDICAL
AUG 6 1912
LIBRARY.

CATALOGUED
OCT 21 1912
J. F B.

MÉMOIRES ORIGINAUX

ROSENWALD MEDICAL LIBRARY OCT 21 1912

Traitement de certaines conjonctivites infectieuses par la pommade jaune.

Par M. H. FRENKEL (de Toulouse).

Malgré les divergences individuelles dans le traitement des diverses variétés des conjonctivites, il paraît que la majorité des oculistes se trouvent d'accord sur les grandes lignes de ce traitement. Tout le monde admet aujourd'hui que la conjonctivite blennorragique est justiciable du nitrate d'argent, que la conjonctivite diphtéritique doit être traitée par le sérum anti-diphtéritique, que les kérato-conjonctivites phlycténulaires ne résistent pas à la pommade jaune, etc. Il faut reconnaître cependant que, parmi les diverses variétés des conjonctivites, les unes sont bien individualisées et que d'autres n'ont pas encore trouvé une étiquette définitive. En effet, le groupe des conjonctivites dites infectieuses se trouve aujourd'hui dissocié en plusieurs espèces. On distingue la conjonctivite aiguë due au bacille de Weeks, la conjonctivite subaiguë qui reconnaît pour agent pathogène le diplo-bacille de Morax, les conjonctivites à bacilles de Pfeiffer, à pneumocoques, à streptocoques, à bacilles de Friedlander et, tout récemment, M. Poulard vient d'individualiser le groupe des conjonctivites à staphylocoques. Il est plus que probable que toutes ces variétés ne sont pas justiciables du même traitement.

Le traitement de ces groupes de conjonctivites dites infectieuses, qui paraît donner les meilleurs résultats dans la majorité des cas, consiste dans l'emploi du nitrate d'argent sous forme de badigeonnages ou bien de l'un de ses succédanés,

recommandés par M. Darier, tels que le protargol et l'argyrol. Dans certains cas, on arrive au même résultat avec les astringents plus doux, sulfate de zinc, alun, ou bien la guérison arrive spontanément en peu de jours.

En revanche, il y a des cas dans lesquels on ne devient pas assez rapidement maître de la sécrétion ni par les sels d'argent, sous quelque forme que ce soit, ni par les autres collyres astringents. C'est dans ces cas qu'on a recommandé, notamment en Russie, de s'adresser à la pommade jaune.

L'idée d'appliquer la pommade jaune au traitement des conjonctivites infectieuses est venue, après d'autres, à Mme M.-K. Erniot. A la suite de bons résultats obtenus par cette praticienne, M. Katz (de Saint-Pétersbourg[1]) a essayé ce traitement dans 118 cas et n'a eu qu'à s'en louer. Il fait valoir que : 1° Le traitement par le nitrate d'argent est quelquefois contre-indiqué pendant les deux ou trois premiers jours de l'affection ; 2° qu'il n'abrège nullement la durée de la maladie ; 3° que, dans certains cas, on n'obtient pas d'amélioration par le nitrate d'argent, mais, au contraire, on obtient une guérison par la pommade jaune.

Lundsgaard[2] a également vu parfois la pommade jaune agir mieux que les collyres dans la conjonctivite diplo-bacillaire qui est assez répandue en Danemark.

Sur une cinquantaine de cas de conjonctivites traités par la pommade à l'oxyde jaune, nous avons pu noter au jour le jour les résultats chez 18 malades seulement. Les observations de ces cas seront publiées dans la thèse d'un de nos élèves, M. Mallet. Sur ces 18 cas, 9 sont des conjonctives aiguës et 9 subaiguës.

1° *Conjonctives aiguës.* — 9 cas. Dans 5 cas on a constaté le bacille de Weeks. Dans les 4 autres cas, pas de microbes. Dans les cas à bacilles de Weeks le traitement a commencé entre le 3e et le 6e jour et la guérison a été obtenue de 4 à 8 jours après le début du traitement. Dans deux cas cependant on s'est mieux trouvé de l'argyrol que de la pommade jaune. Dans les cas amicrobiens on a obtenu la guérison au

[1] Katz, *Wiestnik Ophthalmol.*, mars-avril 1905, t. XXII, p. 168.
[2] Lundsgaard, *Hospitalstid*, n° 12, 1905.

bout de 4 à 6 jours, soit d'emblée, soit après échec préalable de l'argyrol.

2° *Conjonctivites subaiguës.* — 9 cas. Dans 5 cas on a trouvé des diplobacilles de Morax. Dans tous ces cinq cas qui se sont présentés au traitement, 4 du 13e au 17e jour et 1 au 2e jour après le début de l'affection, dans tous ces cas, dis-je, la guérison a été obtenue par la pommade jaune en 7 jours en moyenne. Dans 4 autres cas où on n'avait pas trouvé de microbe et qui se sont présentés au traitement tardivement, après le début, la pommade jaune a donné soit une amélioration, soit une guérison assez rapide.

Nous avons remarqué encore que, chez les sujets dont on traite comparativement un œil par l'argyrol et l'autre par la pommade jaune, on peut parfois obtenir une guérison plus rapide du côté traité par la pommade.

Les bons effets de la pommade jaune sont particulièrement frappants dans tous les cas de conjonctivite avec sécrétion qui s'accompagnent d'une ou plusieurs phlyctènes du limbe sclérocornéen.

Nous pouvons donc dire que, lorsque dans les conjonctivites on n'obtient pas d'amélioration rapide à l'aide des sels d'argent, on est en droit d'essayer sans tarder le traitement par la pommade jaune. Il va sans dire qu'il ne s'agit pas ici des conjonctivites spécifiques mentionnées au début de cette note et que, dans toute conjonctivite chronique, on aura éliminé d'emblée l'existence d'une dacryocystite latente. Il est possible que, dans les conjonctivites à bacilles de Weeks, la pommade jaune ne donne pas de meilleurs résultats que tout autre traitement, mais dans les conjonctivites à diplobacilles de Morax il semble bien que cet agent puisse être d'une réelle utilité.

La protection de l'œil dans le traitement radiothérapique des parties voisines de cet organe.

Par D. VAN DUYSE et DE NOBELE

Un grand nombre d'affections de la face justiciables du traitement par les rayons X sont voisines des yeux. Ainsi l'«ulcus rodens», le lupus, s'étendent très souvent contre l'œil et atteignent même les paupières.

Jusqu'à présent, les radiothérapeutes, usant d'une sage prudence, protégeaient cet organe délicat en le couvrant avec des lames de plomb. Néanmoins, la protection ainsi réalisée est très insuffisante. Du moment qu'on prend des plaques de plomb assez épaisses pour arrêter tous les rayons, on peut difficilement les modeler et, l'occlusion de l'œil ne se faisant pas d'une façon complète, des rayons obliques ou secondaires peuvent pénétrer sous le plomb et atteindre le globe oculaire. Ce qui augmente encore le danger, c'est la nécessité d'interposer entre le plomb et la peau un tissu mauvais conducteur de l'électricité : il empêche la production des petites étincelles éclatant entre la peau et le plomb et très désagréables pour le malade.

Depuis que, par suite de l'extension du champ d'action de la radiothérapie, on a songé à utiliser les radiations röntgeniennes pour le traitement d'affections localisées sur les paupières (tuberculose, productions lymphoïdes en général), il est devenu absolument nécessaire d'arrêter les rayons X au-devant même du segment antérieur de l'œil. En effet, les recherches expérimentales et anatomo-cliniques de A. Birch-Hirschfeld (*Archiv für Ophthalmologie*, octobre 1904) ont démontré que les rayons X, appliqués avec l'intensité et la durée nécessaires aux usages thérapeutiques, peuvent déterminer des modifications prononcées dans les segments antérieurs et postérieurs de l'œil. Ces dernières ne se manifesteraient que deux semaines après l'exposition. Sur le segment antérieur de l'œil,

on a observé des kératites fort semblables à la variété interstitielle, de l'iritis, de la cyclite, etc. Au segment postérieur, l'ophtalmoscope a révélé une atrophie de la papille. L'examen anatomique a décelé une dégénérescence des cellules ganglionnaires et des fibres nerveuses de la rétine.

Des altérations des parois vasculaires décrites pour la peau (Baerman et Linser) ont été établies pour la conjonctive, l'iris, la rétine; par leur intermédiaire, de graves lésions fonctionnelles peuvent s'installer dans l'œil.

Birch-Hirschfeld estime, à raison des données expérimentales et cliniques établies par lui, que, pour les affections palpébrales soumises aux rayons X, il ne faut pas faire des applications intensives répétées coup sur coup (action cumulative): elles entraîneraient la production de lésions cornéennes; mais il recommande des radiations courtes, à déterminer d'après le mode d'action et l'éloignement du tube (8 à 10 unités Holznecht par séance et un intervalle de deux semaines entre chaque exposition). En outre, il faut protéger le globe oculaire en interposant des plaques métalliques entre les paupières et l'œil, par exemple celles de la pince de Desmarres, de Knapp ou de Snellen. Elles permettent la radiation de la conjonctive éversée, sans dommage pour l'œil. La douleur, ou plutôt la gêne que procurerait au malade l'application de l'instrument modérément serré, serait écartée ou atténuée par les instillations de cocaïne ou d'adrénaline.

Cependant, le cadre métallique de ces pinces doit, nous semble-t-il, masquer en partie le champ conjonctival; c'est pourquoi il nous paraît plus simple de protéger le bulbe par des coques imperméables aux rayons de Röntgen et se moulant à la surface de l'œil anesthésié par l'holocaïne.

L'éversion des paupières, en la supposant nécessaire, peut toujours être effectuée par une bandelette agglutinative reliée à un poids maintenant la paupière basculée sur une petite tige cylindrique (Geyser, *Americ. electrotherap. Soc.*, sept. 1903, et *Recueil d'Ophtalmologie*, mars 1904, p. 817).

Dans cet ordre d'idées, nous avons d'abord songé à utiliser des coques métalliques en argent se moulant exactement sur le globe oculaire et introduites entre ce dernier et les paupières, comme un œil artificiel. Ces coques ont présenté l'in-

convénient d'être mal tolérées par le malade, à cause de la difficulté d'obtenir pour elles une surface suffisamment lisse pour ne pas blesser le globe oculaire.

Dès lors, nous avons cherché à remplacer le métal par des substances analogues à celles employées pour faire les yeux artificiels, mais suffisamment opaques aux rayons de Röntgen. A cette fin, nous nous sommes adressés à MM. Müller, ocularistes de Wiesbaden, qui ont établi une série de pièces plus ou moins imperméables aux rayons X.

Ces pièces étaient faites :

1° En différents émaux dans lesquels on avait incorporé des oxydes métalliques;

2° En porcelaine laminée avec du plomb;

3° En un émail spécial appelé par le fabricant émail de Paris;

4° En verre à base de plomb fourni par la maison Gundelach, de Gehlberg, en Thüringe, maison connue pour la fabrication de ses verres imperméables aux rayons X.

Nous avons soumis ces différents échantillons à des essais préalables. Les plaçant sur une plaque au gélatino-bromure d'argent enveloppée dans du papier noir, nous les avons exposées aux émanations d'un tube de Crookes dans des conditions analogues à celles utilisées pour le traitement radiothérapique. Un tube Chabaud à osmo-régulateur était placé à 15 centimètres de distance de la plaque photographique, fournissant des rayons de pénétration équivalant au n° 6 de l'échelle de dureté du radiochronomètre de Benoist, la pose étant d'une minute.

Dans ces conditions, les émaux à base d'oxyde métallique se sont montrés assez perméables aux rayons X; les coques en porcelaine laminée avec du plomb ne se sont pas montrées assez homogènes, certains endroits laissant passer complètement les rayons X.

Les coques en verre de Gundelach, à base de plomb, ont donné de meilleurs résultats; néanmoins, à cause de leur faible-épaisseur, une certaine quantité de rayons parvenait encore à les traverser. Seules, les coques faites avec l'émail appelé « émail de Paris » se sont montrées totalement imperméables aux rayons X.

Nous nous sommes donc adressés à cette dernière substance et en avons fait fabriquer des coques semblables à celle des yeux artificiels. Ces dernières sont très facilement supportées lorsqu'on a au préalable insensibilisé l'œil du sujet avec de la cocaïne.

Depuis plusieurs semaines que nous possédons ce mode de protection de l'œil, nous en faisons un usage régulier pour le traitement radiothérapique d'affections palpébrales comme le trachome ou d'affections de la peau des parties voisines de l'œil (cancroïde, lupus, etc.). Grâce à leur emploi, nous pouvons faire des séances plus prolongées sans arrière-pensée, et jamais un seul de nos malades ne s'est plaint d'une gêne quelconque provenant de leur application.

REVUE GÉNÉRALE[1]

ANATOMIE ET EMBRYOLOGIE

1) **Krückmann.** — Pigmentation et prolifération de la névroglie rétinienne (Ueber Pigmentierung und Wucherung der Netzhautneuroglia) *(Arch. f. Ophth.*, LX, 350-367, 1905).

2) **Krückmann.** — Deuxième article sur la névroglie rétinienne *(Arch. f. Ophth.*, LX, 452-512, 1905).

3) **Wehrli.** — Anomalies de développement de la rétine qui correspondent à la microgyrie et à la macrogyrie de l'encéphale. Considérations sur les rosettes épithéliales et sur la pathogénie du gliome (Ueber der Mikro- und Makrogyrie der Gehirns analoge Entwickelungstoerungen der Retina mit Besprechung der Epithelrosetten und der Pathogenese des Glioms) *(Arch. f. Ophth.*, LX, 302-349, 1905).

1) Le travail de *Krückmann* est une contribution importante à l'histologie de la névroglie rétinienne. Une planche avec 8 figures permet de suivre la description technique très détaillée de l'auteur. L. DOR.

2) Importante étude anatomo-pathologique de la prolifera-

[1] Les articles dont nous indiquons seulement les titres, sans analyse, ne contiennent rien de nouveau.

tion et de la pigmentation de la névroglie rétinienne. 28 figures sur 3 planches hors texte. L. DOR.

3) *Wehrli* a examiné au microscope avec beaucoup d'attention le cerveau et les deux rétines d'un enfant mort à l'âge de seize mois. Il s'agissait d'un jumeau hydrocéphale et qui ne se développa pas. A l'examen ophtalmoscopique, on avait observé dans un œil une lésion circonscrite de la rétine qui en imposait pour un gliome. L'examen histologique montra qu'il y avait des parties de la rétine qui n'étaient pas développées et que d'autres avaient un développement exagéré. Dans les circonvolutions cérébrales également, il y avait des circonvolutions atrophiées (microgyrie) et d'autres hypertrophiées (macrogyrie).

D'après l'auteur, le gliome de la rétine survient dans les cas où il subsiste du tissu embryonnaire dans la rétine et où celui-ci est irrité par des agents mécaniques, en particulier par certaines hémorragies survenant au moment de la naissance. L. DOR.

PHYSIOLOGIE

1) **Exner** et **Januschke**. — Sur la pénétration de la masse du tapetum dans l'épithélium choroïdien sous l'influence de la lumière (Ueber Verschiebung der Tapetummasse im Choroïdealepithel unter dem Einfluss des Lichtes) (*Soc. allemande de physiologie*, 15 juin 1905, Marburg et, *Münch. med. Wochens.*, p. 1953, 3 octobre 1905).

2) **Portes** (E.). — Théorie sensorielle et théorie motrice des déviations oculaires conjuguées (*Thèse de Montpellier*, n° 57, 1905, 136 pages).

3) **Wehrli** — Le siège anatomique de la cécité corticale et la localisation de la sphère visuelle et de la macula dans l'écorce du lobe occipital (Ueber die anatomisch-histologische Grundlage der sog. Rindenblindheit und über die Lokalisation der corticalen Sehsphaere der Macula lutea und die Projektion der Retina auf die Rinde des Occipitallappens) (*Arch. f. Ophth.*, LXII, 286-375, 4 pl. hors texte, 1905).

4) **Fleischer**. — Le phénomène de Bell (Das Bell'sche Phaenomen) (*Arch. f. Anghlkde*, t. LII, p. 359, 1905).

5) **Milroy** (T.-H.). — De l'action de la lumière et du radium sur le développement de la rétine (On response of the developing retina to light and to radium) (*Journ. of Physiology*, septembre 1905).

6) **Gotch** (T.). — L'excitation rétinienne et le spinthariscope (The spinthariscope and retinal stimulation) (*Proc. Physiol. Society*, juillet 1905).

1) Dans l'épithélium choroïdien du poisson (Abrumis

brama), on trouve à côté du pigment une masse crétacée composée de guanidine amorphe, laquelle, située derrière la rétine, y joue le rôle d'un réflecteur, d'un tapetum.

Dans l'œil éclairé, les prolongements des cellules pigmentaires s'avancent très bien entre les cônes de la rétine et on y trouve un mélange égal de pigment et de la substance du tapetum. La couche des bâtonnets est complètement enveloppée par cette masse. Dans l'œil adapté à l'obscurité, les prolongements des cellules pigmentaires sont très raccourcis, la couche des bâtonnets est libre et les cônes sont cachés. Les auteurs voient dans ces faits une nouvelle preuve de la théorie de Kries sur la signification différente des cônes et des bâtonnets, les premiers servant pour la vision au grand jour, les derniers pour le crépuscule ou la faible lumière.

H. DOR.

2) Le point de départ de la thèse de *Portes* a été un article de Bard de la *Semaine médicale*. Dans cet article, l'auteur combattait longuement les théories qui rattachent le syndrome de la déviation conjuguée à la paralysie d'un centre spécial commandant les mouvements associés de rotation oculo-céphalique et proposait une conception nouvelle rapportant cette attitude à une paralysie sensorielle unilatérale et à la prédominance des centres réflexes de l'hémisphère opposé (voir *Rev. Gén. d'Ophtalm.*, p. 531, décembre 1904).

La thèse de Portes est la discussion de cette théorie. Après un aperçu historique, l'auteur expose longuement la théorie sensorielle de Bard et les critiques qu'il adresse à la théorie paralytique.

Il souligne en passant la possibilité des attitudes post-apoplectiques de la tête et des yeux identiques dans leurs formes aux déviations conjuguées contemporaines d'une hémianopsie, et cela en l'absence de toute intervention sensorielle unilatérale.

L'auteur essaye de montrer que la suppression fonctionnelle des voies optiques centripètes n'agit pas dans la détermination des attitudes oculo-céphaliques et il nie aussi le rôle des autres sens.

D'autre part, il a cherché, rattachant les positions patholo-

giques à des troubles moteurs, dans la notion de siège et de nature de la lésion, l'origine des caractères fondamentaux du phénomène de Prévost.

De la variété du tableau symptomatique qu'ont présentée de nombreux cas, l'auteur conclut qu'il faut admettre des déviations oculaires et des déviations céphaliques associées ou non au hasard des lésions.

Enfin, l'auteur admet les idées de Roux sur l'existence de deux centres en relation avec les mouvements associés de latéralité des yeux et donne un aperçu du trajet connu de ce nerf oculogyre et hémioculomoteur (Grasset), dont le trouble produit les déviations oculaires associées. 28 observations, dont 3 inédites. P. C.

3) A l'occasion d'une autopsie de cécité corticale par lésion bilatérale purement localisée à l'écorce des deux cuneus, *Wehrli* reprend en détail toutes les observations antérieures à celles de Henschen. Il montre que les conclusions de Henschen sont prématurées, et qu'à l'heure actuelle, il est encore impossible d'affirmer qu'il existe une macula corticale et une projection de la rétine sur l'écorce. La théorie de Monakow est encore aussi soutenable que celle de Henschen.

L. DOR.

4) On désigne comme signe de Bell, la rotation en haut que subit l'œil pendant le sommeil et, en général, lorsque les paupières sont closes. Il n'existe pas d'explication satisfaisante de ce phénomène. *Fleischer* a observé un des cas rares de signe de Bell, dans lequel la rotation en haut s'est changée en rotation en bas, à la suite d'une rétraction cicatricielle de la paupière supérieure. Il en conclut que le signe de Bell est d'origine réflexe, opinion émise par M. A. Nagel.

G. WEILL.

5) *Milroy* conclut de ses études, concernant l'action de la lumière et du radium, sur le développement de la rétine, chez le poulet que :

1° L'action de la lumière se fait sentir à partir du quinzième jour de l'incubation. Les cellules à pigment expulsent leur contenu. Légère protrusion des cônes et des bâtonnets;

2° La lumière monochromatique produit les mêmes effets que la lumière blanche ;

3° Nul retard n'est observé dans le développement de la rétine des yeux exposés à la lumière ;

4° La fluorescence intra-oculaire, produite par le radium, n'est pas suffisante pour occasionner une réaction de la part de la rétine ;

5° Le radium produit une désintégration de toutes les cellules rétiniennes, spécialement de celles qui sont placées antérieurement. Les cellules ganglionnaires, la couche des grains internes et la couche des fibres du nerf optique sont généralement les plus affectées.

Milroy a observé aussi une décomposition de la lécithine, comme l'avait indiqué Schwartz.

J. MAWAS.

6) *Gotch* a trouvé que l'emploi de spinthariscope peut rendre de réels services dans l'étude de l'excitabilité rétinienne; la fatigue immédiate de la macula, lorsqu'elle est exposée alternativement et pour un temps très court, à la lumière et à l'obscurité ; l'hyperexcitabililé de la portion périphérique de la rétine, lorsque la lumière est dirigée obliquement ; enfin, la fatigue rétinienne, peuvent être décelées, par cet instrument, dont l'usage est très facile.

J. MAWAS

ANATOMIE PATHOLOGIQUE

1) **Pihl.** — Contribution à l'étude de l'ophtalmie sympathique (Kasuistische Beiträge zur sympathischen Ophthalmie nebst einigen pathologisch-anatomischen Untersuchungen) *(Arch. f. Ophth.*, LX, 528-551, 1905).

2) **Mannhardt.** — Nouvelles recherches sur le coloboma scléro-choroïdien (Weitere Untersuchungen ueber das Coloboma sclero-chorioideae) *(Arch. f. Ophth.*, LX, 513-527, 1905).

3) **Mauleitner.** — La tuberculose oculaire chez le bœuf et chez le porc (Die Augentuberkulose bei Rind und Schwein) *(Arch. f. Ophth.*, LXI, 152-222, 1905).

4) **Zur Nedden.** — Sur quelques résultats bactériologiques rares dans l'ulcère serpigineux (Ueber einige seltene bakteriologische Befunde beim Ulcus serpens) *(Arch. f. Aughlkde*, t. LII, p. 143, 1905).

5) **Von Hippel** (E.). — Recherches anatomiques sur la cataracte congénitale et contribution à l'étude d'une nouvelle malformation du cristallin (Anatomische Untersuchungen ueber angeborene Katarakt zugleich ein Beitrag zur Kenntniss einer neuen Missbildung der Linse) *(Arch. f. Ophth.*, LX, 417-443, 1905).

1) *Pihl* a observé 9 cas d'ophtalmie sympathique sur 13.700 malades. Il donne les observations de ces 9 cas et, en outre, il publie des considérations sur l'anatomie pathologique de la maladie. L. DOR.

2) *Mannhardt* a montré qu'il y avait une adhérence intime entre la choroïde et le feuillet interne de la sclérotique. Cette notion permet de comprendre toutes les variétés de colobomes. Une planche hors texte avec nombreuses figures schématiques permet de suivre la pensée de l'auteur. L. DOR.

3) La tuberculose oculaire doit, d'après *Mauleitner*, être recherchée à l'autopsie des animaux, car elle passe souvent inaperçue pendant la vie. La tuberculose choroïdienne constitue la moitié des cas de tuberculose oculaire. L. DOR.

4) D'après *Zur Nedden*, la plupart des cas publiés jusqu'ici de soi-disants ulcères serpigineux non provoqués par le pneumocoque ne présentaient pas l'aspect typique de l'« ulcus serpens. » Seuls, les cas de Uhthoff et Axenfeld, de Bach et Neumann et Kreiger, et peut-être un cas de Gourfein, peuvent être considérés comme véritables ulcères serpigineux. Parmi les ulcères serpigineux observés à la clinique de Bonn, Zur Nedden, en a trouvé trois typiques ne contenant pas le pneumocoque ; dans l'un, on trouva à côté des bacilles de la xérose de nombreux streptocoques; dans les deux autres, le bacille subtilis ou bacille du foin. Le rôle actif de ce dernier dans les suppurations de l'œil, panophtalmie, etc., se trouve donc confirmé. G. WEILL.

5) *E. von Hippel* a examiné les cristallins cataractés de trois lapins nouveau-nés et d'un enfant de trois jours. Dans un cas, il y avait un colobome un peu spécial, qui était une ébauche de division du cristallin en deux parties symétriques.

Ce travail est accompagné de 4 planches. L. DOR.

PATHOLOGIE ET THÉRAPEUTIQUE

MALADIES DE LA CONJONCTIVE, DE LA SCLÉROTIQUE ET DE LA CORNÉE

1) **Doyne** (Robert-W.). — Modification pathologique des cornées (A case of ill developed corneæ.) *(Trans. ophth. Society*, vol. XXIV, p. 40, 1904).

2) **Collins** (T.-Treacher). — Un cas rare de cercle opaque symétrique de la cornée des deux yeux (An unusual superficial circumferential opacity of the cornea, symmetrical in the two eyes) *(Trans. ophth. Society*, vol. XXIV, p. 45, 1904)

3) **Campbell** (Kenneth). — Kératite interstitielle aiguë, provoquée par un traumatisme (Acute interstitial keratitis brought on by an injury) *(Med. Press and Circular*, mars 1905).

4) **Chesneau** (Marcel) de Nantes. — Contribution à l'étude d'une forme de kératite parenchymateuse sclérosante probablement tuberculeuse *(Annales d'oculistique*, p. 412, juin, 1905).

5) **Lafon.** — Polype de la conjonctive palpébrale *(Soc. d'anat. et de phys. de Bordeaux*, 16 octobre 1905).

6) **Posey** (W.-Campbell). — Kératite discoïde (Keratitis disciformis, with the report of a case) *(Ophth. Review*, mai 1905).

7) **Trousseau.** — Un cas d'ostéome sous-conjonctival *(Annales d'oculistique*, p. 363-364, novembre 1905).

8) **Griffin** (O.-A.). — Conjonctivite de Parinaud (Parinaud's conjunctivitis) *(Ophthalmic Record*, mai 1905).

9) **Wurdemann** (H.-V.). — Ophthalmia Nodosa *(Ophthalmic Record*, février 1905).

10) **Johnston** (R.-H.). — Papillome de la conjonctive (A case of papilloma of the conjunctiva) *(Ophthalmic Record*, mai 1905).

11) **Coppez.** — La conjonctivite printanière *(Gazette méd. belge*, 20 juillet 1905).

12) **Hallopeau** et **Teissier.** — Un cas d'hydrargyrisme avec lésions des conjonctives *(Soc. de dermatologie et de syph. de Paris*, 2 mars 1905).

13) **Morax.** — Diagnostic et traitement des conjonctivites aiguës *(Bulletin de l'Assoc. d'enseignement méd.*, septembre 1905).

14) **Painblan.** — Traitement de la kératite interstitielle *(Echo méd. du Nord*, 6 août 1905).

1) *Doyne* a observé, chez un enfant de quatre ans, une cornée extrêmement plate, entourée d'un cercle grisâtre, large de 2 à 2,5 millimètres. Œil très hypermétrope, léger astigmatisme. Aucun signe d'hérédo-syphilis. STEPHENSON.

2) Le cas de *Collins* a trait à un jeune homme bien portant, sans antécédent syphilitique, ayant souffert à plusieurs reprises d'inflammation des yeux. Il a une opacité grise, superficielle, marbrée, entourant la cornée, de façon à laisser au centre de celle-ci un espace ovale de substance normale. Pas de trace de vaisseaux, vue normale. STEPHENSON.

3) *Campbell* rapporte l'observation d'un homme âgé de vingt-six ans qui présentait des signes évidents de syphilis héréditaire. Blessé à l'œil, par une étincelle, il vit apparaître, quelques jours après, une kératite interstitielle typique. L'autre œil, qui n'a pas été touché, fut atteint quinze jours plus tard. STEPHENSON.

4) *Chesneau* jette un coup d'œil sur l'histoire de la tuberculose cornéenne depuis Arcoléo (1862) jusqu'à nos jours. Il note les intéressantes observations de Panas et Vassaux, de Roy et Alvarez, de Rachet, etc., ainsi que la classification de Bach : 1° *La kératite parenchymateuse type*, due à l'action nocive des toxines tuberculeuses sur le parenchyme; 2° *La kératite sclérosante*, consécutive à une tuberculose du ligament pectiné; 3° *La kératite tuberculeuse primitive*, débutant dans le bord scléro-cornéen; 4° *Tuberculose de la cornée, secondaire à une affection bacillaire de la conjonctive « per continuitatem et contiguitatem »*. Ensuite, grâce à sept observations personnelles, l'auteur a pu étudier la kératite sclérosante tuberculeuse qu'il expose d'une façon détaillée. *Etiologie.* Prédominance des sujets féminins d'aspect lymphatique entre vingt-quatre et vingt-huit ans. Les troubles utérins et l'hérédo-syphilis n'y sont pour rien. *Symptomatologie.* Kératite parenchymateuse à type nodulaire, précédée d'épisclérite ou de sclérite évoluant vers la sclérose, sans participation de l'iris, avec une torpidité quelquefois prononcée. *Diagnostic.* Le manque d'iritis éliminera d'emblée l'idée de syphilis et de rhumatisme. Pour justifier le diagnostic de kératite tuberculeuse, on a préconisé l'injection de tuberculine. En tout cas, il ne faut pas oublier que la tuberculose oculaire est une tuberculose atténuée. C'est pourquoi *le pronostic* est bénin. Le malade recouvre une acuité visuelle qui n'est pas au-dessous de sa capacité professionnelle. *Traitement.* Fortifier l'état général et injection sous-conjonctivale d'air. H. PERETZ.

5) La malade présentée par *Lafon* est âgée de cinquante-deux ans; elle a vu apparaître il y a trois mois un petit bouton rouge au niveau du bord palpébral libre près du point lacrymal. Aujourd'hui tumeur ovoïde, de la grosseur d'une fève,

recouverte par une croûte irrégulière; la petite masse est pédiculisée. Il s'agissait d'une production polypoïde s'organisant en myxo-fibrome : charpente fibro-muqueuse avec de nombreuses télangiectasies; point d'inflammation (infiltration lymphocytoïde, endo- et périvasculite ; cocci mêlés aux débris leucocytiques). Ce polype est à rapprocher, dit l'auteur, de ce que l'on a dénommé à tort le botryomycome. R.

6) Le malade de *Posey* est un mineur polonais. Il a eu six mois auparavant un traumatisme de l'œil gauche par un morceau de charbon ; depuis, son œil reste enflammé malgré le traitement. Un mois après son accident, l'œil droit à son tour s'enflamme; l'inflammation ne fut jamais grave, mais il y avait une considérable modification de la vision. A l'examen, on voyait au centre de la cornée deux opacités blanc-grisâtre de forme ovalaire. L'épithélium qui couvrait ces opacités n'était pas ulcéré. Le centre de ces opacités était moins dense que la périphérie. Pas de trace d'irritation. Traitement : injection sous-conjonctivale de ClNa, iode à 5 pour 100, et pommade jaune. Le malade quitta l'hôpital au bout de deux semaines, on ne l'a plus revu depuis, et on ignore si le traitement a été utile. L'auteur discute cette affection rare et montre que Fuchs a indiqué que l'atropine, les compresses chaudes, les injections de sublimé, la paracentèse de la chambre antérieure, etc..., sont impuissants à enrayer le mal. Le galvano-cautère paraît avoir arrêté pendant un certain temps la marche de l'affection. On ne doit pas employer le massage qui produit de l'irritation surtout au début. STEPHENSON.

7) *Trousseau* rapporte l'observation d'un jeune mécanicien porteur d'un ostéome sous-conjonctival, qui fut enlevé et dont l'examen microscopique fut pratiqué. Cet ostéome siégait au niveau du bord ciliaire, fait qui n'avait jamais été constaté, pas plus que sa nature congénitale très évidente. P. C.

8) *Griffin* décrit un cas de conjonctivite de Parinaud survenue chez une jeune fille de quatorze ans. On observait des formations polypoïdes avec ulcérations superficielles dans le cul-de-sac inférieur et il existait une sécrétion glaireuse épaisse. Les granulations furent excisées mais les ganglions préauri-

culaire et sous-maxillaire de ce côté s'engorgèrent et se ramollirent sans suppuration : ils diminuèrent peu à peu jusqu'à complète guérison. COBURN.

9) *Wurdemann* rapporte deux observations « d'ophtalmia nodosa ». Un des malades présentait un ulcère de la cornée avec une zone périkératique surélevée, infiltrée et rugueuse. Dans la partie correspondante il existait à la paupière supérieure une zone hypertrophiée consistant en papilles tuméfiées au centre desquelles on remarquait une partie jaunâtre et dure. Celle-ci paraissait contenir un corps étranger qui fut extrait à l'aide d'une pince et on constata qu'il s'agissait d'un dard d'abeille.

L'autre malade présentait un point jaunâtre élevé sur le muscle droit externe d'un des yeux. Il fut enlevé et l'examen microscopique démontra qu'il contenait une substance filamenteuse à double articulation semblable à l'antenne d'une cigale. Le malade se souvint qu'une cigale l'avait frappé à l'œil six mois auparavant. COBURN.

10) *Johnston* donne l'examen microscopique d'une tumeur enlevée à la paupière inférieure. Elle était de la dimension d'un pois et pédiculée. Elle présentait les caractères d'un papillome. COBURN.

11) *Coppez* étudie la conjonctivite printanière. Il admet une forme mixte, une forme limbique et une forme tarsale pure. L'affection est très commune en Belgique et l'étiologie reste obscure. L'auteur montre que la thérapeutique médicale ou chirurgicale de l'affection n'a donné jusqu'ici que des mécomptes. E. R.

12) *Hallopeau* et *Teissier* montrent un malade qui a été atteint d'hydragyrisme à la suite de frictions d'onguent napolitain sur le scrotum. Trois semaines après la cessation des frictions, on note encore une conjonctivite intense avec bourrelet périkératique et exsudat séro-purulent. R.

13) *Morax* indique les signes diagnostiques des conjonctivites purulentes bénignes et des conjonctivites catarrhales

graves; rien n'est plus variable que la gravité des conjonctivites pseudo-membraneuses. Comme traitement : conjonctivite aiguë contagieuse, collyre au nitrate d'argent 1 pour 100 ou au protargol 1/20; conjonctivite blennoragique, nitrate d'argent 2 pour 100 en instillations; conjonctivite subaiguë, sulfate de zinc 1/40; conjonctivite diphtérique, injection sous-cutanée de 20 centimètres cubes de sérum antidiphtérique.

E. R.

MALADIES DE L'IRIS, DE LA CHOROIDE ET DU CORPS CILIAIRE
GLAUCOME, AFFECTIONS SYMPATHIQUES

1) **Fehr**. — Sur l'angiome de la choroïde (Ueber das Angiom der Aderhaut) *(Berlin. Ophthalm. Ges.*, 18 mai 1905).

2) **Haberkamp**. — La plus simple opération du glaucome (Einfachste Glaukomoperation) *(Ophthalmol. Klinik*, 5 mai 1905).

3) **Rabitsch** (F.). — Contribution à l'étude des kystes intraépithéliaux de l'uvée (Ein Beitrag zur Kenntniss der interepithelialen Uvealcysten) *(Centralblatt für Augenheilk.*, novembre 1904).

4) **Thilliez**. — Glaucome aigu survenu aux deux yeux quelques heures après un traumatisme grave de la cuisse *(Journal des sc. méd. de Lille*, p. 581, 16 décembre 1905).

5) **Veasey** (C.-A.). — Leuco-sarcome de la choroïde avec envahissement secondaire du corps ciliaire (Leuco-sarcoma of the ciliary body) *(Ophthalmic Record*, avril 1905).

6) **Johnston** (R.-H.). — Leuco-sarcome diffus de la choroïde (Diffuse leuco-sarcoma of the choroïd) *(Ophthalmic Record*, avril 1905).

7) **Fromaget**. — Sclérotomie postérieure *(Soc. de méd. et chir. de Bordeaux*, 19 mai 1905).

8) **Woods** (H.). — Iritis récidivante (Recurrent Iritis) *(Ophthalmic Record*, juillet 1905).

9) **Galezowski**. — Des Irido-choroïdites gonococciques *(Recueil d'ophtalmologie*, p. 321-333, juin 1905).

10) **Galezowski** (J.). — Colobome double des deux iris *(Recueil d'ophtalmologie*, p. 334-36, juin 1905).

1) Comme dans les dix cas jusqu'à présent décrits d'angiome de la choroïde *Fehr* n'a établi le diagnostic de son cas qu'à l'autopsie. Le diagnostic anatomique était :

1° Angiome caverneux de la choroïde avec ossification de la surface.

2° Choroïdite ancienne avec foyers d'inflammation récente.

3° Décollement et dégénération très étendue de la rétine.

4° Foyers scléritiques et épiscléritiques.

5° Excavation glaucomateuse du nerf optique. L'auteur voit la cause de l'ossification dans une inflammation chronique de la choroïde.

O. SIMON.

2) *Haberkamp* a fait la paracentèse de la chambre antérieure par la cautérisation dans deux cas de glaucome avec bon résultat. Il préfère cette méthode à la ponction avec la lancette d'après Peters, parce qu'elle est plus facile à faire au cabinet du médecin. Pour le premier cas, il guérit par cette méthode un glaucome traumatique ; pour le second, un glaucome secondaire absolu avec douleurs insupportables.

O. SIMON.

3) Les kystes du feuillet postérieur de l'iris ne sont pas rares dans les affections chroniques des parties antérieures du bulbe. Schiek, Treacher-Collins et Kuhnt en ont également rencontré dans l'œil sain, ce qui est beaucoup moins fréquent. Dans le cas de *Rabitsch*, la double couche épithéliale tapissant la face postérieure de l'iris s'était séparée en deux et, dans l'espace libre, un liquide séreux s'était accumulé, formant un kyste. E. REDSLOB.

4) *Thilliez* rapporte le cas d'un homme de cinquante-quatre ans qui fit une chute en conduisant sa voiture et resta quelques heures sous la voiture sans pouvoir bouger. On constata une fracture compliquée de la cuisse. Quelques heures après, il se plaint de voir sa vue baisser et, pendant la nuit suivante, il fut pris d'un glaucome aigu des deux yeux.

Iridectomie aux deux yeux. Deux mois après V. 1/10 O. G. 1/12 O. D. Thilliez voit dans ce cas, non pas une forme de glaucome émotif, ni une pure coïncidence, mais une action directe de la blessure comparable à celle qui produit l'épilepsie à la suite de lésions expérimentales, par exemple du sciatique (Brown-Séquard) ou des convulsions épileptiformes à la suite de brûlures du membre supérieur (Hallopeau. Talamon). H. DOR.

5) *Veasey* énucléa l'œil d'une femme de cinquante-neuf ans chez laquelle le diagnostic de tumeur du globe oculaire avait été porté. Au microscope, on constata que cette tumeur était un leuco-sarcome de la choroïde avec envahissement secondaire du corps ciliaire. La partie principale de la tumeur était composée de cellules fusiformes, mais les parties superficielles présentaient les caractères d'un endothéliome. COBURN.

6) *Johnston* rapporte un cas de leuco-sarcome diffus de la choroïde appartenant à la variété de sarcome à cellules rondes. La tumeur s'étendait de l'iris au nerf optique, comprenant une moitié du globe oculaire. COBURN.

7) *Fromaget* a eu l'occasion, pour éviter l'énucléation dans les cas de glaucome suraigu, de pratiquer plusieurs fois la sclérotomie postérieure. Cette opération chez un malade lui a permis de faire récupérer un peu de la vision perdue et, chez le malade qu'il présente, il existait un glaucome avec troubles trophiques de la cornée. Après l'opération, hémorragie intra-oculaire qui guérit rapidement; la tension est au-dessous de la normale et, depuis un an, il n'y a plus eu de poussée glaucomateuse.

Armaignac dit que cette opération mérite d'être employée, mais les indications sont limitées aux cas où le segment antérieur de l'œil n'est pas malade. Lagrange appuie ce dire. Il faut que les voies d'excrétion aient conservé leur intégrité. En somme, bonne opération si la vision est perdue. Martin signale un procédé qui lui est personnel et qui consiste à employer un trépan pour enlever un disque de sclérotique. Cabannes croit que la sclérotomie agit sur la tension simplement, mais il faut suivre les malades au point de vue de l'avenir il
Le malade a un œil sensible, il peut donc survenir de l'ophtalmie sympathique. R.

8) *Woods* rapporte en détail neuf cas d'iritis récidivantes. Trois fois il s'agissait d'un rhumatisme inflammatoire aigu. Trois autres fois la blennorragie semblait la cause initiale. Une fois il fallait accuser la syphilis. Deux fois on avait incriminé l'intensité de la lumière. L'état de trois malades fut amélioré par la correction de vices de réfraction. Dans tous les cas, sauf un seul, il existait des exsudats très marqués. L'état d'un seul des malades fut amélioré par la diète. La fatigue oculaire est souvent la cause immédiate d'un nouvel accès. Il est probable qu'une iridectomie n'amène de soulagement qu'à cause des modifications nutritives qu'elle produit dans l'iris. L'emploi d'un mydriatique faible est souvent utile parce qu'il amène de l'immobilité de la pupille.

COBURN.

9) Dans cette leçon *Galezowski* attire de nouveau l'attention sur les différentes localisations oculaires de la blennorragie. Maladie infectieuse grave, elle peut atteindre les membranes profondes de l'œil : iris, choroïde et nerf optique. On peut donc avoir à diagnostiquer des iritis, irido-choroïdites, névrites et névro-rétinites gonococciques. Il est facile de les reconnaître d'après leurs symptômes ordinaires ; quant à la notion étiologique de gonococcie, elle sera réveillée dans l'esprit du médecin par la persistance d'un état rhumatismal blennorragique. A quoi peut-on attribuer ces complications oculaires profondes de la gonococcie articulaire? D'abord à la virulence spéciale du microbe, et ensuite à l'état général du malade. D'une part, le diplocoque de Neisser peut se propager lui-même jusqu'aux membranes profondes de l'œil et, d'autre part, ce sont ses toxines qui vont attaquer ces membranes.

H. PERETZ.

10) Les colobomes atypiques et multiples de l'iris sont rares. *Jean Galezowski* rapporte un cas de colobome double de l'iris, bilatéral. La pupille de chaque œil présente deux échancrures. L'une située directement en bas et l'autre en haut et en dehors. Il s'agit donc ici de colobomes congénitaux, doubles et symétriques dans chaque œil. Cette observation est accompagnée d'un dessin, dû à M. Simonetto. H. PERETZ.

MALADIES DE LA RÉTINE, DU NERF OPTIQUE ET DES CENTRES NERVEUX

AMBLYOPIE ET AMAUROSE, DYSCHROMATOPSIE

1) **Zur Nedden.** — Sur un cas d'embolie de l'artère centrale sans participation de la branche maculaire (Ueber einen Fall von Embolie der Arter. centr. retinae ohne Beteiligung des macularen Astes) *(Zeitschr. f. Augenheilkunde*, t. IX).

2) **Hilbert.** — Les chromatopsies. (Zur Kenntniss der Chromatopsieen) *(Zeitschrift für Augenheilkunde*, t. IX).

3) **Poynton** et **Parsons.** — Amaurose familiale chez un idiot (Amaurotic family idiocy) *(Trans. ophth. Society*, vol. XXV, 1905).

4) **Pfingst** (A.-O.). — Amaurose hystérique bilatérale (A case of bilateral hysterical amaurosis) *(Ophthalmic Record*, février 1905).

5) **Devay.** — Foyer hémorragique de la couche optique *(Soc. de méd. de Lyon*, 29 mai 1905).

6) **Salzmann** (Maximil.). — L'arrachement du nerf optique (Die Ausreissung des Sehnerven) (Evulsio nervi optici) *(Zeitschrift für Augenheilkunde*, t. IX).

7) **Lohmann.** — La commotion rétinienne (Ueber Commotio retinae) (*Arch. f. Ophth.*, LXII, 227-249, 1905).

8) **Dubar** (Léon). — Scotomes hémianopsiques. Scotomes, inférieur droit et externe gauche, survenus subitement à trois ans d'intervalle. Atrophie papillaire double (*Echo méd. du Nord*, 23 juillet 1905).

9) **Ulbrich** (Hermann). — Une observation rare de fibres myéliniques dans la rétine (Eine seltene Beobachtung bei markhaltigen Nervenfasern der Netzhaut) (*Zeitschr. für Augenheilkunde*, IX).

1) Il y a des cas d'embolie de l'artère centrale où un petit rameau se dirigeant vers la macula reste indemne. Il ne s'agit pas de la présence d'une artère cilio-rétinienne, mais effectivement d'une branche de l'artère centrale qui ne s'obstrue point. Le pronostic de ces cas est bien meilleur que là où il y a embolie totale. Dans le cas rapporté par *Zur Nedden*, le dix-neuvième de son espèce, le résultat obtenu après trois mois de traitement fut relativement très satisfaisant, car l'acuité visuelle remonta à 2/7 après amaurose complète.

E. REDSLOB.

2) Cette étude traite des sensations lumineuses colorées, qu'observent les malades atteints de scotome scintillant.

E. REDSLOB.

3) *Poynton* et *Parsons* rapportent un cas typique d'amaurose familiale, observé chez une fillette âgée de treize mois.

STEPHENSON.

4) La malade de *Pfingst* était une femme de quarante-deux ans qui avait plusieurs fois remarqué une diminution de la vision succédant à des douleurs rachidiennes. Un soir en se couchant les objets lui parurent verts et le lendemain matin elle était complètement aveugle. Les deux pupilles se contractaient à la lumière. Les mouvements du globe oculaire étaient limités en dehors. Les fonds d'yeux étaient normaux. Cet état resta stationnaire pendant trois semaines, puis la vision se rétablit lentement. COBURN.

5) *Devay* présente l'observation d'un homme de soixante-six ans qui fut atteint des signes de commotion cérébrale après une chute sur la tête. A la suite, troubles mentaux (irritabilité, loquacité, excitation), mais ni hémiplégie, ni

hémianesthésie, ni troubles de la sensibilité profonde ou de la motilité oculaire. Mort dix mois après son internement à l'Asile de Bron où il a été suivi : à l'autopsie, ancien foyer hémorragique dû au traumatisme. Ce foyer est situé à la partie postérieure de la couche optique, intéresse la queue du noyau caudé et soulève l'épendyme ventriculaire. Il a 4 centimètres en longueur et 1 en profondeur. E. R.

6) Il n'existe que sept cas d'arrachement du nerf optique dans la littérature. *Salzmann* en ajoute un huitième. Il s'agit d'un jeune homme de dix-sept ans, qui s'était tiré un coup de revolver dans la tempe droite. L'examen ophtalmoscopique fait après quelques semaines dévoila l'absence complète de la papille dans l'œil droit devenu amaurotique. A sa place se trouvait une profonde excavation. Les vaisseaux rétiniens manquaient, mais se remplirent à nouveau quelques mois plus tard. Il faut admettre la formation d'une nouvelle communication entre ces vaisseaux et ceux de la choroïde. Dans les cas graves la rétine est également déchirée aux alentours de la papille.

On peut supposer deux sortes de mécanismes provoquant l'arrachement du nerf optique : 1° l'instrument contondant, allongé et mousse fait subir au nerf optique une traction subite et intense dans la direction du crâne, c'est un traumatisme indirect, qui produit une déchirure du nerf à l'endroit de son insertion à la sclérotique; 2° il s'agit d'un projectile qui entame la choroïde à son passage au pôle postérieur du bulbe et agissant comme un coin sépare le nerf de l'anneau sclérotical, en poussant le bulbe en avant. E. REDSLOB.

7) *Lohmann* fait une étude sur la commotion rétinienne et compare les ruptures de la sclérotique par contre-coup aux fractures par contre-coup de la base du crâne. L. DOR.

8) *Dubar* rapporte l'observation d'un homme relativement sobre et de bonne santé qui, après avoir ressenti à l'âge de vingt ans quelques troubles visuels passagers, voit brusquement, après vingt-cinq ans, la vision de la moitié inférieure du champ visuel droit se perdre. Trois ans après, autre dimi-

nution d'une grande partie du champ visuel de l'œil gauche. Il présente actuellement des deux côtés une atrophie blanche totale sans excavation. L'auteur se demande s'il ne s'agit pas ici d'un tabes ou d'une paralysie générale arrêtée à la période préataxique ou prémentale. E. R.

MALADIES DU CRISTALLIN ET DU CORPS VITRÉ

1) **Cazalis** (C.-A.). — Sur la prétendue guérison de la cataracte sans opération (*Annales d'oculistique*, p. 43-45, juillet 1905).

2) **Boese** (Richard). — Sur le mode de guérison des blessures de la capsule postérieure de la lentille (Ueber den Heilungsvorgang bei Verletzung der hintern Linsen-Kapsel) (*Zeitschrift für Augenheilkunde*, IX).

3) **Smith** (Major Henry). — Extraction de la cataracte dans la capsule (Extraction of cataract in the capsule) (*Indian medical Gazette*, septembre 1905, et *Brit. med. Journal*, 25 novembre, 1905, p. 1419).

4) **Armaignac.** — Cataracte congénitale opérée par discision chez une malade de trente ans (*Soc. de méd. et chir. de Bordeaux*, 17 novembre 1905).

5) **Wibo.** — Contribution à l'étude de la pathogénie de certaines cataractes (*C. R. du service d'ophtalmologie de l'hôpital Saint-Jean*, Bruxelles, 1905).

1) *Cazalis* raconte l'histoire de deux malades dont la bonne foi fut surprise par un charlatan qui promit de les guérir de la cataracte sans opération et qui leur vendit fort longtemps et fort cher des remèdes sans valeur thérapeutique. P. C.

2) Les blessures de la capsule postérieure du cristallin peuvent toujours guérir chez le lapin. Selon que la blessure a été faite d'avant en arrière ou bien d'arrière en avant, le mode de guérison est différent. Dans le dernier cas, il y a formation d'un cordon de tissu conjonctif partant de la cicatrice bulbaire; dans le premier cas, elle fait complètement défaut. Elle n'est pas d'une importance absolue pour le processus de réparation. Dans les cas où la blessure siège au niveau de l'équateur, la plaie se ferme par prolifération des cellules épithéliales de la capsule antérieure, tandis que la guérison définitive n'est assurée que par la prolifération de nouvelles fibres provenant de l'équateur. Cette prolifération de fibres peut, à elle seule, garantir la guérison des blessures isolées de la capsule postérieure. E. REDSLOB.

3) Nous avons parlé déjà (voir *Rev. Génér.*, p. 171, 1904),

des opérations du major *H. Smith*, qui recommande l'extraction avec la capsule. Dans ce nouveau travail, il rapporte qu'il a maintenant opéré 11.000 cataractes et, comme sur ce nombre il n'en a opéré que 2000 par nos procédés habituels, il reste pour sa nouvelle méthode le chiffre respectable de 9000 extractions. Sur 2767 cas de l'année dernière, il n'en a trouvé que 151, soit 5,4 pour 100 pour lesquels sa méthode n'aurait pas été applicable. Sur les autres 2616 cas, il indique 99,27 pour 100 de très bons résultats, 0,38 pour 100 de résultats moins bons, et 0,34 pour 100 de perte de la vue.

« C'est superbe, ajoute le *Brit. med. Journ.*, mais malgré cela il faudra encore longtemps pour que les chirurgiens anglais adoptent cette méthode que la plupart considèrent encore comme extrêmement dangereuse. » H. DOR.

4) *Armaignac* présente une malade de trente ans atteinte de cataracte congénitale double ; la vision depuis onze ans s'est tellement amoindrie qu'elle est nulle du côté droit, et du côté gauche elle ne comptait les doigts qu'à 1 centimètre. L'auteur a sectionné la cristalloïde et le cristallin par une incision cruciale. Après gonflement du cristallin, qui apparaît au niveau des lèvres de l'incision, le tissu s'expulse peu à peu, mais en totalité dans la chambre intérieure, où il s'est ensuite résorbé lentement. Actuellement, l'acuité visuelle est égale à un tiers. Le côté gauche sera opéré ultérieurement. R.

5) *Wibo*, après avoir montré les relations bien connues entre certaines affections oculaires et des troubles dentaires, montre qu'il est des cataractes nettement idiopathiques; on les voit se produire chez des individus jeunes, vigoureux, sans tares héréditaires ou acquises apparentes. Dans ces cas particuliers, on est frappé de la corrélation entre le début de l'opacification et certaines névralgies d'origine dentaire : par sa répercussion sur le tractus irido-choroïdien, l'irritation dentaire changerait les conditions de nutrition de la lentille et provoquerait par là même l'apparition de la cataracte.

E. R.

MALADIES DE LA RÉFRACTION, DE L'ACCOMMODATION ET DES MUSCLES DE L'ŒIL

1) **Reina** (E.). — Traitement du spasme accommodatif par la cocaïne (Tratamiento del espasmo accomodativo por la cocaïna) *(Arch. de Oftalm. hisp.-americ.*, octobre 1905).

2) **Siemerling**. — Contribution à l'anatomie pathologique des paralysies précoces et isolées des muscles de l'œil (Beitrag zur pathologischen Anatomie der früh entstandenen isoliert verlaufenden Augenmuskellähmungen) *(Arch. f. Psychiatrie und Nervenkrankheiten*, XL, 1, 1905).

3) **De Font Reaulx**. — Traitement opératoire de la myopie *(Ac. de méd.* 31 octobre 1905).

4) **Vacher** et **Bailliart**. — Deuxième note sur l'influence de la correction totale de la myopie, sur sa progression et sur le décollement de la rétine, *(Annales d'oculistique*, p. 330-338, novembre 1905).

5) **Heine**.— Myopie excessive (Excessive Myopie) *(Centralbl. fürprakt. Augenheilkunde*, septembre 1904).

6) **Mauch**. — Une observation d'hypertrophie vraie de la musculature externe de l'œil (Ein Fall von wahrer Hypertrophie der äusseren Augenmuskeln) *(Arch. f. Ophth.*, LXII, 126-131, 1905).

7) **Geronzi**. — Paralysie du moteur oculaire externe d'origine otitique *(Archiv. italian di otologia*, 1905).

8) **Leprince**. — L'acuité visuelle des écoliers et le traitement rationnel de la myopie et de ses complications *(Le Petit Indépendant méd.*, mai 1905).

9) **Chabry**. — Electrisation des muscles intrinsèques de l'œil *(Bulletin de la Soc. franç. d'électrothérapie*, p. 135, 1905).

10) **Sapoundjieff**. — Des paralysies isolées traumatiques du muscle grand oblique d'origine orbitaire *(Thèse de Toulouse*, janvier 1906).

1) La cocaïne, employée en instillations contre le spasme accommodatif, a donné d'excellents résultats à *Reina ;* cette médication antispastique continuée quelque temps n'a pas les inconvénients de l'atropine ; on peut localiser, dans le temps, la médication à la nuit seulement, ce qui permet d'employer normalement la journée. Cette même méthode est d'une grande utilité dans la détermination des réfractions. En usant d'instillations nocturnes pendant un espace de huit jours, on obtient, en général, un calme accommodatif qui permet de préciser les résultats sans les brusques changements dus à l'emploi des mydriatiques énergiques. G. DUBREUIL.

2) *Siemerling* eut l'occasion de faire l'autopsie d'une femme de cinquante-six ans chez laquelle, à l'âge de trois ans, apparut subitement une ophtalmoplégie externe de tous les muscles de l'œil droit, et à l'œil gauche également de tous les muscles, sauf du droit externe. Aucune maladie concomitante n'expliquant la cause de cette paralysie, on conclut à une hémorragie. L'ophtalmoplégie avait été stationnaire et isolée pendant

toute la vie, sauf qu'à l'âge de douze ans le ptosis de la paupière supérieure de l'œil droit devint presque complet et que depuis lors la malade ne se servait que de l'œil gauche. Les deux pupilles étaient en myosis, ce que l'on attribua aux habitudes de la malade de faire un usage immodéré de morphine, mais elles réagissaient à la lumière et à l'accommodation.

A l'autopsie, on trouva une destruction complète des noyaux de l'oculo-moteur commun et du trochléaire, sauf des cellules les plus antérieures, ce qui s'accorderait avec les résultats des expériences de Hensen et Völckers et de Bernheimer qui, on le sait, localisent dans les cellules antérieures l'origine des fibres de l'iris. H. DOR.

3) *De Font-Reaulx* étudie le traitement de la myopie par l'extraction du cristallin. Il discute les indications et les contre-indications, les avantages et les inconvénients de l'intervention, ses résultats, soit immédiats, soit éloignés. La réfraction est immédiatement abaissée et l'acuité visuelle accrue du double ou du triple. Mais la vision rapprochée reste défectueuse ; les sujets atteints de myopie double, qui n'ont fait opérer qu'un de leurs yeux, préfèrent se servir de l'œil intact pour lire, écrire ou coudre. D'autre part, la marche des maladies concommitantes du fond de l'œil n'est pas enrayée, et il semblerait même que le décollement de la rétine soit plutôt hâté.

L'auteur conclut qu'il ne faut opérer que les myopies très fortes (de 20 dioptries et au-dessus) et qu'il faut tenir grand compte des besoins professionnels du sujet avant de s'y résoudre. L'opération, semble-t-il, est à conseiller, par exemple, aux gardiens de sémaphore et à refuser aux graveurs. Elle améliore plus la vision de loin que la vision de près.

R.

4) *Vacher* et *Bailliart* constatent que la correction de la myopie trouve tous les jours des partisans plus nombreux.

Les auteurs croient la correction totale bonne seulement chez les myopes à membranes saines. Quand il y a des lésions en voie d'activité le repos absolu est indiqué, et on ne doit pas ordonner des verres correcteurs qui permettraient à l'accommodation d'entrer en jeu.

Ils insistent sur une formule qu'ils préconisent depuis trois ans : *corriger la myopie d'emblée chez les sujets dont le nombre de dioptries est inférieur au nombre d'années ; y arriver progressivement dans le cas contraire.*

Si malgré la correction totale, la myopie progresse rapidement, il faut recourir au repos combiné à la gymnastique oculaire, mono- puis binoculaire.

Sur 55 cas de décollement rétinien relevés par les auteurs, une seule fois la myopie était corrigée totalement.

P. CHAVERNAC.

5) *Heine* déconseille de faire la discision du cristallin, dans les cas de myopie excessive, si l'autre œil est amaurotique.

Dans le cas opéré par Heine, un œil était aveugle ; il fit la discision du cristallin du second œil fortement myope, mais après quelques semaines il survint un décollement de la rétine provoqué sans nul doute par l'opération.

Les personnes atteintes de myopie excessive portent rarement des lunettes d'une manière permanente. Ce n'est donc guère en portant les verres qu'elles aggravent leur état; bien au contraire. E. REDSLOB.

6) *Mauch* a eu l'occasion d'énucléer un œil atteint d'hypertrophie des muscles moteurs. Une planche accompagne ce travail. L. DOR.

7) *Geronzi* rapporte un cas de paralysie du nerf moteur oculaire externe d'origine otitique : au vingtième jour d'une otite moyenne aiguë, tuméfaction mastoïdienne et diplopie. Guérison après opération, l'auteur croit à une névrite toxique.

E. R.

8) *Leprince* indique que, dans la plupart des écoles du département du Cher, par l'intermédiaire des instituteurs, il a été procédé à la détermination de l'acuité visuelle des écoliers à l'aide de son échelle optométrique scolaire ; cette échelle traduit en langage courant les acuités relevées. Les écoles de campagne donnent 25 pour 100 d'acuités défectueuses, celles de Bourges 37 pour 100 et le lycée 50 pour 100. L'influence

du travail de près entre donc pour une large part pour expliquer les visions défectueuses. Leprince étudie les myopies faibles, moyennes et fortes ; pour les premières, hygiène de l'œil, massage et compressions ; pour les secondes, verres appropriés ; pour les dernières, verres et injections sous-conjonctivales de sérums plus ou moins saturés. E. R.

9) *Chabry* rapporte deux cas d'électrisation des muscles intrinsèques de l'œil dans lesquels il a eu d'excellents résultats au moyen de la faradisation rythmée, pôle négatif sur la paupière au niveau de l'insertion du tendon et au travers de cette paupière, pôle positif indifférent à la nuque. Dans le premier cas, paralysie du moteur oculaire externe, le traitement spécifique n'avait rien donné, la paralysie durait depuis un mois et demi ; après trois séances journalières de faradisation rythmée à 1 à la seconde, la diplopie diminue : guérison complète en dix séances. Deuxième cas semblable. E. R.

10) *Sapoundjieff* montre que les traumatismes orbitaires intéressent le muscle grand oblique plus rarement que les autres muscles moteurs du globe oculaire. La portion du muscle qui est ordinairement atteinte est la poulie de réflexion ou la partie du tendon réfléchi qui lui est immédiatement contiguë. La poulie du grand oblique, quoique très superficiellement placée, est protégée contre les traumatismes par sa situation anatomique et par le réflexe physiologique de défense. Les causes pathogéniques de la paralysie paraissent presque toujours résider ou bien dans une contusion grave ou arrachement de la poulie, ou bien dans une infiltration ecchymotique de la gaine ténonienne du tendon, selon les conceptions de de Lapersonne. Dans le premier cas, il y a le plus souvent une paralysie définitive tandis que, dans le second, la paralysie est incomplète et transitoire et guérit spontanément en quelques semaines. Le pronostic est généralement favorable et ne peut être affirmé qu'après la disparition complète du gonflement. Dans la plupart des cas publiés on a obtenu une guérison complète ou tout au moins suffisante, soit par le traitement électrique, soit plus tard par un avancement du droit inférieur. L'AUTEUR.

MALADIES DU GLOBE DE L'ŒIL
(BLESSURES, CORPS ÉTRANGERS, PARASITES)

1) **Ulbrich.** — La prothèse provisoire de Müller n'est-elle pas dangereuse? (Ist die Müller'sche Interimsprothese ungefährlich?) *(Ophthalm. Klin.*, 5 août 1905).

2) **Von Michel.** — Maladies de la paroi des vaisseaux sanguins de l'œil (Uber Wanderkrankungen der Augengefässe) *(Berlin. Ophthalm. Ges.*, 16 février 1905).

3) **Hirschberg.** — Une opération rare (Ein seltener Operationsfall) *(Centralblatt für prakt. Augenheilkunde*, décembre 1904).

4) **Lafon.** — Gomme syphilitique épibulbaire *(Soc. d'anat. et de phys. de Bordeaux*, 16 octobre 1905).

5) **Ginestous.** — Albinisme congénital *(Soc. de méd. et chir. de Bordeaux*, 26 mai 1905).

6) **Grandclément** (Lucien). — Chancre syphilitique du grand angle de l'œil *(Soc. des sc. méd. de Lyon*, 24 mai 1905).

7) **Conkey** (C.-D.). — Blessures produites par l'éclatement des jauges à eau d'une locomotive et d'une jauge d'huile (Injuries from bursting of locomotive water and oil gauges) *(Ophthalmic Record*, mai 1905).

1) La pièce prothétique provisoire de Muller fils, à Wiesbaden, doit être mise après l'énucléation dans le sac conjonctival et doit empêcher sa rétraction. C'est un corps creux en verre, formé d'après la configuration du sac conjonctival avec un canal sagittal à son centre pour l'écoulement des sécrétions. Le malade d'*Ulbrich* fut atteint, neuf jours après avoir reçu cette prothèse (l'énucléation avait été faite à cause d'un sarcome du corps ciliaire), d'une pyohémie mortelle. On pouvait constater les mêmes streptocoques dans le pus du sac conjonctival, que l'on trouvait dans le pus de l'arthrite, donc suppuration métastatique. O. SIMON.

2) *Von Michel* constata, douze heures avant la mort d'une jeune fille de dix-huit ans, avec atrophie rénale et anémie, un décollement sanguin de la rétine et une rétinite albumimurique. A l'examen microscopique il trouva une dégénérescence amyloïde dans le tronc de l'artère centrale, dans la choroïde capillaire et dans la pie-mère. En outre, on trouva une artérite proliférante amyloïde dans la choroïde et dans la rétine. O. SIMON.

3) Il s'agit de l'extraction d'un éclat de fer fixé à la papille du nerf optique. L'opération fut suivie de succès, l'œil guérit (V : 5/7).

Dans les deux cas analogues cités dans la littérature, il fallut faire l'énucléation du bulbe.

Hirschberg donne quelques conseils à suivre dans les cas semblables : Il ne faut pas se servir d'emblée de l'aimant géant, mais influencer d'abord doucement le corps étranger en employant l'aimant à main, que l'on approche de l'équateur du bulbe. Ce n'est qu'alors que l'aimant géant entre en action : en premier lieu à l'équateur, puis au limbe de la cornée, plus tard, plus au centre, pour introduire le corps étranger dans la chambre antérieure à travers la pupille. Tous les mouvements que fait le corps étranger doivent être suivis à l'aide de l'ophtalmoscope. E. REDSLOB.

4) Fille de vingt-cinq ans, présentée par *Lafon*. Début quinze jours auparavant, par une petite tumeur à la partie interne du limbe. Aspect d'un gros grain de blé, rouge sombre et, au centre, reflet jaunâtre, bords évasés se perdant dans la conjonctive, hyperémie conjonctivale de voisinage, cornée légèrement infiltrée. Pas de douleurs, consistance élastique, tumeur immobile. Dix injections d'1 centimètre cube d'huile biiodurée gaïacolée et guérison de cette gomme syphilitique épibulbaire ; on a continué la cure hydrargyrique par des pilules de protoiodure de mercure. R.

5) *Ginestous* présente un malade de trente-sept ans, atteint d'albinisme congénital. Sept de ses frères et sœurs ne présentent pas d'albinisme. L'acuité visuelle est inférieure à 1/10 et le malade ne peut se conduire lui-même dans un lieu éclairé. Tous les poils sont blancs ; le sens chromatique est normal. R.

6) *Grandclément* rapporte un cas de chancre syphilitique du grand angle de l'œil, observé chez un jeune homme de dix-huit ans, de la clinique du professeur Rollet. C'est une croûtelle de la largeur d'une pièce de 50 centimes ; cette croûte enlevée, on voit une ulcération de même étendue à fond jaunâtre ; induration de l'ulcère indolore et gros paquet ganglionnaire froid sous-angulo-maxillaire, de même adénopathie préauriculaire. Le sujet, interrogé avec soin, ne peut donner aucune indication sur le mode de contage.

Rollet montre que le malade est porteur du chancre croûteux typique de la peau et que la croûte enlevée, c'est le chancre plat érosif des muqueuses. Les auteurs, dit-il, rapportent à Lawrence et à Ricord la première description du chancre palpébral, c'est une erreur, car Janin (de Lyon) en rapportait un cas en 1771, qu'il traita par le sublimé à l'intérieur et des applications externes d'eau mercurielle.

G. D.

7) *Conkey* rapporte trois observations de blessures oculaires produites par l'éclatement des jauges à eau des locomotives et une observation de blessure par éclatement d'une jauge d'huile. Un œil fut énucléé et un autre présenta une cyclite permanente. Les jauges devraient être protégées par un treillis de fer. Le verre est généralement aseptique grâce à la haute température, la blessure est provoquée par les éclats et il y a une infection secondaire. COBURN.

MALADIES DES PAUPIÈRES, DE L'APPAREIL LACRYMAL ET DE L'ORBITE

1) **Brandès**. — Anévrisme de l'orbite; ligature de la carotide primitive; autopsie *(Annales de la Soc. médico-chirurg. d'Anvers*, p. 245, 1905).

2) **Thoorls**. — Les dacryocystites par fracture du canal oculo-nasal *(L'Echo médical du Nord*, 24 septembre et 1er octobre 1905).

3) **Kirchner**. — Sur les avantages cosmétiques du traitement des cancroïdes palpébraux par les rayons du radium (Ueber die kosmetischen Vorzüge der Heilung von Lidkrebsen durch Radiumstrahlen und die Methode der Behandlung) *(Ophthalm. Klinik*, 20 mai 1905).

4) **Veasey** (C.-A.). — Papillome de la caroncule lacrymale (A case of papilloma of the lachrymal caruncle) *(Ophthalmic Record*, février 1905).

5) **Aurand**. Syphilides tertiaires palpébrales *(Bulletin de la Soc. des sc. méd. de Lyon*, p. 292, 1904).

6) **Hansell** (H.-F.).— Sarcome kystique de l'orbite, extirpation, mort (Cystic sarcoma of the orbit, extirpation, death) *(Ophthalmic Record*, juillet 1905).

7) **Mc Caw** (J.-F.). — Infection orbitaire et méningée à la suite de cellulite ethmoïdale; mort (Orbital and meningeal infection from the etmoid cells: death) *(Americ. Journal of med. Sciences*, août 1905).

8) **Wicherkiewicz**. — Sur les dacryoadénites aiguës *(Archives d'ophtalmologie*, n° 6, p. 347-353, juin 1905).

9) **Etter** et **Haass**. — Nouvelle méthode opératoire pour les pertes de substance des paupières et l'ectropion par la transplantation d'un lambean libre du pavillon de l'oreille (Neue Operationsmethode bei Liddefekten und Ektropium durch freie Plastik aus der Ohrmuschel) *(Münchener med. Wochenschrift*, p. 1821, 10 septembre 1905).

10) **Demicheri**. — Kyste hydatique de l'orbite (Quiste hidatico de la orbita) *(Arch. de Oftalm. hisp.-americ.*, novembre 1905).

11) **Birch-Hirschfeld.** — Lymphomatose disséminée de l'orbite (Disseminierte Lymphomatose der Orbita) *(Soc. d'ophtalm. de Heidelberg*, août 1905).

12) **Blanco.** — Indications à remplir et nouveau procédé pour la correction de l'ectropion atonique sénile (Indicationes que hay que llenar y nuevo procedimiento para la correcion del ectropion atonico senile) *(Arch. de Oftalm. hisp.-americ.*, septembre 1905).

13) **Belt** (E.-O.). — Cinq cas de sarcome de l'orbite (Sarcoma of the orbit with report of cases) *(Ophthalmology*, avril 1905).

14) **Harlan** (H.) et **Johnston** (R.-H.). — Elephantiasis de la paupière supérieure (Elephantiasis of the upper lid) *(Ophthalmology*, avril 1905).

15) **Snyders** (W.-H.). — Epithéliome palpébral, excision et traitement par les rayons X (Epithelioma of the lid; removal by dissection and X ray treatment) *(Ophthalmology*, avril 1905).

16) **Whitehead** (A.-L.). — Angiome caverneux de l'orbite (Cavernous Angioma of orbit) *(Trans. Ophth. Society*, 1904).

17) **Wittembesky** (A.). — Quatre cas de mucocèles des cellules ethmoïdales, leur influence éventuelle sur les mouvements de l'œil (Vier Fälle von Mucocele der Siebbeinzellen nebst Beobachtung über deren eventuellen Einfluss auf die Augenbewegungen) *(Zeitsch. f. Augenheilkunde*, IX, p. 463).

18) **Hochheim.** — Contribution à la technique opératoire de l'entropion cicatriciel accompagné de trichiasis (Ein Beitrag zur Operationstechnik des mit Trichiasis complizirten Narbenentropiums) *(Arch. f. Aughkide*, t. LII, p. 201).

19) **Meller.** — Les tumeurs lymphomateuses de l'orbite et de l'œil. (Die lymphomatosen Geschwülste in der Orbita und im Auge) *(Arch. f. Ophth.* LXII, 130-192, 1905).

20) **Weeks** (J.-E.). — Cylindrome de l'orbite et des paupières (Cylindroma of the orbit and lids) *(Journ. of the Americ. med. Association*, septembre 1905).

1) *Brandès* cite le cas d'une femme de quatre-vingt-un ans présentant à droite une tumeur de l'orbite du volume d'une demi-orange, de couleur rouge écarlate et de consistance pierreuse; les paupières sont infiltrées et gonflées, chémosis rendant l'œil invisible. La tumeur est irréductible, animée de forts battements synchrones avec le pouls radial; souffle artériel continu avec maximum sur la tumeur; surdité unilatérale. La compression de la carotide primitive droite interrompt brusquement les battements de la tumeur et le souffle. Début des phénomènes il y a trois semaines. Diagnostic : anévrisme artério-veineux de la carotide interne. On pratique la ligature de la carotide primitive et, au réveil, la malade a une parésie des muscles de la face du côté gauche et une déviation de la langue du même côté. Les jours suivants on note : une parésie de tout le côté gauche, une kératite neuro-paralytique, une ophtalmoplégie complète (l'œil est figé dans l'orbite), la disparition complète de la tumeur. Mort dix jours après; à l'autopsie : atrophie du nerf optique droit depuis le chiasma jus-

qu'à son entrée dans l'orbite (nerf rubaniforme à droite, section elliptique) ; atrophie de l'oculo-moteur commun ; carotide calcifiée ; atrophies de l'ophtalmique et du pathétique ; oculo-moteur externe introuvable ; dans les sinus caverneux, substance gélatineuse rosée et fissure transversale de l'artère permettant l'introduction d'un fil de platine ; ramollissement cérébral dans le territoire de la sylvienne. E. R.

2) Cette étude des dacryocystites par fracture du canal oculo-nasal due à *Thooris* comprend les chapitres suivants : historique, considérations anatomiques, mécanisme des fractures du canal nasal amenant son obstruction, rapports étiologiques entre la fracture du canal et la dacryocystite, traitement des dacryocystites par fracture, relations de 23 observations.

Conclusions : Ces fractures du canal nasal compliquent les fractures des os du nez ; malgré l'obstruction absolue du canal nasal, il peut ne pas résulter une dacryocystite. S'il y a dacryocystite, l'auteur redoute un traitement chirurgical tel que l'ablation de la glande et l'extirpation du sac, il préfère le procédé de Dransart : raies de feu sur les canalicules de la glande et injections sclérosantes de sublimé au millième. Toutefois, dans ces deux observations inédites, l'auteur a constaté les lésions sans les traiter. E. R.

3) *Kirchner* a traité deux récidives d'épithéliome par l'usage d'un milligramme de bromure de radium, fabriqué par la fabrique de chinine Ruchler et C°, à Brunswick. Dans ces deux cas, toute l'épaisseur des paupières était prise par l'épithéliome. Dans le premier cas, K. fit l'irradiation en beaucoup de séances chaque fois pendant quinze à vingt minutes, dans le second, il ne fit qu'une séance. Chaque fois, l'effet fut surprenant, sans cicatrices. Les fonctions des paupières furent rétablies. O. SIMON.

4) Le malade de *Veasey* était un homme de vingt-sept ans, porteur d'une tumeur en forme de chou-fleur insérée à la caroncule lacrymale et au repli semi-lunaire. Elle était insensible et se projetait entre les deux paupières. COBURN.

5) *Aurand* montre une femme de quarante-huit ans, présentant à la paupière supérieure de l'œil droit des ulcérations larges et profondes, qui ont peu à peu détruit tout le rebord ciliaire. Ces ulcérations ont des bords festonnés, taillés à pic, mais sans bourrelet induré; leur fond est gris jaunâtre. Il s'agit d'accidents tertiaires et la malade a eu, treize ans auparavant, un chancre du mamelon, le nourrisson qui l'avait infectée avait des accidents secondaires aux lèvres et à l'anus.

R.

6) Le malade de *Hansell*, âgé de dix-huit ans, avait reçu un coup sur le côté de la tête à l'âge de cinq ans. Un mois plus tard, l'œil du même côté avait commencé à proéminer, avec baisse de l'acuité visuelle. Une tumeur apparut et, à l'époque où Hansell vit le malade, elle était de la grosseur d'un poing. Cette tumeur était molle et élastique et Hansell porta le diagnostic de sarcome kystique. L'extirpation fut faite sans incident, la tumeur était encapsulée partout, sauf à l'entrée du nerf optique. L'orbite était élargi suivant son diamètre horizontal et mesurait 8 centimètres. Un érysipèle se déclara et guérit, mais, six semaines plus tard, le malade mourut de méningite due probablement à une expansion intra-crânienne de la tumeur. Un examen microscopique de la tumeur fut fait, il est publié en entier et confirme le diagnostic clinique de sarcome kystique. COBURN.

7) *Mc Caw* rapporte un cas de suppuration des cellules ethmoïdales ; le malade mourut de complications méningées. La suppuration avait fusé dans l'orbite, puis dans la cavité crânienne par la fente sphénoïdale, restant apparemment toujours sous-périostée. On constata de l'enflure des paupières, du chémosis et de la paresse de la pupille. COBURN.

8) D'après *Wicherkiewicz*, la dacryoadénite ne serait pas très rare. Elle revêt la forme d'un engorgement souvent phlegmoneux, situé au côté externe de la paupière supérieure.

Elle est consécutive à un traumatisme (2 observations personnelles), à une infection locale, ou bien est l'effet d'une cause

générale. Dans le premier cas, elle n'atteint qu'un œil ; dans le second elle est double, s'accompagne alors d'adénite des glandes salivaires et vient à la suite de la grippe, de la malaria, de la rougeole, de la gonorrhée, et quelquefois même à la suite de la syphilis secondaire.

La première poussée, locale ou traumatique, se termine par la suppuration ; la seconde par la résolution. P. C.

9) König et, après lui, le professeur Muller (de Rostock) ont réparé des pertes de substance des ailes du nez par la transplantation d'un morceau du pavillon de l'oreille. Muller s'est alors décidé à appliquer ce procédé pour la restauration de la paupière inférieure dans un cas où, à cause d'un endothéliome étendu, il avait enlevé presque toute la paupière inférieure. C'est cette opération, ainsi qu'une analogue dans un cas d'ectropion, suite de lupus, que décrivent *Etter* et *Haass*. Dans ce dernier cas, comme l'ectropion était bilatéral ils ont d'un côté opéré avec un lambeau pédiculé pris sur la joue et, de l'autre côté, avec le lambeau complètement détaché de l'oreille et ce dernier procédé a donné un résultat bien supérieur. H. DOR.

10) *Demicheri* rapporte une observation clinique du kyste de l'orbite où il pratiqua la résection et le drainage de la poche kystique qu'entourait une véritable membrane adventice. Guérison. G. D.

11) *Birch-Hirschfeld* présente deux cas de lymphomatose disséminée de l'orbite ; on trouve dans la préparation le tissu lymphoïde caractéristique, des follicules et des Plasmazellen, on peut même constater l'ordonnance particulière de ceux-ci par rapport aux vaisseaux. G. D.

12) Relatons le procédé de *Blanco :* un fil à deux chefs enfilé de deux aiguilles. On entre entre la conjonctive et le tarse de la paupière inférieure dans la couche sous-muqueuse, à quelques millimètres de l'angle interne et à 2 millimètres du bord palpébral ; on remonte avec l'aiguille jusqu'au fornix du cul-de-sac, de bas en haut, puisqu'il y a ectropion, puis on

descend avec l'aiguille, en changeant sa direction de haut en bas jusqu'au dehors de la région palpébrale et l'on sort. Autant pour l'autre chef du fil qui pénètre et ressort à quelques millimètres en dehors du précédent. Un second fil est passé encore plus en dehors de la même façon avec ses deux chefs. Pansement répété tous les jours, jusqu'à ce que l'on juge la correction acquise. G. DUBREUIL.

13) *Belt* rapporte cinq cas de sarcome de l'orbite. Tous furent graves et l'exentération dut être pratiquée. Un malade mourut d'une récidive de l'affection, car il ne fut pas possible d'enlever complètement l'os et les autres tissus atteints.

COBURN.

14) La malade était une fillette de quatorze ans, qui neuf ou dix ans auparavant avait été traitée pour une hypertrophie de la paupière supérieure. Peu de temps avant l'examen actuel, l'œil, à la suite d'une blessure, avait été atteint de panophtalmie nécessitant une énucléation. Plus tard, une portion considérable de la paupière élargie fut extirpée et examinée au microscope. La tumeur consistait en espaces lymphatiques dilatés et une hypertrophie marquée du tissu connectif. La conjonctive était aussi hypertrophiée. COBURN.

15) Le malade de *Snyders* était porteur d'une tumeur palpébrale qui existait depuis trois ans. La tumeur fut excisée complètement et, quand la guérison fut survenue, le traitement par les rayons X fut employé comme mesure prophylactique. Il n'y eut pas de récidive. COBURN.

16) *Whitehead* a enlevé de l'orbite d'un homme de cinquante et un ans un angiome caverneux mesurant 5,4 centimètres sur 3 centimètres. Il s'est développé pendant une dizaine d'années. La vision, après opération, est de 6/9.

STEPHENSON.

17) Les mucocèles des cellules ethmoïdales sont des tumeurs dures, fluctuantes, dont le siège se trouve au bord nasal de l'orbite. Elles peuvent atteindre de telles proportions,

qu'elles déplacent le bulbe en dehors, en bas et même en avant. Ce déplacement provoque un strabisme et une diplopie consécutive. La protrusion du globe occasionne un allongement et une tension du nerf optique. Sa courbure physiologique disparaît, il ne peut plus suivre les mouvements de l'œil. Bien au contraire, il s'y oppose, spécialement à ceux qui augmentent encore sa tension ; c'est-à-dire à l'élévation, et à l'adduction de la cornée. Si la tumeur pousse en avant la trochlée, l'action du grand oblique sur le globe sera diminuée, il en résultera une prévalence de l'action du petit oblique son antagoniste, lequel relève un peu l'œil.

La protrusion du globe se faisant dans le sens de l'axe de l'orbite, l'action des muscles droits ne sera guère altérée, tandis que l'action des muscles obliques s'en ressentira : ils formeront avec l'axe optique un angle plus prononcé, leur action rotatoire ainsi que celle dans le sens latéral augmentera, leur action de releveur et d'abaisseur sera diminuée. C'est en prenant en considération ces différentes éventualités, que l'on pourra juger dans chaque cas de l'influence que les mucocèles exercent sur les mouvements du globe oculaire.

B. REDSLOB.

19) *Meller* ne croit pas que l'on puisse avec Hochheim diviser les lymphadénomes de l'orbite en trois groupes nettement tranchés : les lymphomes purs, les lymphomes avec leucémie et les lymphomes avec pseudo-leucémie. L'examen du sang est trop mal fait dans la plupart des cas pour que l'on puisse en tirer des conclusions formelles.

L'auteur exposera dans un travail ultérieur les rapports du lymphome avec la maladie de Mickulicz. L. DOR.

20) *Weeks* définit le cylindrome, un néoplasme caractérisé par la formation de cylindres hyalins, de masses tubulées et lobulées provenant d'un processus dégénératif, le tissu hyalin formant une portion relativement importante de la tumeur. Le premier cas est celui d'une femme de trente-deux ans qui avait remarqué qu'un de ses yeux était en exophtalmie. Les mouvements oculaires étaient limités, la vision diminuée, les artères du fond de l'œil rétrécies, tandis que les veines étaient

engorgées et un peu tortueuses. La tumeur fut enlevée au travers de la paupière supérieure; elle mesurait 33 millimètres sur 34 et 30. Peu de temps après, le néoplasme récidiva et l'exentération de l'orbite fut pratiquée par un autre opérateur que la malade avait consulté. L'examen microscopique de la tumeur est publié tout au long, mais ne se prête guère à l'analyse.

Weecks rapporte aussi l'observation d'une femme de quarante-six ans dont la tumeur n'était pas aussi volumineuse et qui fut extraite aisément. L'examen microscopique montra que cette tumeur était semblable à la première qui a été décrite.

COBURN.

RELATIONS DE L'OPHTALMOLOGIE AVEC LA PATHOLOGIE GÉNÉRALE

1) **Mc Kee** (J.-H.). — Un cas d'idiotie amaurotique familiale (A case of amaurotic family idiocy.) *(American Journ. of med. Sciences*, janvier 1905).

2) **Buchanan** (M.). — Manifestations oculaires dans un cas d'idiotie amaurotique familiale (Ocular Manifestations in amaurotic family idiocy) *(American Journ. of med. Sciences*, janvier 1905).

3) **Shumway** (E.-A.) et **Buchanan** (M.). — Examen histologique des yeux d'un malade atteint d'idiotie amaurotique familiale (Histological examination of the eyes in a case of amaurotic family idiocy) *(American Journ. of med. Sciences*, janvier 1905).

4) **Spiller** (W.-G.). — Etude anatomo-pathologique d'un cas d'idiotie amaurotique familiale (Pathological study of amaurotic family idiocy) *(American Journ. of med. Sciences*, janvier 1905).

5) **Pagenstecher.** — Lésions du fond de l'œil dans les maladies internes en particulier dans les états d'anémie (Ueber Augenhintergrundsveraenderungen bei inneren Krankheiten, speciell bei anaemischen Zustaenden) *(Arch. f. Aughlkde*, t. LII, p. 237, 1905).

6) **Bryant.** — Pigmentation des paupières dans la maladie de Graves (Pigmentation of the eyelids in Graves disease) *(Clinical Journal*, avril 1905).

7) **Weill** (Georges). — Sur les affections scorbutiques des yeux (Ueber scorbutische Augenleiden) *(Zeitschr. für Augenheilkunde*, IX).

8) **Ruch.** — Existe-t-il une relation entre le goitre et la cataracte? (Besteht ein Zusammenhang zwischen Struma und Cataract?) (*Thèse de Berne*, 1905).

9) **Ambialet.** — Déformation crânio-cérébrale. Troubles de l'appareil visuel *(Annales d'oculistique*, p. 321-330, novembre 1905).

10) **Le Gendre.** — Syndrome cholélithiasique et appendiculaire; inégalité pupillaire *(Soc. méd. des hôp. de Paris*, 3 novembre 1905).

11) **Paunz.** — Affections oculaires d'origine nasale (Durch Nasenkrankheiten verursachte Augenleiden) *(Arch. f. Aughlkde*, t. LII, p. 367, 1905).

12) **Paloque.** — L'œil diabétique *(Thèse de Lyon*, nov. 1905).

13) **Gaussel.** — La paralysie des mouvements associés de latéralité des yeux dans les affections du cervelet, des tubercules quadrijumeaux et de la protubérance *(Revue de médecine*, 1905).

14) **Jocqs.** — Valeur séméiologique des troubles pupillaires dans les affections cérébro-spinales *(Congrès des méd. aliénistes*, Rennes, août, 1905).

1) Le malade de *Mc Kee* était un petit garçon d'un an, dans les antécédents duquel on ne relevait ni aliénation mentale, ni idiotie, ni tuberculose, ni syphilis. L'enfant avait paru bien portant jusqu'au moment où il fit une chute; à partir de cette époque, il n'avait pu tenir sa tête droite. La tête est grosse, d'aspect rachitique, à fontanelles non fermées. Pas de dents, l'enfant est gros et mou, il présente une cyphose lombo-dorsale, des côtes avec chapelet rachitique, un foie et une rate hypertrophiés. La tête tombe quand l'enfant est changé de place et les jambes sont contracturées. L'avant-bras est en extension, on note des mouvements vermiculaires des doigts. Les orteils sont en hyperextension. Le bras, la jambe et la face du côté gauche exécutent plus facilement des mouvements que du côté opposé. Les réflexes sont augmentés, trépidation épileptoïde aux pieds. La pupille gauche est en mydriase et ne réagit pas à la lumière, tandis que la droite est peu dilatée et réagit partiellement. L'enfant est indubitablement aveugle. Il existe parfois de légers mouvements latéraux des yeux et de l'hyperacousie. La réaction à la piqûre est lente. L'intelligence est obtuse. Le fond de l'œil présente l'aspect typique signalé par Sachs dans l'idiotie amaurotique familiale. Mc Kee discute ensuite longuement l'étiologie de l'affection. L'enfant mourut, les yeux et le cerveau furent enlevés et l'examen est publié plus loin. Il existait de la pneumonie catarrhale, de l'adénopathie généralisée, de l'œdème du cerveau, de la congestion de la pie-mère, mais aucun signe de tuberculose. COBURN.

2) *Buchanan* a examiné le malade de Mc Kee et a fait les constatations suivantes : La papille était atrophiée et d'un blanc bleuâtre. Les vaisseaux étaient diminués et les artères à peine reconnaissables. Le pigment rétinien manquait par place. La fovea était d'un rouge sombre, entourée d'une auréole ovale d'un blanc verdâtre. Lors d'un spasme, les pupilles se dilatèrent largement sans réaction à la lumière et restèrent ainsi pendant une demi-heure, quoique le spasme n'ait duré que quelques instants. COBURN.

3) Il s'agit de l'examen microscopique des yeux du malade

de Mc Kee. Huit heures après la mort, *Shumway* et *Buchanan* injectèrent par piqûre dans les chambres antérieures une solution à 10 pour 100 de formaline. Les yeux furent enlevés dix-neuf heures après la mort. On constata que l'œil présentait son aspect normal. Les yeux furent préparés et les coupes colorées de diverses façons. Les modifications *post mortem* étaient insignifiantes et il n'existait pas d'œdème. Les cellules ganglionnaires étaient dans un stade avancé de dégénérescence. Beaucoup avaient entièrement disparu et à la macula, où il en existe d'ordinaire trois à six rangées, il n'en existait qu'une seule, parfois même interrompue. Les noyaux sont dégénérés et les éléments chromophiliques manquent presque totalement. Les limites des cellules sont irrégulières, mais sans processus dendritique. Au moyen du procédé de Weigert, les cellules tuméfiées sont bien visibles et contiennent des granulations brunâtres. Les couches de la rétine sont toutes plus minces que normalement. Les segments internes des cônes et des bâtonnets sont intacts, mais les segments externes sont dégénérés. La méthode de Weigert ne montre que quelques fibrilles nerveuses normales dans le segment nasal du nerf optique. Des coupes du chiasma et de la bandelette optique montrent l'atrophie complète de toutes les fibres nerveuses. COBURN.

4) *Spiller* a pratiqué l'examen anatomo-pathologique des organes enlevés au malade de Mc Kee. Il y avait augmentation du liquide céphalo-rachidien, les vaisseaux des méninges étaient engorgés; le cerveau était lourd et œdématié. Les cellules nerveuses de la moelle épinière étaient considérablement élargies, les éléments chromophiliques avaient disparu partout, sauf autour du noyau, et là ils présentaient un aspect granuleux; le noyau avait été repoussé jusqu'à la périphérie de la cellule. Le processus dendritique n'existait plus. Il en était de même dans les cellules du noyau de l'hypoglosse, de l'olive inférieur, du moteur oculaire externe, du trijumeau et du moteur oculaire commun. Les cellules de Purkinje du cervelet sont très altérées, engorgées et, à l'exception du noyau, sans aucune structure. Les cellules nerveuses du lobule paracentral, les petites cellules aussi bien que les cellules de Betz

et celles des lobes frontal et occipital sont dans le même état. Pas une cellule nerveuse normale n'a été trouvée dans le système nerveux central. Par la méthode de Marchi on constate une altération intense de la substance blanche du cerveau et de la moelle épinière. Les faisceaux pyramidaux ne présentent pas de points noirâtres dans la région lombaire, car dans cette région la dégénérescence avait commencé depuis longtemps. Les faisceaux pyramidaux croisés et le cérébelleux direct sont atteints de dégénérescence de date plus récente. Il en est de même dans la région cervicale inférieure, mais les colonnes postérieures ne sont pas dégénérées. Les fibres nerveuses des olives inférieures sont fortement modifiées. Dans le pont de Varole, la portion intra-médullaire du trijumeau, les fibres transverses du raphé, le pédoncule cérébelleux supérieur sont fortement dégénérés. La dégénérescence des fibres motrices existait depuis plus longtemps que celle des autres fibres du pont de Varole, mais elle est très forte et beaucoup plus marquée que celle des faisceaux pyramidaux de la moelle épinière. Cela fait supposer que les faisceaux moteurs de la moelle ont été atteints avant ceux du cerveau. La base du pédoncule cérébral est dégénérée, mais la dégénérescence existe depuis longtemps et est plus marquée à la portion de la base ou les cellules granuleuses et graisseuses sont très nombreuses et surtout autour des faisceaux sanguins. Dans les fibres de l'oculo-moteur on observe un certain degré de dégénérescence de date récente. Le pédoncule cérébelleux supérieur est considérablement modifié et présente de la myéline à l'état libre. La substance blanche des lobes occipital et frontal du lobule paracentral est dégénérée. Des coupes faites dans la partie supérieure du corps calleux montrent une substance dégénérée.

Un fragment de tissu musculaire strié de la région plantaire montre que le tissu connectif et les noyaux du sarcolemme sont augmentés; les fibres musculaires paraissent dégénérées. Le nerf plantaire interne présente quelques signes de dégénérescence. Les racines antérieures et postérieures des régions cervicales et lombaires de la moelle ne sont pas dégénérées. Spiller s'étend longuement sur les constatations qu'il a faites. Il ne croit pas qu'il s'agisse d'une affection toxique ou

acquise. Il cite d'autres cas où la mort survint à huit ou neuf ans et où les constatations anatomo-pathologiques furent semblables aux siennes, aussi songe-t-il, pour son malade, à une affection ressemblant à la maladie de Sachs, mais amenant la mort à deux ans au lieu de huit ans. COBURN.

5) Sur 246 cas de chlorose, *Pagenstecher* a observé 3 fois des hémorragies rétiniennes. Contrairement à l'opinion de Knies, Schmidt-Rimpler et autres, il en conclut que les hémorragies ne se rencontrent pas seulement dans l'anémie pernicieuse, mais aussi, bien que rarement, dans la chlorose. Plusieurs cas d'anémie par perte de sang, dont l'un, chez un paludique, présentaient, tantôt des foyers blancs de la région maculaire et péripapillaire, tantôt des hémorragies rétiniennes. G. WEILL.

6) *Bryant* fait observer que, depuis plusieurs années, il a observé des cas de pigmentation de la peau des paupières dans la maladie de Graves. STEPHENSON.

7) *Weill* a eu l'occasion d'examiner les yeux de malades atteints de scorbut, cas d'une épidémie qui sévit dans les prisons de Strasbourg dans l'été de 1902. Il a vu 61 cas de scorbut, dont 19 étaient graves. Dans aucun de ces cas, l'auteur n'a observé d'hémorragies de la conjonctive ou des paupières ni, en général, aucune affection des parties extérieures de l'œil. Quant aux complications intra-oculaires, dont on ne parle que très rarement, dans la littérature, l'auteur a observé une névrite dans trois cas et une rétinite maculaire dans deux cas; en outre, l'examen du fond de l'œil révéla des hémorragies de la rétine chez deux malades. La guérison fut complète, sauf dans un cas. L'affection du nerf optique doit, d'après Weill, provenir d'hémorragie. E. REDSLOB.

8) *Ruch* tire de ses travaux cliniques et statistiques la conclusion qu'il n'y a pas de relation entre le goitre et la cataracte. Sur 5910 malades de la policlinique ophtalmologique du canton de Berne, où le nombre des goitreux est de 54 à 90 pour 100 des habitants, le nombre des cataractés était

de 3,9 pour 100, c'est-à-dire plus petit que dans les cliniques ophtalmologiques de l'Allemagne, où le goitre est une rareté.

Sur 58 malades opérés à cause d'un goitre très grave dans les cliniques chirurgicales de Berne, l'auteur ne trouva que 3 cataractes, mais dans l'âge de cinquante-quatre à soixante-neuf ans. Sur 42 cataractés, opérés à la clinique ophtalmologiques, le nombre des goitreux n'était pas plus grand que dans la population bernoise en général. O. SIMON.

9) *Ambialet* apporte quelques observations sur un type de déformation crânio-cérébrale, décrit par Broca, et caractérisé par l'aplatissement de la voûte du crâne, et la propulsion compensatrice en arrière de la partie postérieure de la tête. Cette malformation est causée par l'habitude qu'on a dans certaines régions de comprimer la tête des nouveau-nés avec une bande de toile passant sur les arcades orbitaires et sous l'occipital. Chez deux individus examinés pendant leur vie et après leur mort, l'auteur a constaté l'effacement des arcades et des bosses frontales, l'affaissement du vertex, la propulsion en arrière et en haut des bosses pariétales. Dans quelques cas les diamètres bi-glénoïdiens se sont montrés inférieurs aux diamètres bi-condyliens des maxillaires inférieurs. Les cavités orbitaires semblaient être d'une capacité moindre que d'ordinaire. La dure-mère 12 fois sur 15, présentait des adhérences au point où les surfaces osseuses était épaissies. Quand les déformations sont accentuées les encéphales sont réduits de poids. Les lobes occipitaux d'un poids inférieur à la moyenne sont dans quelques rares cas d'un poids supérieur à la moyenne. Dans quelques cas aussi il existe une saillie oculaire très appréciable.

Les vices de réfraction sont fréquents. L'absence d'amblyopie non corrigible par les verres s'explique par l'absence généralement observée, de troubles méningitiques de la base, qui assure l'intégrité des nerfs optiques.

Si la malformation crânienne s'accompagne de névrite ou d'atrophie optique, il faut admettre une autre cause que la compression intra-crânienne. Toutefois la malformation peut provoquer l'éclosion ou hâter l'évolution d'affections morbides latentes. P. CHAVERNAC.

10) *Le Gendre* chez une femme âgée de trente-neuf ans, atteinte de cholélithiase avec propagation à la région typhlo-appendiculaire d'une péritonite subaiguë d'origine vésiculaire, a noté une irrégularité pupillaire. La pupille gauche était en mydriase, la droite assez contractée. L'auteur dit qu'il a souvent observé une inégalité pupillaire au cours des états pathologiques douloureux du tube digestif et de ses annexes; il a noté cette inégalité pendant une crise de colique hépatique. E. R.

11) Nous recommandons la lecture du travail de *Paunz* qui est accompagné de plusieurs excellentes figures montrant bien l'anatomie topographique de l'orbite et des cavités nasales, du sinus frontal, maxillaire et ethmoïdal, etc., etc. Parmi les affections oculaires d'origine nasale, Paunz attache avec raison plus d'importance aux affections du canal lacrymal provoquées le plus fréquemment par la rhinite chronique, les suppurations de l'antre d'Highmore ou des cellules ethmoïdales et les ulcérations tuberculeuses ou syphilitiques : il traite brièvement la question du traitement des affections lacrymales et se déclare partisan de l'extirpation du sac à côté des sondages. Après l'appareil lacrymal, c'est surtout l'orbite qui est atteinte par les affections des cavités nasales et voisines (phlegmons de l'orbite, protrusion avec diplopie, mucocèle, névrite optique) tandis que les relations entre les affections nasales et celles du corps vitré et du cristallin sont encore sujettes à caution. G. WEILL.

12) *Paloque* admet que les lésions oculaires diabétiques sont sous la dépendance d'une grande cause générale, d'une véritable intoxication due à des substances nuisibles qui se surajoutant à l'hyperglycémie, constituent une dyscrasie : la dyscrasie diabétique.

La cataracte est essentiellement variable dans son aspect et son évolution, et les diabétiques ont la cataracte de leur âge. Elle apparaît à une période quelconque de la maladie et c'est l'état général du malade et non la cataracte elle-même qui fait le pronostic et doit dicter le traitement. L'opération se fait

FIG. 1.

FIG. 2.

selon les méthodes ordinaires, sans iridectomie. Sept observations inédites.

La rétinite revêt la forme hémorragique ou exsudative. Elle apparaît chez les diabétiques avérés, cependant le pronostic est loin d'être aussi sévère que dans les cas de rétinite brightique. A l'appui de ce dire, observation (recueillie à la clinique du professeur Rollet, comme les autres) d'un malade atteint de rétinite diabétique suivi pendant huit ans ; dès le début des accidents rétiniens, on fit une amputation de cuisse, peu de temps après cécité et dans la suite amputation de l'autre membre inférieur, mort seize mois après cette deuxième intervention (gangrène de la verge, anasarque...).

L'auteur rapporte d'autres cas de rétinite. Dans l'un, chez un diabétique de cinquante-huit ans (55 grammes de sucre par litre et traces d'albumine) on voit le dessin ci-contre (du à Dubreuil) avec disposition des vaisseaux bouleversés, ou vaisseaux invisibles, ailleurs encore hémorragie, plaques exsudatives... (fig. 1) ; dix-huit mois après chez ce même sujet (fig. 2) bande de dégénérescence avec expansion, image d'une rétinite proliférante consécutive à une rétinite hémorragique.

Chapitre sur les affections du nerf optique avec observation d'une fillette de onze ans atteinte de diabète et d'atrophie blanche optique primitive.

L'amblyopie ordinaire, dit l'auteur, a une marche lente et progressive; l'amblyopie aiguë et l'hémianopsie sont des formes spéciales, mais rares. Enfin, étude des affections paralytiques et inflammatoires. Ces dernières revêtent un pronostic réservé du fait qu'elles évoluent sur un terrain diabétique.

G. D.

13) *Gaussel* arrive aux conclusions suivantes : 1° La déviation conjuguée persistante des yeux, et surtout la paralysie des mouvements associés des yeux sans déviation, ne font pas partie du syndrome cérébelleux; 2° L'existence de cette paralysie (avec ou sans déviation) doit faire écarter le diagnostic d'affection des tubercules quadrijumeaux. Ces organes ne sont donc pas un centre d'association des mouvements de latéralité des yeux; 3° La paralysie des mouvements associés

de latéralité des yeux, avec conservation de la convergence, intégrité des mouvements d'abaissement et d'élévation des globes oculaires (syndrome de Parinaud) est, au contraire, un signe quasi pathognomonique d'une lésion de la partie supérieure de la protubérance. R.

14) *Jocqs*. Les troubles pupillaires s'observent le plus souvent dans le tabes, la paralysie générale et les lésions cérébrales syphilitiques. Dans le tabes on observe : le signe d'Argyll Robertson, le myosis et l'inégalité pupillaire. L'inégalité pupillaire n'appartient pas en propre au tabes : elle correspond le plus souvvent à une ophtalmoplégie interne de l'un ou de l'autre œil, laquelle dépend toujours de la syphilis.

L'irrégularité pupillaire ne constitue pas un signe de tabes. C'est un état normal n'apparaissant pas lorsque la pupille a ses mouvements et ses dimensions normaux, se manifestant au contraire lorsque la pupille est paresseuse et immobilisée pathologiquement. La syphilis seule ne donne pas lieu au phénomène d'Argyll Robertson. Ce signe indique toujours le tabes et une autre lésion médullaire. Si on l'observe souvent chez des syphilitiques, c'est que beaucoup de syphilitiques deviennent tabétiques. Mais tous les tabétiques ne sont pas syphilitiques. Les troubles pupillaires sont ceux qui sont constitués par l'ophtalmoplégie interne partielle ou totale (paralysie du muscle constricteur de la pupille, ou du muscle accommodateur, ou des deux à la fois). Les lésions causales de ces troubles pupillaires dans la syphilis sont rarement d'origine nucléaire, mais le plus souvent d'origine basale. Ils n'ont rien à avoir avec le tabes.

Les troubles de la paralysie générale se rapprochent beaucoup de ceux de la syphilis. L'inégalité pupillaire correspond toujours à un trouble dans la motricité de l'iris. Le signe d'Argyll Robertson n'y est jamais pur comme dans le tabes.

Celui qui apparaît d'abord dans la P. G., c'est la parésie, allant jusqu'à la paralysie complète du muscle constricteur. Puis la parésie, jusqu'à la paralysie complète du muscle accommodateur. En somme, c'est l'ophtalmoplégie interne progressive. L'inégalité pupillaire tient uniquement à la différence de l'ophtalmoplégie dans les deux yeux.

Il existe une variété d'inégalité pupillaire dite « à bascule » qui est absolument physiologique ou, en tout cas, ne constitue qu'une anomalie congénitale complètement indépendante de tout état pathologique. R.

VARIA

1) **Pansier** — La pratique ophtalmologique de Daviel (1735-1744) (*Annales d'oculistique*, p. 338-363, novembre 1905).

2) **Barcones** (Mateo). — Contribution à l'étude clinique de la stovaïne (Contribucion al estudio clinico de la estovaïna) (*Arch. de Oftalm. hisp. americ.*, octobre 1905).

1) *Pansier* rappelle que Chavernac a exposé en détails la vie de Daviel de 1721 à 1730, que Delacroix a étudié son passage à Réims en 1751. L'auteur étudie Daviel depuis ses débuts en oculistique et le suit dans sa pratique jusqu'en 1744.

La première opération de Daviel en oculistique fut une ablation de ptérygion, la deuxième et la troisième un abaissement du cristallin.

Les journaux de cette époque annonçaient les opérations de Daviel et c'est à cette source qu'a puisé l'auteur pour reconstituer la vie oculistique de Daviel. Il nous le montre allant opérer en Portugal, et s'arrêtant dans la plupart des grandes villes du midi de la France pour y opérer des « personnes de considération », puis allant à Paris et retournant à Marseille. Daviel mourut à Genève, laissant sa veuve dans un état voisin de la misère, car elle fut obligée de vendre les collyres et les pommades de son mari. P. C.

2) Revue générale rapide des travaux se rapportant à la stovaïne au point de vue clinique, physiologique et chimique et quelques notes sur son emploi dans les interventions sur les paupières (entropion, granulations, etc.). G. D.

Le Gérant : P. Masson.

Lyon. — Imp. A. Rey et Cie, 4, rue Gentil. — 41171

MÉMOIRES ORIGINAUX

Traitement de l'épithélioma palpébral. La Blépharoplastie à tiroir.

Par le Professeur ROLLET

J'ai donné à cette même place (*Rev. génér.*, 1903, p. 481), la description d'un procédé de blépharoplastie à double lambeau pédiculé à utiliser dans l'ectropion cicatriciel et je cherchais alors à démontrer qu'il était possible, à l'encontre des données classiques, d'utiliser le tissu cicatriciel apte à constituer une étoffe satisfaisante.

Je désire aujourd'hui attirer l'attention sur un procédé que j'emploie depuis plusieurs années pour la restauration des paupières après ablation d'une tumeur maligne. Ici la question est tout autre, car il ne s'agit plus, comme pour l'ectropion cicatriciel, d'interposer un lambeau sous le bord marginal, il faut dresser un nouveau voile palpébral.

Si l'on envisage les divers procédés conseillés par les chirurgiens et les ophtalmologistes on s'aperçoit que ce procédé extrêmement simple n'est signalé nulle part. Récemment, M. Depage[1], professeur de clinique chirurgicale à l'Université de Bruxelles, s'est attaché à étudier la chirurgie réparatrice des paupières dans un rapport très documenté et accompagné de trente-trois schémas ; il divise naturellement les autoplasties suivant les quatre méthodes classiques : greffes, méthode italienne basée sur la transplantation pédiculée à distance, méthode indienne par pivotement et méthode fran-

[1] Depage, Rapport à l'Association franç. de chir., Paris 1905.

çaise par glissement. Pour cette dernière méthode, notre confrère cite et décrit les opérations de Dieffenbach, Burow, Arlt, Knapp, mais n'a aucune allusion au procédé que je vais indiquer. Même réflexion est faite si on lit les chapitres consacrés à ce sujet dans les traités d'oculistique de Meyer, Truc et Valude, A. Terson, Terrien.

BOSTON MEDICAL LIBRARY AUG 6 1912

Ce procédé consiste à substituer au glissement latéral de la méthode française le glissement vertical. On dissèque un lambeau qui est tiré de façon à venir reconstituer la paupière

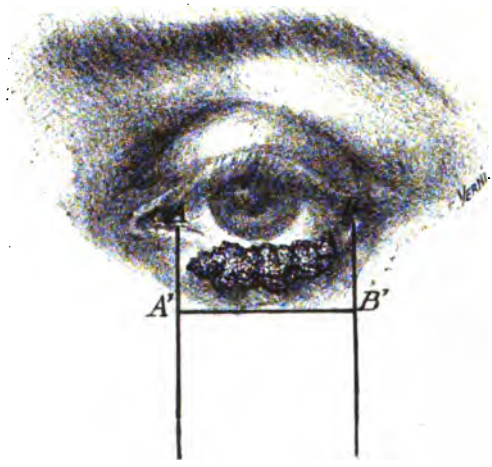

Fig. 1.

enlevée; si les deux paupières sont à réparer, on libère deux lambeaux. Si j'en juge par ce que je vois en clinique, il existe deux localisations banales de l'épithélioma : soit un épithélioma de la paupière inférieure, soit un épithélioma de l'angle interne ayant souvent envahi la moitié interne des deux paupières. C'est à ces deux cas que nous allons appliquer notre procédé, utilisable ailleurs également. Je mets à part les épithéliomas profonds cellulo-térébrants et ostéo-térébrants, formes terminales de la maladie nécessitant une exentération orbitaire ou un traitement palliatif.

I. *Epithélioma de la paupière inférieure.* — Il m'est arrivé plusieurs fois d'enlever un petit cancroïde sous-marginal ou à cheval sur le bord libre palpébral; dans le premier cas, je fais l'ablation elliptique fermée par un fil métallique et, dans le

second cas, je donne un coup de ciseaux en V, comme à la lèvre inférieure avec épingle et suture entortillée. Dans deux cas, au bout de plusieurs mois, j'ai pu, par des attouchements au crayon Merck de pyoctanine bleue, guérir un épithélioma; l'un de ces malades que j'avais d'abord opéré aux ciseaux, a eu deux récidives en six ans, toutes les deux jugulées par le crayon[1].

Ces cas légers de début sont exceptionnels et je vois plus fréquemment l'état qui est figuré dans le dessin ci-contre, c'est-à-dire un épithélioma végétant ou ulcéreux attaquant le cuir ciliaire et empiétant sur les faces externe et interne de la paupière; cette tumeur siège à la partie médiane du voile palpébral, quelquefois un peu en dedans ou en dehors, mais les commissures sont respectées. Eh bien cette forme des plus communes, dont j'ai eu trois cas semblables à la même époque, récemment à ma Clinique, est justiciable du procédé suivant à tiroir :

1° Sectionner toute la paupière comme il l'est figuré dans le dessin, AA' et BB' aux ciseaux droits et A'B' au bistouri sur la plaque de Pellier métallique ;

2° Prolonger verticalement en bas les incisions d'ablation du néoplasme; bien libérer ce lambeau ; faire l'hémostase. La tumeur dessinée (fig. 1) est assez volumineuse, souvent elle l'est moins et nécessite de plus petites incisions inférieures. L'incision verticale d'ablation comprend le tiers de la ligne et celle de réparation les deux tiers; en définitive, la ligne horizontale qui constituera le nouveau bord palpébral coupe les deux lignes verticales à l'union de leur tiers supérieur avec leurs deux tiers inférieurs ;

3° Reconstituer le bord ciliaire en amenant A'B' en AB. Là il convient d'élever ce lambeau en l'attirant au-dessus des bords sains, car, comme on le pense, il aura des tendances à descendre ; c'est dans ce but que je ne conseille pas de décrire la ligne A'B' arquée comme on serait tenté de le faire. Suture au fil de fer recuit (je ne me sers jamais de fil d'argent) : catgut sur le bord marginal ;

[1] Rollet et Delay, Epithéliome récidivé, guérison par la pyoctanine (*Lyon méd.*, 1903, et *Rev. génér.*, p. 279, 1904).

4° Ce temps n'est pas indispensable et je ne l'exécute pas chez les vieillards pressés, c'est là greffe de muqueuse pour reconstituer le cul-de-sac conjonctival. Je recommande la dissection d'un repli de la muqueuse vestibulaire; on soulève fortement la lèvre supérieure et on dissèque dans le fond du vestibule, à partir du frein, un lambeau qui déjà lui-même constitue un cul-de-sac et qui s'appliquera très bien dans le nouveau cul-de-sac de la paupière inférieure où il est suturé;

5° Suture indispensable au fil de soie du lambeau A'B' au bord libre de la paupière supérieure.

Le pansement est levé le cinquième jour et le malade peut partir vers le dixième jour; c'est donc une méthode rapide. On opère dans la région sous-palpébrale et on n'a pas à disséquer, comme dans les autres procédés, des lambeaux dans le voisinage qui glissent mal, qui se rident et laissent une nouvelle brèche à suturer. Ce procédé à tiroir me semble donc à retenir par sa simplicité. Je vois surtout, comme pour le cancroïde labial, des ruraux âgés atteints d'épithélioma palpébral demandant un traitement qui les débarrasse promptement de leur tumeur suintante et saignante[1].

II. *Epithélioma de l'angle interne et des moitiés internes des deux paupières.* — Si j'ai admis que dans la forme néoplasique, envisagée précédemment, la méthode par glissement était la méthode de choix, je conviens que pour ces tumeurs plus étendues et plus diffuses c'est au procédé par pivotement que pendant longtemps j'ai toujours eu recours. J'ai souvent exécuté les procédés de Blasius, de Fricke, de Hasner, mais chacun a pu constater combien l'esthétique était sacrifiée par ce gros lambeau boudiné, plaqué au grand angle, avec cicatrice frontale indélébile. Aussi ai-je imaginé ce nouveau procédé à tiroir modifié :

C'est ainsi que l'an dernier, chez une femme atteinte de large tumeur et traitée antérieurement par les rayons X, à Montpellier, j'ai abaissé un lambeau supérieur taillé en dedans

1 J'ajouterai que ce procédé me donne de bons résultats depuis longtemps et que jadis j'ai enlevé un cancroïde de la lèvre inférieure et l'ai réparé par un tiroir sus-hyoïdien, puis, suturant la bouche comme une paupière, le malade a été nourri pendant quelques jours par une sonde œsophagienne placée dans le nez (*Soc. des Sc. méd. de Lyon*, 29 juin 1904).

près de la glabelle et coupant en dehors l'union du tiers interne et du tiers moyen du sourcil, puis j'ai attiré en haut un lambeau inférieur pris dans la région naso-maxillaire. Ces deux lambeaux ont comblé la large brèche carrée correspondant à la moitié interne de la région orbitaire; ils ont été suturés l'un à l'autre ainsi qu'en dehors aux fragments des paupières supérieure et inférieure. La demi-fente palpébrale externe a permis un drainage par une mèche de gaze.

Ce voile, au bout d'un septenaire, a été coupé en son milieu, c'est-à-dire vers la ligne de réunion alors qu'un fil assurait sa coaptation latérale avec les fragments externes de paupière saine.

Le résultat a été satisfaisant, les tissus sont semblables à ceux de la paupière et il n'existe pas comme après la méthode indienne des surfaces exubérantes et plissées. Le seul inconvénient, en définitive, est le déplacement du sourcil. Il y a peu de temps, j'ai prié mon chef de clinique, M. Moreau, d'utiliser ce double tiroir chez un vieillard et, à l'heure actuelle, le résultat esthétique est supérieur à celui que l'on aurait pu obtenir par le lambeau pédiculé.

On voit donc que je suis partisan du traitement chirurgical dans les cas d'épithéliomas palpébraux. Je n'ai rien obtenu récemment chez un malade soigné par la radiothérapie et j'estime qu'aux paupières ce traitement est particulièrement difficile en raison des replis où s'infiltre la tumeur. D'autre part, le traitement chirurgical agit rapidement, mais il faut que l'ablation soit large et complète.

Dans les deux derniers cas que je viens de citer, j'ai exigé des malades le sacrifice de leur œil encore pourvu de vision. Dans ces formes cliniques, toute la partie interne de la conjonctive bulbaire était envahie par le néoplasme; il en était de même des graisses situées à la partie interne du globe : aussi est-il nécessaire d'enlever les tissus suspects et adhérents et même l'œil dont la fonction est, du reste, menacée dans un bref délai. C'est à cette seule condition, de pouvoir tout enlever, qu'il faut prendre le bistouri.

REVUE GÉNÉRALE[1]

ANATOMIE ET EMBRYOLOGIE

1) **Gullstrand**. — La couleur de la macula rétinienne (Die Farbe der Macula centralis retinae) *(Arch. f. Ophth.*, LXII, 1-73, 1905).

2) **Hotta**. — L'œil des singes anthropoïdes (Das Auge der anthropoïden Affen) *(Arch. f. Ophth.*, LXII, 250-275, 1905).

3) **Stern** (Robert). — La fixation du pourpre rétinien (Ueber Sehpurpurfixation) *(Arch. f. Ophth.*, LXI, 561-563, 1905).

4) **Ogawa**. — Sur la pigmentation du nerf optique (Ueber Pigmentierung des Sehnerven) *(Arch. f. Aughlkde*, t. LII, p. 438, 1905).

5) **Fejèr**. — Sur les anomalies de développement de l'iris (Ueber die Entwickelungsanomalien der Regenbogenhaut *(Arch. f. Aughklde*, t. LII, p. 216, 1905).

6) **Hirschberg**. — Les figures anatomiques de l'œil chez les Arabes (Die anatomischen Abbildungen vom Auge bei den Arabern) *(Centralblatt für Augenheilkunde*, octobre 1904).

7) **Alexander** (L.). — Un nouveau cas d'une anse artérielle pénétrant dans le vitré (Ein weiterer Fall von in den Glaskörper vordringender Arterienschlinge) *(Zeitschr. f. Augenheilkunde*, X, p. 188).

8) **Cosse**. — L'appareil musculaire et aponévrotique de l'œil et de l'orbite selon les travaux du professeur Motais *(Ophtalmologie provinciale*, novembre et décembre, p. 127, 1905).

9) **Cosmettatos**. — Quelques remarques sur le développement du corps vitré. (en grec) *(Bulletin de la Société méd. d'Athènes*, 22 mai 1904).

1) Dans un important article *Gullstrand* établit au moyen de différents arguments que la couleur jaune de la macula est une couleur cadavérique et que la macula vivante n'est pas jaune. L'argumentation est basée sur des preuves anatomiques ophtalmoscopiques et physiques, toutes convergentes vers la même conclusion. L. DOR.

2) *Hotta* fait une étude importante d'anatomie comparée de l'œil chez les différents singes anthropoïdes : orang-outang, chimpanzé, gorille et gibbon. Il compare successivement chacune des membranes de l'œil de ces singes à la membrane correspondante chez l'homme. L. DOR.

3) Voici la technique que recommande *Stern* pour la fixa-

[1] Les articles dont nous indiquons seulement les titres, sans analyse, ne contiennent rien de nouveau.

tion du pourpre rétinien : On met la rétine dans une solution de chlorure de platine à 2,5 pour 100 et on l'y abandonne pendant douze à quatorze heures, puis on déshydrate par l'alcool absolu et on monte dans la paraffine. On peut ainsi obtenir des préparations des bâtonnets dans lesquelles le pourpre rétinien est très nettement conservé et ceci non seulement chez la grenouille, mais même chez le lapin. Il convient de laisser l'animal dans une chambre noire pendant deux heures avant de le tuer et d'énucléer l'œil à l'obscurité. L. DOR.

4) On trouve des pigmentations partielles des nerfs optiques à l'état normal chez différents animaux ; chez l'homme il n'est pas rare de trouver de petites taches pigmentées sur la papille malgré le petit nombre de cas publiés. Il s'agit presque toujours d'anomalie congénitale. Dans quelques cas très rares la pigmentation doit être considérée comme le résidu d'hémorragies du nerf optique. *Ogawa* a eu l'occasion d'examiner au microscope un nerf optique pigmenté. L'analyse chimique a permis de constater qu'il s'agissait de pigment hématogène (réaction de Hippel, Quincke et Perls), c'est-à-dire d'un dérivé de l'hémoglobine. G. WEILL.

5) *Fejèr* rappelle les différentes anomalies de l'iris (colobome, aniridie, polycorie, corectopie, villosités uvéales) et donne l'observation d'un cas se rapprochant de ceux décrits sous le nom d'aniridie partielle superficielle (Gloor) ou colobome partiel incomplet (Manz), dans lequel il a pu se convaincre à l'aide de la loupe binoculaire que, dans ces, cas il ne s'agit pas d'amincissement, mais plutôt d'épaississement de l'iris. G. WEILL.

7) *Alexander* trouva par hasard chez un de ses clients une anomalie assez rare de l'artère centrale droite. Partant de l'artère nasale inférieure, il vit s'avancer une branche en droite ligne dans le corps vitré. Après un parcours de 1 millimètre 2/3 l'artère formait une boucle serrée et, revenant sur ses pas elle s'enroulait autour de la branche droite pour aboutir de nouveau à l'artère nasale inférieure. Une légère pression sur le bulbe suffit pour provoquer une

forte oscillation de cette anse, oscillation isochrone avec le pouls radial. Cette anomalie n'a aucun rapport avec l'artère hyaloïde persistante et ne cause point de troubles visuels.

E. REDSLOB.

8) *Cosse* expose longuement les travaux de Motais sur l'appareil musculaire et aponévrotique de l'œil et de l'orbite. Motais a fait de la capsule de Tenon l'aponévrose commune des muscles de l'orbite et expliqué la formation de la capsule postérieure en renversant la théorie du doigt de gant. Il a minutieusement étudié les ailerons connus, signalé les ailerons tendineux supérieurs du releveur, l'aileron inférieur des muscles droit inférieur et petit oblique. Au point de vue physiologique nous lui devons la théorie de l'équilibre du globe, le rôle respectif des muscles des ailerons, de la capsule postérieure et antérieure. Enfin la véritable théorie des strabotomies a été construite et présentée par lui, confirmée depuis par les faits.

BÉNÉZECH.

9) *Cosmettatos* montre que l'on est en présence de trois opinions quant au développement du corps vitré : *a)* L'humeur vitrée est d'origine mésodermique ; *b)* d'origine ectodermique, et se formant aux dépens des cellules de la rétine ; *c)* se formant aux dépens des cellules de la cristalloïde.

D'après les recherches personnelles qu'il a faites sur l'embryon humain et sur les embryons des certains animaux (lapin, cochon, etc.), l'auteur arrive à conclure que l'humeur vitrée est d'origine ectodermique et se développe aux dépens des fibrilles qui proviennent des cellules de la rétine et tout particulièrement de sa portion ciliaire.

MARDELLIS.

PHYSIOLOGIE

1) **Leber** (A.). — La nutrition du cristallin (Zum Stoffechsel der Kristallinse) *(Arch. f. Ophth.*, LXII, 85-125, 1905).

2) **Heine.** — Sensation et conception du relief (Ueber Wahrnehmung und Vorstellung von Entfernungsunterschieden) *(Arch. f. Ophth.*, LXI, 484, 1905).

3) **Schreiber.** — Nouvelles recherches sur les réflexes pupillaires qui s'observent chez le lapin après la section du nerf optique (Neue Beobachtungen ueber Pupillenreflexe nach Sehnervendurchschneidung beim Kaninchen) *(Arch. f. Ophth.*, LXI, 570-575, 1905)

4) **Anderson** (H.-K.). — De l'action des médicaments sur l'iris paralysé (On the action of drugs on the paralysed iris) *(Proc. Phys. Society*, mai 1905).

5) **Wolfflin.** — Influence de l'âge sur le sens lumineux de l'œil adapté à l'obscurité (Der Einfluss des Lebensalters auf den Lichtsinn bei dunkeladaptirtem Auge) *(Arch. f. Ophth.*, LXI, 525-560, 1905).

6) **Abelsdorff.** — De l'état des pupilles après la section intracrânienne du nerf optique (Das Verhalten der Pupillen nach intracranieller Opticusdurchschneidung) *(Arch. f. Augenheilkunde*, t. LII, p. 309, 1905).

7) **Aurand** — Hippus monolatéral dans une paralysie du moteur oculaire commun *(Soc. des sc. méd. de Lyon*, 15 décembre 1905).

8) **Weinhold.** — Théorie de la rotation de l'ombre skiascopique dans l'astigmatisme (Zur Theorie der skiaskopischen Schattendrehung bei Astigmatismus) *(Arch. f. Ophth.*, LXII, 275-285, 1905).

9) **Borschke.** — Contribution à la théorie de la skiascopie (Zur Theorie der Skiaskopie) *(Arch. f. Aughlkde*, t. LII, p. 161, 1905).

1) *Alfred Leber* continue l'étude de la nutrition du cristallin entreprise par Th. Leber. Il s'occupe en particulier de la diffusion des sels et des albumines et de leur pénétration dans la lentille à travers la capsule. Il a observé une attraction toute particulière du cristallin pour le chlorure de lithium. L'injection sous-cutanée de 0,36 centigrammes de ce sel à des lapins est suivie de la pénétration dans le cristallin au bout d'une heure et on retrouve les réactions de la lithine jusqu'au centre de la lentille. En second lieu se placent l'iodure de sodium et de potassium et le chlorure de manganèse.

Le sulfo-cyanure d'ammoniaque et les ferri- et ferro-cyanures de potassium pénètrent plus difficilement par osmose dans le cristallin.

Leber étudie ensuite la pénétrabilité des sucres et des albumines et des substances liquides solubles, cholestérine et lécithine, enfin de différentes substances telles que le chloroforme, le phénol, l'acétone, la naphtaline et le naphtol. L'auteur pense que dans la vieillesse, lorsque le cristallin contient davantage de lécithine et de cholestérine, il peut par cela même retenir plus facilement des substances toxiques telles que l'acide oxy-butyrique-B, l'acide acéto-acétique et l'acétone. L. DOR.

2) *Heine* montre que par la vision binoculaire nous avons la sensation de l'éloignement de deux points lumineux l'un

de l'autre tandis que par la vision monoculaire nous pouvons nous représenter cet éloignement grâce à des mouvements parallactiques de la tête. L. DOR.

3) *Schreiber* a découvert que chez le lapin, lorsqu'on avait sectionné le nerf optique on pouvait encore déterminer une contraction de la pupille par l'excitation de la base de l'oreille.

Il explique ainsi l'observation de Marenghi qui avait annoncé en 1901 que la pupille des lapins restait sensible à la lumière après la section du nerf optique, fait que d'autres observateurs n'ont pas pu confirmer. L. DOR.

4) *Anderson* a observé que l'ésérine ne produit aucun effet sur l'iris, lorsqu'on a excisé le ganglion ciliaire ; au contraire la pilocarpine agirait comme normalement. L'atropine comme dans l'œil normal, annule l'action de constriction produite par la pilocarpine et la prévient, si elle a été instillée auparavant. Elle agirait aussi sur l'iris, après la dégénérescence des nerfs ciliaires. Anderson pense que l'atropine agit en se combinant avec une partie de la substance irienne.

Pour expliquer les résultats contradictoires qu'il a obtenus, il admet que les terminaisons nerveuses de l'iris sont constituées par une partie nerveuse, excitable par l'ésérine, et qui dégénère par l'excision du ganglion ciliaire et par une portion musculaire excitable par la pilocarpine et paralysable par l'atropine, et qui ne dégénère pas.

Lorsqu'on fait une section intra-crânienne du nerf oculomoteur, et qu'on instille de l'ésérine dans les deux yeux, on observe une constriction pupillaire plus durable du côté paralysé. Ce phénomène a pu être observé cinq mois après la section nerveuse. J. MAWAS

5) *Wolfflin* n'a pas observé de différence bien nette dans l'adaptation à la lumière selon l'âge ; il a observé seulement une différence entre les sujets blonds et les bruns, les premiers ayant une adaptation ralentie par rapport aux seconds.

L. DOR.

6) Se basant sur de nombreuses expériences pratiquées d'après

la méthode de Marenghi, *Abelsdorff* réfute l'opinion de Marenghi qui prétendait que la section intracrânienne du nerf optique ne supprimait pas la réaction de la pupille à la lumière. G. WEILL.

7) *Aurand* présente une petite fille de huit ans atteinte d'une paralysie de la troisième paire unilatérale de l'œil droit (muscles externes seulement) datant de l'âge d'un mois, et demi et d'étiologie obscure. La malade est surtout intéressante par ce fait que les réactions pupillaires sont dissemblables sur les deux yeux. Tandis qu'à gauche elles sont normales, on constate sur l'œil droit paralysé des mouvements alternatifs de dilatation et de resserrement de la pupille assez lents, puisque chacun d'eux affecte une durée de quinze secondes. En outre, ces mouvements sont absolument indépendants des excitations de la lumière et de l'accommodation.

Ces faits montrent bien qu'il s'agit d'un hippus pathologique, car les mouvements de l'hippus physiologique sont ordinairement bilatéraux, puis beaucoup plus rapides, jusqu'à soixante fois par minute; enfin ils sont toujours influencés par la lumière et l'accommodation. Ici l'accommodation n'est plus paralysée, mais elle est encore affaiblie car, l'enfant ne peut lire longtemps; aussi l'auteur pense avec Heddaeus que l'on peut assimiler cet hippus pathologique aux oscillations nystagmiformes qui se produisent dans les paralysies en voie de guérison, lorsque la contractilité n'est pas encore complète. R.

ANATOMIE PATHOLOGIQUE

1) **Paramore** (R.-H.). — Monstre anencéphalique (A case of anencephalic monster) (*Lancet*, octobre 1905).

2) **Fejèr** (JULIUS). — Contribution à la résorption par le bulbe oculaire de morceaux de tissus iriens arrachés (Beiträge zur Resorption des abgerissenen Irisgewebes durch den Augapfel) (*Centralbl. für Augenheilkunde*, octobre 1904).

3) **Seydewitz.** — Recherches expérimentales sur les altérations des glandes lacrymales, après la section de leurs canalicules excréteurs (Experimentelle Untersuchungen über die Veränderungen der Traenendrüse nach Durchschneidung der Ausführungsgänge) (*Arch. f. Ophth.*, LXII, 73-84, 1905).

4) **Birch-Hirschfeld et Inouye.** — Recherches expérimentales sur la pathogénie de l'amblyopie thyroïdienne (Experimentelle Untersuchungen über

die Pathogenese des Thyroïdinamblyopie) *(Arch. f. Ophth.*, LXI, 499-521, 1905).

5) **Zur Nedden.** — Recherches bactériologiques dans le sang au cours de l'ophtalmie sympatique (Bakteriologische Blutuntersuchungen bei sympathischer Ophthalmie) *(Arch. f. Ophth.*, LXII, 193-226, 1905).

6) **Johnston** (R. H.). — Anatomie pathologique du ptérygion (The pathology of pterygium) *(Ophthalmic Record*, avril 1905).

7) **Schieck.** — Le sarcome mélanique du tractus uvéal dans ses diverses modalités (Das Melanosarcom des Uvealtractus in seinen verschiedenen Erscheinungsformen) *(Arch. f. Ophth.*, LX, 377-400, 1905).

8) **Ballaban.** — Contribution à l'étude de la dégénérescence hyaline de la conjonctive (Beitrag zur hyalinen Degeneration der Augapfelbindehaut) *(Arch. f. Aughlkde*, t. LII, p. 205, 1905).

9) **Graeflin** (Arthur). — Expériences sur l'influence nocive des poudres d'aniline sur l'œil du lapin (Experimentelle Untersuchungen über den schädlichen Einfluss von pulverförmigen Anilinfarben auf die Sch eimhaut des Kaninchenauges) *(Zeitschrift für Augenheilkunde*, X, p. 193).

10) **Greef.** — Sur la pathologie du corps vitré (Zur Pathologie des Glaskörpers) *(Berlin. ophthalm. Ges.*, 22 juin 1905).

1) *Paramore* a observé un fœtus mâle, relativement bien développé, présentant trois tumeurs noires sans pulsation, de consistance semi-solide, à la partie supérieure du crâne. L'angle externe de l'os frontal est absent, de même que le lobe frontal. Les yeux sont très proéminents. La mère est âgée de vingt ans et est idiote. STEPHENSON.

2) *Fejèr* relate l'observation d'un cas de blessure de l'œil dont l'iris fut complètement arraché et reposait au fond de la chambre antérieure. Depuis quinze jours une partie de ce lambeau était résorbée. E. REDSLOB.

3) Travail accompagné d'une planche et dans lequel *Seydewitz* étudie l'atrophie de la glande lacrymale qui suit la section de ces canalicules excréteurs. L. DOR.

4) Par amblyopie thyroïdienne, *Birch-Hirschfeld* et *Inouye* entendent l'amblyopie qui suit l'usage interne des préparations thyroïdiennes. Ils concluent que l'emploi quotidien de thyroïdine à la dose progressivement croissante jusqu'à 8 et 10 grammes produit au bout de quelques mois l'atrophie du nerf optique chez le chien.

Le nerf présente des symptômes de névrite dégénérative diffuse sans participation de la névroglie à ce processus.

Antérieurement à cette dégénérescence, on observe des lésions histologiques sur les cellules ganglionnaires de la rétine.

Ce travail est accompagné de deux planches. L. DOR.

5) *Zur Nedden* apporterait-il la solution définitive de la question de l'ophtalmie sympathique ? On le croirait en lisant son mémoire. Aux cours de deux ophtalmies sympathiques absolument caractéristiques, il a rencontré dans le sang un bacille qui avait la propriété de provoquer expérimentalement une irido-cyclite chez les lapins, soit à la suite d'injection intra-oculaire, soit à la suite d'injection intra-carotidienne ; dans une troisième observation la recherche fut infructueuse. Il est vrai que les lapins inoculés n'ont pas pris de manifestation sympathique du côté de l'œil non inoculé, mais l'inflammation de l'œil inoculé etait assez semblable à celle que détermine l'ophtalmie sympathique. Le bacille isolé par l'auteur ressemble au pseudo-diphtérique ; il résiste assez bien à la chaleur. L'avenir dira s'il est bien l'agent de l'ophtalmie sympathique.

En attendant que des recherches plus nombreuses et concordantes nous aient fixé sur ce point, remarquons en passant que sur les trois malades dont Zur Nedden rapporte l'histoire clinique, deux sont devenus totalement aveugles à la suite du traitement qui a consisté en frictions à l'onguent mercuriel, ventouses de Heurteloup et instillations d'atropine ; le troisième cas, au contraire, a guéri d'une façon remarquable, par suite de l'injection sous-cutanée de 20 centimètres cubes de sérum du sang du premier malade. L. DOR.

6) *Johnston* a examiné un large ptérygion et a trouvé qu'il s'agissait d'une hypertrophie des diverses couches du tissu épithélial et connectif de la conjonctive, moins prononcée que dans les cas de catarrhe printanier. L'épithélium a trois aspects : plat, ovale et près du tissu connectif est située une couche de cellules cylindriques. Le tissu connectif est formé de fibres plutôt lâches, s'étendant en différentes directions et parfois infiltrées de cellules rondes dans ses parties les plus superficielles. COBURN.

7) *Schieck* critique la subdivision que l'on a voulu faire parmi les sarcomes mélaniques du tractus uvéal. Il considère que le premier stade de la tumeur mélanique est la tumeur sarcomateuse à cellules rondes et non pigmentée, puis la tumeur devient à cellules fusiformes. Dans un troisième stade elle se pigmente et dans un quatrième stade les cellules prennent le type classique de sarcome mélanique.

Mais il ne s'agit pas là de tumeurs différentes. Ce sont des stades évolutifs d'une même tumeur. L. DOR.

8) *Ballaban* cite une observation personnelle de dégénérescence hyaline de la conjonctive bulbaire développée, comme d'habitude, sous forme de tumeur circonscrite et ressemblant à l'amyloïde de la conjonctive. G. WEILL.

9) D'après *Graeflin*, les couleurs dangereuses à l'œil sont le violet cristal, le bleu victoria et le vert de malachite. Elles ont provoqué dans chaque cas une panophtalmie suivie de la destruction complète du bulbe. L'irritation provoquée par la seconde série (la safranine, l'auramine, la rhodamine) était moins sérieuse. Le bleu de méthylène n'a jamais porté atteinte à la cornée. Les observations basées sur ces expériences faites sur le lapin correspondent exactement avec les observations cliniques. Les couleurs nocives sont toutes des sels minéraux solubles dans l'eau. E. REDSLOB.

10) Le corps vitré est, d'après *Greef*, un tissu conjonctif hydropique, que l'on peut détacher de la rétine, sauf dans la région entre le corps ciliaire et l'ora serrata, matrice du corps vitré. Les substances fixes sont : la membrane hyaloïde, le stroma, qui est très solide, le canal central, perceptible chez les adultes par un rapprochement des fibrilles. Quant à la pathologie du corps vitré, l'auteur est d'avis qu'il y a une dégénération des fibrilles dans quelques yeux normaux et que la dégénération fibrillaire, étudiée par Leber et Nordenson, est un produit artificiel. O. SIMON.

PATHOLOGIE ET THÉRAPEUTIQUE

OUVRAGES GÉNÉRAUX. — STATISTIQUES

1) **Gabrielidès.** — Ophthalmologie microbiologique des conjonctivites microbiennes, 1 vol. 250 pages, Constantinople 1906.

1) Petit volume de 250 pages plein d'intérêt. *Gabriélidès* s'est attaché à l'étude de l'ophtalmologie microbiologique des conjonctivites microbiennes; il divise les conjonctivites en conjonctivites : 1° à microbe connu ou inconnu, invisible ; 2° toxiques, par toxines des microbes, toxines par élaboration de l'organisme ou d'origine animale et végétale ; 3° amicrobiennes.

L'auteur décrit ensuite très minutieusement ces conjonctivites : Conjonctivites diplobacillaire, weeksienne, à bacille de Pfeiffer, de Lœffler, de Hansen, de Koch, de Friedlaender, de Ducrey, à bacille subtiliformis, à gonocoques, pneumocoques, streptocoques, staphylocoques, à bacille de la morve, à grains actinomycosiques. Chapitre sur les caractères de chacun des microorganismes, la technique à employer pour les reconnaître, constituant un vrai guide du laboratoire, avec nombreuses formules et planches à l'appui. Les conjonctivites à microbes inconnus comprennent les descriptions des conjonctivites syphilitique, trachomateuse, folliculaire, saisonnière, rubéolique, variolique... avec l'énumération des nombreux parasites décrits. Dernier chapitre sur les conjonctivites toxiniques et quelques remarques sur les conjonctivites amicrobiennes.

E. R.

MALADIES DE LA CONJONCTIVE, DE LA SCLÉROTIQUE ET DE LA CORNÉE

1) **Menacho** (M.). — Mélanose de l'œil droit et néoplasmes mélaniques épibulbaires de l'œil gauche (Melanosis del ojo derecho [cornea, conjuntiva é iris] y neoplasmas melanicos epibulbares multiples del ojo izquierdo [cornea y lumbo conjuntival]) *(Arch. de Oftam. hisp.-americ.*, t. VI, janvier 1906).

2) **Antonelli.** — La conjonctivite d'origine lacrymale chez les nouveau-nés et les dacryocystites congénitales (La conjuntivitis de origen lagrimal en los recien nacidos, y las dacriocistis congenitas) *(Arch. de Oftalm. hisp.-americ.*, janvier 1906).

3) **Kugel.** — Contribution au tatouage de la cornée d'après de Wecker (Ein Beitrag zu der Wecker'schen Tätowirung von Hornhautnarben) *(Arch. f. Ophth.*, LXII, 376-378, 1905).

4) **Hirsch.** — Tuberculose de la conjonctive palpébrale *(Soc. méd. de Berlin*, 29 novembre 1905).

5) **José de Jesus Gonzalez.** — Note sur un procédé d'ablation du staphylome cornéen complet (Nota acerca un procedimiento de ablacion del estafiloma completo de la cornea) *(Anales de Oftalmologia*, novembre 1905).

6) **José de Jesus Gonzalez.** — La périkératoconjonctivite exubérante cause d'amétropie (La periquerato-conjuntivitis exuberante como causa de ametropia) *(Anales de Oftalmologia*, octobre 1905).

7) **Demicheri.** — Conjonctivite de Parinaud (Conjuntivitis de Parinaud) (*Arch. de Oftalm. hisp.-americ.*, p. 24, janvier 1906).

8) **Le Roux.** — Gommes syphilitiques de la conjonctive *(Ophthalmologie provinciale*, p. 139, décembre 1905).

9) **Van Duyse.** — Tumeur épibulbaire à cellules écumeuses *(Archives d'ophtalmologie*, p. 521-30, septembre 1905).

10) **Cosmettatos** (G. F.). — Cysticerque sous-conjonctival *(Annales d'oculistique*, p. 263-269, octobre 1905).

11) **Spicer** (W.-T.-Holmes). — Kératite profonde (Keratitis profunda) *(Ophthalmic Review*, janvier 1905).

12) **Salva.** — Un cas d'ophtalmia nodosa *(Dauphiné médical*, novembre 1905).

13) **Baudoin.** — L'air chaud dans l'ulcère à hypopyon *(le Centre médical*, 1er janvier 1905).

1) *Menacho* rapporte en détail un cas de tumeurs mélaniques successives des yeux. Nous résumons cette observation :

P. M..., quarante et un ans. Deux tumeurs épibulbaires, mélaniques du limbe cornéen gauche; opéré le 14 octobre 1900. Eradication, cautérisation galvanique. Examen microscopique : sarcome fuso-cellulaire mélanique. Le pigment est du pigment mélanique et non de l'hématoïdine ou de l'hémosidérine. Le malade est revu en décembre 1902. Apparition, depuis six mois, d'autres foyers pigmentaires : cinq petites tumeurs au limbe cornéen dans la moitié inférieure. Les parties antérieurement opérées sont intactes; les ganglions préauriculaires et sous-maxillaires sont normaux. Seconde opération, même technique. Revu en octobre 1903. Apparition, depuis huit mois, de foyers pigmentaires sur le bord du limbe opposé à celui qu'occupaient les deux premières tumeurs. Opération : on enlève trois petites tumeurs. Revu en mai 1904. Nouveau foyer pigmentaire sur la cornée, quadrant supéro-interne, à 1 millimètre du limbe. Pigmentation de la cicatrice due à la seconde intervention. En novembre 1904 : même

état, mais l'œil opposé (O. D.) a sur la conjonctivé et la cornée des foyers de pigmentation visibles à la loupe, et un autre dépôt de même nature sur l'iris. Nouvelles interventions. En juillet 1905, l'état du malade est satisfaisant.

En résumé : apparitions successives de tumeurs mélaniques sous-conjonctivales et cornéennes qui, dans leur ensemble, ont occupé le limbe cornéen presque entier et apparition de foyers pigmentaires sur l'autre œil. Interventions répétées, sans récidives locales, sans productions de métastases.

G. DUBREUIL.

2) *Antonelli* parle, dans son article, de la conjonctivite légère qui se manifeste à la naissance ou peu après, avec secrétion muco-purulente faible, larmoiement, sans altération des paupières ni de la conjonctive; mais qui provoque un état hyperémique des muqueuses et qui résiste très longtemps aux lavages et aux collyres. Il établit la relation qui existe entre cette conjonctivite et l'imperméabilité des voies lacrymales. Suivent six observations personnelles. Etude systématique de l'affection. Traitement : vérifier d'abord l'état des fosses nasales, la thérapeutique variera suivant l'étiologie de l'affection (retard de canalisation embryonnaire, etc.), la pression-massage par la mère peut toujours se faire sans danger et avec avantages; si c'est utile, on fera prudemment le débridement et le sondage avec les numéros 1 et 2 de Bowman. Lavage par des injections antiseptiques non caustiques. L'expectation semble d'ailleurs sans péril. G. DUBREUIL.

3) *Kugel* préconise l'emploi de la lancette au lieu des aiguilles pour le tatouage des leucomes cornéens. L. DOR.

4) *Hirsch* présente une petite fille âgée de onze ans, qui offre sur le tiers interne de la conjonctive de la paupière inférieure droite une ulcération superficielle de 3 à 4 millimètres de diamètre, entourée d'un conglomérat de granulations. Toute la conjonctive est fortement injectée et donne lieu à une abondante sécrétion purulente. Il s'agit là d'une lésion de nature manifestement tuberculeuse; si les caractères cliniques devaient encore laisser un doute à cet égard, les résultats de l'examen bactériologique suffiraient à le lever.

On a recommandé de différents côtés de borner le traitement de lésions de ce genre à des injections de tuberculine. Hirsch trouve qu'il est bien plus simple, quand les lésions sont encore nettement localisées, comme dans le cas présent, de recourir à l'excision chirurgicale large, suivie, si besoin est, d'autoplastie. Chez une autre petite fille de quatorze ans, — qu'il présente également à la Société, — et qui était atteinte des mêmes lésions, il a, après excision des tissus malades, comblé la brèche conjonctivale à l'aide d'un lambeau emprunté à la muqueuse buccale : le résultat a été des plus satisfaisants. R.

5) *José de Jesus Gonzalèz* a modifié le procédé de Critchett. Il décolle la conjonctive, passe les fils dans le tissu cornéen même pour éviter la zone ciliaire dangereuse, excise le staphylome, réunit et affronte les bords de la cornée, suture la conjonctive par-dessus son moignon. G. D.

6) *J. de Jesus Gonzalèz* rapporte trois observations de perikérato-conjonctivite exubérante où se manifestèrent des symptômes asthénopiques ou de simples troubles de la vision. Les trois malades étaient myopes ou hypermétropes, mais toujours et en plus astigmates. Coïncidence ou relation de cause à effet ? se demande l'auteur. Il est probable que de nouvelles observations viendront montrer qu'il s'agit d'une relation de cause à effet. Le fait n'existe-t-il pas pour le ptérygion ? G. DUBREUIL.

7) Une observation de *Demicheri* publiée à cause de la rareté de l'affection et du caractère bénin qu'elle a présenté. G. D.

8) La malade de *Le Roux* présente, à la suite de névralgies très violentes, une paralysie de l'iris et de l'accommodation dans les deux yeux. Quatre semaines après, apparaît à la partie inférieure du globe oculaire, d'abord une légère rougeur conjonctivale, puis une petite tuméfaction mobile sous la conjonctive. Céphalée violente. Le traitement spécifique amène la guérison en dix jours. Récidive accompagnée cette fois de

tarsite syphilitique. Nouveau traitement par les injections intra-musculaires de biiodure d'hydrargyre. Guérison définitive. BÉNÉZECH.

9) *Van Duyse* rapporte une observation de tumeur épibulbaire enlevée à une enfant de trois ans. On pensait à un dermolipome, et au microscope la partie essentielle de la tumeur était formée par des cellules écumeuses. C'était une tumeur mésodermique, un endothéliome avec hyperthrophie écumeuse du protoplasma ; un xanthome en résumé, moins l'infiltration graisseuse. E. R

10) Une soixantaine de cas de cysticerque sous-conjonctival ont été publiés jusqu'à présent. *Cosmettatos* publie la première observation de ce genre pour la Grèce. Il s'agit d'un jeune homme de seize ans auquel l'auteur enleva un kyste conjonctival adhérent à la conjonctive, à la sclérotique et à la caroncule lacrymale. La tête de l'animal présentait ses quatre ventouses, des crochets, et le corps était constitué par du tissu conjonctif lâche montrant des fentes allongées. La membrane qui l'enveloppait était mince, friable et formée par du tissu conjonctif muqueux. Les crochets ressemblaient à ceux du tænia solium et l'auteur en conclut qu'il s'agissait d'un cysticercus cellulosae.

Dans la membrane d'enveloppe, deux couches : la première, interne, formée de tissu conjonctif muqueux à larges mailles, avec de nombreux capillaires : l'externe, subdivisée en deux couches, dont l'une superficielle, composée de tissu conjonctif fasciculé, l'autre, plus interne, de tissu réticulé.

Cette observation en rappelle une autre précédemment publiée par Terrien. P. CHAVERNAC.

11) *Spicer*, après avoir fait remarquer que la kératite interstitielle n'est pas toujours due à la syphilis, rapporte 54 cas, dont 34 observés chez des hommes et les 20 autres chez des femmes. La moyenne de l'âge de ces malades est de quarante ans, le plus âgé avait soixante-cinq ans. La plupart sont des alcooliques, spécialement de grands buveurs de bière ; 9 étaient

atteints de goutte, 7 étaient rhumatisants et 1 avait une sciatique. Du côté du tube digestif, la constipation fut observée 9 fois, la carie dentaire 4 fois.

Un petit nombre seulement de ces malades avait une bonne santé générale, mais, en revanche, du côté des parents, la goutte est notée dans plusieurs cas. L'affection semble avoir débuté, dans 7 cas, par un traumatisme. La durée de la maladie est de trois mois et varie de trois semaines à un an; elle fut unilatérale dans 27 cas, bilatérale 5 fois. L'opacification avait, soit la forme d'un disque et était située au centre, soit la forme d'un cône périphérique. Dans 34 cas, une kératite striée, observée au début de l'affection, fit place peu après à une seule opacité. L'œdème de la cornée a très souvent été constaté. A un certain stade de la maladie, la fluorescéine teint la cornée. L'inflammation de l'iris fut notée dans 14 cas; dans 4 autres, il y avait de l'hypertension. Pas de modifications des membranes profondes, excepté dans un cas où, après une diarrhée prolongée, on observa une phlébite rétinienne. L'œdème de la cornée est cause de la kératite striée; l'exfoliation de l'endothélium de la membrane de Descemet permet l'infiltration des couches profondes, et leur coloration par la fluorescéine.

Avec Wagenmann, Köster, von Hippel et d'autres, l'auteur pense que l'affection est ici causée par une mauvaise nutrition de la cornée; il a été, en effet, démontré expérimentalement que la gêne ou l'interruption interférentielle de la circulation de la région ciliaire produit une kératite parenchymateuse. Comme traitement : fomentations chaudes et atropine, si cette dernière n'est pas contre-indiquée par l'hypertension; les injections sous-conjonctivales sont rejetées à cause de l'irritation qu'elles produisent; la dionine n'a pas produit un effet spécial. Traitement de l'affection concomittante si elle existe. Le mercure ordonné à certains malades ne fit pas plus qu'à ceux qui en étaient privés. STEPHENSON.

12) La malade de *Salva* est âgée de quarante-sept ans; elle a reçu, quinze jours avant l'examen, une chenille sur l'œil gauche, alors qu'avec une perche elle échenillait un cerisier. Aussitôt l'œil devint rouge, larmoyant, sécrétant, prurigi-

neux. Le lendemain, œdème des paupières, douleurs sus-orbitaires, baisse de la vision. On a noté, sur la cornée, de petits points arrondis, jaunâtres, un peu saillants et ulcérés. Dans l'épaisseur de la cornée, trois points grisâtres semblent siéger dans la membrane de Descemet; iris contracté avec synéchies postérieures, fond d'œil inéclairable. Traitement : râclage des points ulcérés, injection sous-conjonctivale Hg, bleu de méthylène, atropine. Progressivement, guérison des altérations cornéennes, mais irido-choroïdite glaucomateuse; iridectomie et V = 1/40. Plus tard, poussée de cyclite et 11 injections sous-conjonctivales de salicylate de soude qui amènent une guérison avec vision de 0,2. L'auteur insiste sur le rôle de l'infection externe sur un organisme atteint sans doute de diathèse rhumatismale. E. R.

13) *Baudoin*, dans les cas d'ulcère serpigineux de la cornée, use d'un appareil qui lui permet de diriger sur la membrane un jet d'air chaud de 70 à 90 degrés, avec une pression de deux à trois atmosphères. Après cocaïnisation, douche de deux minutes avec un certain nombre d'interruptions, car au bout d'une dizaine de secondes la douche provoque sinon de la douleur, du moins une certaine révolte du malade. Deux observations à l'appui. E. R.

MALADIES DE L'IRIS, DE LA CHOROIDE ET DU CORPS CILIAIRE GLAUCOME, AFFECTIONS SYMPATHIQUES

1) **Guiot.** — Tumeurs gommeuses des iris *(l'Année méd. de Caen*, p. 98, 1905).

2) **Wolfflin.** — De l'origine des kystes iriens faisant saillie dans la Chambre antérieure (Ueber Entstehung von Iriskammercysten) *(Arch. f. Aughlkde*, t. LII, p. 223, 1905).

3) **Mélissonnier.** — Observation d'un cas d'irido-cyclite tuberculeuse (Observacion de un caso de irido-cilitis tuberculosa) *(Arch. de Oftalm. hisp.-americ.*, novembre 1905).

4) **Praun** (E.). — Arrachement du feuillet postérieur de la couche pigmentée rétinienne de l'iris au niveau de son origine au corps ciliaire et prolapsus du lambeau retourné sur lui-même à travers la pupille dans la chambre antérieure (Abreissung des hinteren Iris-Blattes der retinalen Pigmentschicht der Iris nahe ihrem ciliaren Ursprung und Vorfall des umgestülpten Lappens durch die Pupille in der vorderen Kammer)*(Centralblatt für Augenheilkunde*, octobre 1904).

5) **Koerber** (H.). — Sur la relation entre le colobome de l'iris et la corectopie (Uber die Beziehungen zwischen Iriskolobom und Korektopie) *(Zeitschrift für Augenheilkunde*, X, p. 149).

6) **Villard** (H.). — Glaucome aigu consécutif aux contusions du globe oculaire (Glaucome traumatique) *(Annales d'oculistique*, p. 241-250, octobre 1905).

1) *Guiot*, chez une femme de trente-deux ans, a noté que les iris présentaient au niveau du sphincter et dans des points absolument symétriques (région inféro-interne) une petite saillie ronde, très nette, de coloration jaunâtre, grosse comme un grain de mil. L'iris, sauf une synéchie postérieure, est à peine touché par l'inflammation; il ne s'agit donc pas d'iritis parenchymateuse généralisée avec nodosité. Syphilide de la face. L'auteur repousse la méthode des injections et applique le mercure en friction. E. R.

2) Il s'agit de kystes séreux multiples, développés en partie dans le tissu irien, en partie dans la chambre antérieure, à la suite d'une perforation traumatique de la sclérotique.

G. WEILL.

5) *Koerber* a observé un malade dont les deux yeux étaient atteints de colobome de l'iris et de la choroïde. Du côté gauche on remarquait en outre une corectopie prononcée. On peut conclure que la différence entre un colobome de l'iris et une corectopie n'est que graduelle : la corectopie n'est qu'un colobome mal développé. E. REDSLOB.

6) *Villard* rappelle que le glaucome est une complication rare des contusions du globe oculaire, car celles-ci sont plutôt suivies d'hypotonie. Il rapporte trois observations personnelles de glaucome traumatique. Dans deux cas, il s'agit d'hommes de soixante-six et cinquante-deux ans, dans le troisième, d'un enfant de six ans Dans les trois cas, traitement médical; un malade guérit complètement, le second partiellement, le troisième perdit la vue de l'œil traumatisé.

De ces observations et des autres publiées antérieurement, l'auteur conclut que le glaucome traumatique est rare (24 observations), qu'il n'a aucun rapport avec l'âge et que, dans tous les cas, il a constitué une affection primitive. Cette affection peut être déterminée par tous les corps vulnérants, et son apparition varie de quelques heures à quelques jours

après le traumatisme. Assez souvent on note parallèlement une subluxation du cristallin et exceptionnellement une luxation complète. La pathogénie en est très controversée ; les uns admettent l'origine nerveuse, d'autres les modifications de l'humeur aqueuse qui se chargerait d'albumine. On invoque aussi une cyclite traumatique, un défaut d'évacuation des liquides dû à l'obstruction des voies d'excrétion par des débris pigmentaires ou de fibrine du sang épanché, ou enfin obstruction des voies lymphatiques supra-choroïdiennes.

Le pronostic du glaucome traumatique est très variable, le diagnostic en est très clair. Le traitement sera médical ou chirurgical si le premier n'a aucun effet.

Une bibliographie complète cette étude.

P. CHAVERNAC.

MALADIES DE LA RÉTINE, DU NERF OPTIQUE ET DES CENTRES NERVEUX

1) **Zirm.** — Lésions persistantes des deux maculas par l'action directe de la lumière du soleil (Ein Fall von bleibenden ausgedehnten Veraenderungen der beiden Maculae durch direktes Sonnenlicht) *(Arch. f. Ophth.*, LX, 400-404, 1905).

2) **Fridenberg.** — Œdème fibrillaire de la rétine à la suite de contusion (Fibrillaires Œdem der Netzhaut nach Contusion) *(Arch. f. Aughkde*, t. LII, p. 296, 1905).

3) **De Schweinitz** (G.-E.) et **Carpenter** (J.-T.). — Les symptômes oculaires des lésions du chiasma optique (Ocular symptoms of lesions of the optic chiasm.) *(Journ. of the American med. Association*, 14 janvier 1905).

4) **Greenwood** (A.). — Obstruction des artères rétiniennes (Obstructions in the retinal arteries) *(Journ. of the American med. Association*, 14 mars 1905).

5) **Fol** (L.-D.). — Rétrécissement du champ visuel comme symptôme de l'anesthésie de la rétine chez les enfants (Contraction of the visual field, a symptom of anaesthesia of the retina in children) *(Journ. of the American med. Association*, 7 janvier 1905).

1) Un enfant s'étant amusé à regarder le soleil fixement pendant plusieurs minutes fut atteint de troubles de la vue dès le lendemain et *Zirm* constate chez lui un scotome central avec taches noires sur les deux maculas. Le traitement n'eut aucune action curative et le malade conserva une acuité visuelle de 0,05.

Travail accompagné de deux planches en couleur.

L. DOR.

2) *Fridenberg* a décrit ailleurs des lésions rétiniennes sous forme de traînées blanchâtres fines qu'il considère comme des

fibres nerveuses sclérosées à la suite d'œdème traumatique. Dans un cas de contusion toute fraîche il a pu observer une imbibition séreuse de la région maculaire avec coloration blanchâtre des fibres nerveuses. G. WEILL

2) *De Schweinitz* et *Carpenter* ont soigneusement recherché les symptômes oculaires des affections du chiasma. Ils donnent trois observations avec dessin du champ visuel. Dans la première, il s'agissait d'une hémianopsie bitemporale amenée par une gomme de la base du cerveau. A l'autopsie, on trouva une masse qui s'étendait à la partie antérieure du pont de Varole; le corps quadrijumeau, les bandelettes optiques et le chiasma étaient intéressés. Dans le second cas, il s'agissait d'une hémianopsie bitemporale, due à la métastase d'un carcinome mammaire. A l'autopsie, on constata qu'une large tumeur occupait la selle turcique et s'étendait en arrière dans le pont de Varole. La tumeur avait envahi le nerf optique et l'orbite. Dans le troisième cas, on notait une hémianopsie temporale d'un œil et une perte totale de la vision dans l'autre. cet œil avait été auparavant hémianopsique. COBURN.

4) *Greenwood* s'occupe des rapports existant entre les néphrites et les lésions oculaires et l'obstruction des artères rétiniennes. Le premier malade présentait une neuro-rétinite avec exsudat papillo-maculaire; les artères étaient sclérosées. Greenwood donne les résultats de l'examen microscopique et l'autopsie. Le malade était atteint de néphrite diffuse, un autre malade présentait de l'endartérite avec néo-formation vasculaire, un troisième avait des hémorragies de la sclérose des vaisseaux avec hémianopsie du côté gauche. Les champs visuels étaient normaux. Un autre malade présentait des hémorragies avec artério-sclérose et diminution sensible de la vision. Il existait des exsudats et de la dégénérescence de la rétine. L'auteur rapporte aussi un cas d'embolie de l'artère centrale de la rétine avec perte correspondante de la vision dans le champ visuel, ce rétrécissement ne se modifia pas.

COBURN.

5) *Fol* rapporte vingt-quatre cas de rétrécissement du champ

visuel survenu chez des enfants de huit à quatorze ans; le rétrécissement était de 35 à 55 degrés dans tous les méridiens. La guérison est généralement prompte, l'auteur fait usage de l'électricité comme traitement. COBURN.

MALADIES DU CRISTALLIN ET DU CORPS VITRÉ

1) **Bérard.** — De l'Iridectomie préalable dans l'opération de la cataracte. Extraction espacée de De Wecker (*Ophtalmologie provinciale*, p. 137, décembre 1905).

2) **Kuhnt** (H.). — La technique de l'iridectomie (Zur Technik der Irisausschneidungen) (*Zeitschr. für Augenheilkunde*, X, p 219).

3) **Pagenstecher** (Adolf). — Sur l'opération de la cataracte et spécialement sur la discision de la cataracte secondaire (Ueber Staroperationen mit besonderer Berucksichtigung der Nachstaroperationen) (*Zeitschrift für Augenheilkunde*, X, p. 206).

4) **Terson.** — Un cas d'extraction idéale de la cataracte (*Soc. de méd. de Toulouse*, 3 novembre 1905).

1) *Bérard* compare l'extraction simple et l'extraction combinée et, dans la majorité des cas, il donne ses préférences à celle-ci. Il reproche à la première d'exposer à de nombreux écueils post-opératoires résultant de l'enclavement de l'iris. L'extraction combinée offre beaucoup plus de sécurité. Cependant, l'opération idéale serait l'extraction espacée de de Wecker; iridectomie dans un premier temps, extraction un mois après. D'une opération importante elle fait deux opérations bénignes. Le seul inconvénient est de nécessiter deux interventions. BÉNÉZECH.

2) On distingue trois sortes d'iridectomies : 1° celles faites dans un but optique; 2° iridectomies pratiquées dans un but thérapeutique; 3° iridectomies pratiquées dans un but à la fois optique et thérapeutique. L'iridectomie pratiquée dans un but optique ne doit pas être faite à la légère : avant tout, il faut savoir si la partie transparente de la cornée est suffisamment large, et si l'acuité visuelle augmente avec la dilatation de la pupille. L'iridectomie optique doit être étroite comme une fente sténopéique et se faire dans le méridien le plus approprié. Comme mode opératoire, *Kuhnt* recommande : ou bien de faire une entaille radiaire dans le sphincter, ou bien d'exciser du

milieu du tissu iridien un lambeau en losange, ou de combiner les deux opérations. Dans certains cas, où la partie diaphane du bord de la cornée est très étroite, on pratique, de préférence, la dialyse accompagnée ou non d'excision d'un morceau d'iris. La première opération : la sphinctérectomie se fait au moyen d'un petit crochet recourbé en forme de bâton de berger, avec lequel on saisit le bord pupillaire pour l'amener entre les branches des ciseaux fins. Pour exciser un lambeau de l'iris, on saisit celui-ci au milieu entre le bord ciliaire et le bord pupillaire, l'attire à l'extérieur et y fait une entaille également avec les ciseaux fins. Kuhnt ne pratique les iridectomies dans un but optique, que dans les cas d'extrême nécessité.

Les iridectomies faites dans un but thérapeutique, spécialement dans les cas de glaucome, exigent une incision très large que Kuhnt pratique au moyen d'une lance spéciale. Si des lambeaux de pigments restent adhérents à la capsule antérieure l'auteur les enlève avec une sorte de fin grattoir. Dans le cas où le bord pupillaire est enclavé dans un leucome central, la dialyse combinée avec l'iridectomie est indiquée.

Les iridectomies pratiquées à la fois dans un but optique et thérapeutique comme dans les cas d'ulcères perforants de la cornée doivent être faites aussitôt que possible, surtout quand il s'agit d'individus indolents, car il faut, avant tout, éviter une hypertonie.

Si la chambre antérieure est supprimée, il est préférable de faire l'incision avec le couteau de Graefe. E. REDSLOB.

3) La statistique des résultats obtenus à la clinique de *Pagenstecher* à Wiesbaden est excellente. Sur 1412 extractions trois yeux seulement furent perdus à la suite d'infection. On n'a observé aucune panophtalmie. L'auteur préconise le lambeau conjonctival, car les plaies de la cornée mettent beaucoup plus de temps à guérir que les plaies de la conjonctive. Le danger d'infection est donc moins grand, surtout quand il s'agit d'un prolapsus de l'iris. La désinfection se fait à plusieurs reprises au moyen de sublimé (1 : 5000), le nettoyage scrupuleux du cul-de-sac est un point capital. Comme pansement, Pagenstecher se sert de gaze imprégnée de paraffine liquide et recouverte d'ichtyol pur. Les deux yeux sont

recouverts d'ouate, le tout est maintenu par des coquilles en fil de fer qui s'adaptent facilement à la configuration de la face. Quinze jours après l'extraction, on peut pratiquer, le cas échéant, la discision de la cataracte secondaire. Celle-ci se fait au moyen d'une longue aiguille mince, comme celle qui servait jadis à la réclination. En principe, il faut éviter l'écoulement de la chambre antérieure, une trop forte irritation du corps ciliaire et une lésion du corps vitré. On fait l'incision en forme de T ou de Y exclusivement dans les parties minces de la cataracte secondaire. Les malades restent sous contrôle encore pendant trois à quatre semaines après l'opération.

E. REDSLOB.

4) *Terson* présente un homme de soixante-huit ans chez lequel, dit-il, il a pratiqué l'extraction idéale de la cataracte : kératotomie, iridectomie, arrachement de la capsule et de ses débris à la pince.

E. R.

MALADIES DE LA RÉFRACTION, DE L'ACCOMMODATION ET DES MUSCLES DE L'ŒIL

1) **Bjerke.** — L'emploi des textes réduits par la photographie pour l'évaluation de l'acuité visuelle de près (Ueber die Verwendung photographisch verkleinerter Leseproben zur Bestimmung der Sehschärfe in der Nähe) *(Arch. f. Ophth.*, LX, 369-376, 1905).

2) **Le Roux.** — Myopie diabétique *(Année méd. de Caen*, p. 113, 1905).

3) **De Lapersonne.** — Syphilis et myopie *(la Presse médicale*, n° 104, p. 833, 27 décembre 1905).

4) **De Léon** (J.). — Ophtalmoplégie sensitivo-motrice urémique (Oftalmoplegia sensitivo-motriz uremica) *(Arch. de Oftalm. hisp.-americ.*, p. 25, janvier 1905).

5) **Maddox** (T.). — Une nouvelle opération pour la myopie modérée. (A new operation for moderate shortsight) *(British med. Journal*, octobre 1905).

6) **Coppez** (H.). — Paralysies multiples et transitoires des muscles oculaires *(Policlinique*, 15 mai 1905).

7) **Gutzmann** — Diplégie congénitale du facial et de l'oculo-moteur externe *(Soc. de méd. interne de Berlin*, 20 novembre 1905).

8) **Grunert** (E.) et **Bertolotti** (M.). — Syndrome de la calotte pédonculaire. Hémiplégie alterne sensitivo-motrice. Paralysie des mouvements associés de l'élévation, de l'abaissement, de la convergence des deux globes oculaires, avec atteinte de la musculature interne des yeux et conservation parfaite des mouvements associés de la bilatéralité *(Nouvelle Iconographie de la Salpêtrière*, n° 2, 1905).

1) *Bjerke* recommande l'emploi de textes réduits pour la photographie pour évaluer de près l'acuité visuelle.

Deux planches accompagnent ce travail.

L. DOR.

2) *Le Roux*, chez un homme de quarante-sept ans, constatant une myopie récemment développée et la coexistence d'un diabète, pense qu'il est naturel d'attribuer au diabète la modification de la réfraction oculaire. Ce malade, avec cristallin transparent, est revu trois mois après présentant un début évident de cataracte; aussi, l'auteur, pour expliquer la myopie diabétique, accepte-t-il l'hypothèse de Terrien : la myopie est due à l'augmentation de réfraction du cristallin par suite de la sclérose de cette lentille comme cela s'observe chez certains sujets tout à fait au début de la cataracte sénile; peut-être s'agit-il d'une cataracte au début, la sclérose n'étant alors que le premier stade de l'opacification de cet organe. E. R.

3) *De Lapersonne* estime qu'il faut donner une place à la syphilis dans les facteurs étiologiques de la myopie.

Congénitale, la syphilis peut, par la kératite interstitielle, provoquer la myopie par modification du segment antérieur du bulbe, agrandissement de l'axe antéro-postérieur (une observation). Les chorio-rétinites de la myopie maligne ressemblent aux anciennes affections spécifiques du fond de l'œil.

Acquise, la syphilis peut être incriminée comme cause des aggravations de myopie ou accidents myopiques après vingt-cinq ans. Quelques exemples : choroïdite atrophique avec corps flottant chez un myope, syphilis, amélioration par l'iodure et le mercure. Chorio-rétinite circumpapillaire (observation). Hémorragies maculaires (observation). Décollement de la rétine (observation).

Donc et comme conclusion pratique : rechercher les antécédents des myopes, état général, causes infectieuses et, en particulier, syphilis héréditaire ou acquise. G. DUBREUIL.

4) *De Léon*, observation publiée à la *Soc. de médecine de Montevideo*, juin 1904, analysée in *Revue gén. d'ophtalm.*, n° 11, 1905. G. D.

5) *Maddox*, dans un cas de myopie moyenne, après avoir disséqué un lambeau conjonctival, passa un kératotome entre ce dernier et la sclérotique, dans la chambre antérieure. Cette

incision fut élargie au moyen d'un couteau. Quarante-six jours après, il fit, à la partie inférieure de la cornée, une incision comme pour une cataracte. STEPHENSON.

6) Une femme de trente-deux ans se présente à l'auteur, se plaignant de voir trouble depuis cinq jours de l'œil gauche ; à l'examen, on constate chez elle une hypermétropie légère, avec parésie de l'accommodation et du sphincter pupillaire du côté gauche. La malade ayant eu, un mois auparavant, une angine avec engorgement ganglionnaire, et présentant encore un peu de nasonnement de la voix, *Coppez* fait le diagnostic rétrospectif de diphtérie, et le diagnostic actuel de paralysie post-diphtérique.

Trois jours après, cette femme, qui avait reçu comme traitement de la pilocarpine dans l'œil gauche, revenait avec un spasme de l'accommodation de ce même côté, associé à une paralysie accommodative de l'œil droit et à une diplopie par paralysie du muscle droit inférieur du côté gauche. Cinq jours se passent encore, et l'on note que le muscle ciliaire est paralysé des deux côtés, et que le releveur de la paupière gauche est légèrement contracturé. Au bout de cinq autres jours, c'est au tour du droit externe droit à se prendre ; il y a aussi paralysie de l'accommodation, complète à droite, incomplète à gauche. Enfin, trois jours plus tard, apparaît une paralysie du petit oblique droit, avec spasme et parésie simultanés de l'accommodation. Ce dernier symptôme disparut du reste bientôt, mais le petit oblique, environ trois semaines après, n'avait pas encore récupéré ses fonctions, et sa paralysie paraissait prendre les caractères d'un trouble définitif. On constata, à ce moment, l'existence des signes de Westphal et de Romberg.

Il est donc vraisemblable qu'il s'agissait d'un cas de « tabes incipiens », et tout aussi bien les ophtalmoplégies sont un symptôme fréquent de début de la maladie de Duchenne ; mais il est sans doute bien exceptionnel qu'elles affectent le caractère fugace qu'elles avaient — sauf en ce qui concerne la paralysie du petit oblique — chez la malade de Coppez. G. D.

7) *Gutzmann* présente un garçon de douze ans qui offre depuis sa naissance une paralysie bilatérale des nerfs facial et

moteur oculaire externe. Le visage, complètement immobile, à l'aspect d'un masque, et la peau, quelque peu tuméfiée, rappelle celle des myxœdémateux ; mais ce n'est là qu'une apparence, car le corps thyroïde a son volume normal et l'intelligence du sujet est régulièrement développée ; les réactions électriques des nerfs et des muscles intéressés sont quantitativement diminuées. En outre, les phénomènes de paralysie gênent la parole ; cependant des exercices de rééducation ont apporté quelque amélioration à cet égard. Il s'agit selon toute vraisemblance, dans ce cas, d'une lésion nucléaire survenue pendant la vie intra-utérine. R.

8) *Grunert* et *Bertolotti* ont constaté dans deux cas un syndrôme absolument identique constitué par une hémiplégie sensitivo-motrice avec troubles des mouvements volontaires, de la coordination et de la synergie musculaire superposés à l'altération de la sensibilité, mais avec prédominance bien marquée de cette dernière. A cette hémiplégie s'ajoutait une paralysie bilatérale et symétrique de tous les muscles des 3e et 4e paires ; les seuls mouvements conjugués de bilatéralité étaient bien conservés et, au surplus, dans le deuxième cas, on put assister à la conservation parfaite de ces mouvements jusqu'aux derniers jours de la vie.

Rapprochant ces faits de ceux publiés par Raymond et Cestan sous le nom de *syndrome protubérantiel supérieur*, les auteurs pensèrent à une localisation un peu plus élevée, pédonculo-protubérantielle. C'est ce que confirma l'autopsie du deuxième cas. On trouva, en effet, un tubercule qui, placé au milieu de la calotte pédonculaire, s'étendait tout le long de l'aqueduc de Sylvius, depuis le plancher du 3e ventricule jusqu'au quart supérieur de la protubérance. Il occupait ainsi l'emplacement des noyaux de la 3e paire et était côtoyé à sa gauche par une zone de ramollissement qui dépassait le ruban de Reil et détruisait dans sa totalité le tubercule quadrijumeau antérieur. Il existait une destruction complète de toute la colonne grise des noyaux moteurs de l'aqueduc, depuis le plancher du 3e ventricule jusque dans la protubérance au niveau du pathétique.

Ce tubercule, ainsi placé, épargnait le faisceau longitudinal

postérieur, le noyau rouge et les racines émanées de la 3e paire; or, l'examen histologique démontra la persistance de quelques fibres radiculaires qui, passant par le pied du pédoncule, se portaient dans le tronc du nerf qui n'était pas complètement dégénéré. Ces faits sont importants. En effet, si, en plus des autres voies croisées communicantes, existe vraiment l'anastomose de Mathias Duval et Laborde, unissant le noyau de la 6e paire d'un côté au muscle droit interne du côté opposé, il y aurait lieu de pouvoir établir une distinction nette entre les paralysies radiculaires ou tronculaires de la 3e paire.

G. D.

MALADIES DU GLOBE DE L'ŒIL
(BLESSURES, CORPS ÉTRANGERS, PARASITES)

1) **Weeks.** — Au sujet des diverses méthodes employées pour localiser les corps étrangers dans l'œil au moyen des rayons Rœntgen (Acerca de los diversos metodos empleados para localizar los cuerpos extranos en el ojo por medio de los rayos Rœntgen) *(Anales de Oftalm.*, novembre 1905).

2) **Pick.** — Les premiers soins dans les blessures de l'œil *(Therap. Monatsh.* p. 236, mai 1905).

3) **Holth** (S.). — Procédé de localisation radiographique des corps étrangers de l'œil et de l'orbite *(Annales d'oculistique*, p. 401-409, décembre 1905).

4) **Guilloz.** — Sur les limites du diagnostic radiographique des corps étrangers intra-oculaires *(Bulletin de l'Association pour l'avancement des sciences*, p. 387, 1905).

1) *Weeks.* Travail présenté à la *Société ophtalmologique américaine* (mai 1905) et publié dans *Ophthalmic Record;* sera analysé.

G. D.

2) *Pick* fait une étude, très intéressante pour les médecins praticiens, des premiers soins à donner dans les blessures de l'œil. Il envisage successivement les corps étrangers de la conjonctive et de la cornée, les ulcérations de la cornée, les plaies pénétrantes du bulbe oculaire, puis les brûlures de l'œil, soit par la flamme, soit par les agents chimiques. Un paragraphe spécial est consacré aux lésions infectieuses (blennorragie, diphtérie).

Ce travail est illustré de quelques observations qui montrent les bons effets des moyens recommandés par Pick.

R.

3) Le procédé de *Holth* consiste à fixer par un point de suture, tangentiellement à la partie supérieure et à la partie inférieure du limbe, un petit index de plomb à la conjonctive bulbaire. Ces deux index servent de points de repère. On prend ensuite, à l'aide d'un dispositif spécial, deux clichés radiographiques, un cliché bi-temporal et un cliché occipito-frontal.

On retrouve sur les deux plaques l'image des index et éventuellement celle des corps étrangers.

Les distances, qui sur les plaques séparent les images, excèdent d'environ 10 pour 100 les dimensions réelles, à cause de la distance qui sépare les index de la plaque.

En tenant compte de ce fait que l'axe antéro-postérieur de l'œil est chez l'emmétrope de 24 millimètres, on peut en conclure, par mensuration directe sur le cliché, de la position intra- ou extra-oculaire du corps étranger.

Cet article contient des figures explicatives et des clichés radiographiques. P. CHAVERNAC.

4) *Guilloz* pense qu'il est extrêmement rare de rencontrer des corps étrangers métalliques profondément situés et trop petits pour pouvoir être décelés par des radiographies bien exécutées. Il est arrivé pour sa part à déceler des éclats d'acier d'un poids inférieur à un milligramme. Pour des éclats non métalliques, la difficulté peut être considérable. Il est nécessaire de bien placer la tête du patient en inclinant le plan médian passant par la tête d'environ 30° sur la plaque. Il est nécessaire d'assurer l'immobilité de l'œil par la fixité du regard. L'emploi du sidéroscope et de l'ophtalmoscope avec la radiographie est recommandé par l'auteur. Quant aux corps étrangers profondément situés, ils ne peuvent être qu'assez gros, car une petite masse est un obstacle à la pénétration profonde.

Dupont s'est bien trouvé d'appliquer un blépharostat métallique pour la radiographie des corps étrangers de l'œil ; il a ainsi un repère fort utile. R.

MALADIES DES PAUPIÈRES, DE L'APPAREIL LACRYMAL ET DE L'ORBITE

1) **Guisez** (J.). — Le traitement opératoire des sinusites frontales chroniques (*la Semaine médicale*, n° 52, p. 613, 27 décembre 1905).

2) **Aurand.** — Blépharosplatie à lambeau pédiculé cicatriciel pour ectropion cicatriciel *(Soc. des sc. méd. de Lyon*, 12 avril 1905).

3) **Thiblerge, Ravaud** et **Le Sourd.** — Le chancre simple expérimental de la paupière chez les singes macaques *(Ann. de dermat. et de syphil.*, p. 753-780, octobre 1905).

4) **Kaiser.** — Une observation de phlegmon orbitaire avec suppuration dans la région nasale et temporale dans les fosses nasales et le pharynx (Ueber einen Fall von Orbitalphlegmone mit Abscessbildung in der Nasen-Wangen- und Schlaefengegend mit Beteiligung der Nasenhöhle und des Rachens) *(Arch. f. Ophth.*, LXI, 457-483, 1905).

5) **Keiper** (G.-F.). — Fracture du plancher de l'orbite (Fracture of the floor of the orbit) *(Ophthalmic Record*, mars 1905).

6) **Gifford** (H.). — Eclat de culasse de fusil dans l'orbite (The breech pin in Ophthalmology and surgery) *(Ophthalmic Record*, mars 1905).

7) **Posey** (U.-C.). — Blessure de l'orbite par coup de feu, délire post-traumatique; extraction de la balle et conservation du globe oculaire (Gun shot wound of orbit; post-traumatic delirium; removal of bullet with conservation of the globe) *(Ophthalmic Record*, mars 1905).

8) **Auberet.** — Insuffisance valvulaire du canal nasal et kératite suppurative *(Soc. de méd. et chir. de Bordeaux*, 2 juin, 1905).

9) **Johnston** (R.-H.). — Exophtalmie consécutive à une sinusite ethmoïdo-frontale (Exophthalmos caused by disease of the ethmoid cells and frontal sinus *(Ophthalmic Record*, juin 1905).

10) **Coppez** (H.). — Sur l'extirpation du sac lacrymal *(C. R. du service d'ophtalmologie de l'hôpital Saint-Jean*, Bruxelles 1905).

11) **Gérard.** — Traitement des affections des voies lacrymales *(Echo méd. du Nord*, 21 mai 1905).

12) **Ledbetter** (S.-L.). — Tolérance d'un fragment de culasse de fusil dans l'orbite pendant trois ans (Breech-pin in orbit three years) *(Ophthalmic Record*, mars 1905).

13) **Tiffany** (F.-B.). — Diagnostic différentiel des tumeurs de l'orbite (Differential diagnosis of intraorbital tumors) *(Journ. of the Americ. med. Association*, 30 septembre 1905).

14) **Posey** (W.-C.). — Symptômes oculaires des affections des sinus périorbitaires (Ocular symptoms of affections of the accessory sinuses of the nose) *(Journ. of the American med. Association*, 9 septembre 1905).

15) **Hull** (Captain-Alfred-J.). — Du traitement de l'ophtalmie purulente chez les adultes par la canthoplastie (The Treatment of purulent ophthalmia in adults by canthoplasty) *(Journ. of the Royal Army med. Corps*, 1904).

16) **Poirier.** — Corps étranger de l'orbite et du crâne *(Soc. de chir. de Paris*, 21 juin 1905).

17) **Weiss** (Edward). — Contribution à l'étude de la pathologie anatomique et de la clinique du phlegmon de l'orbite (Pathologisch-anatomischer und klinischer Beitrag zur Frage der Orbitalphlegmone) *(Zeitsch. f. Augenheilkunde*, X, p. 16).

1) *Guisez*, citant les opérations d'Ogston-Luc, Kuhnt, Killian, Jacques, Tilley, pense que les indications opératoires ne sont pas toutes remplies par ces différents procédés. Les cellules ethmoïdales antérieures sont toujours plus ou moins atteintes par le processus inflammatoire chronique et sont une source de réinfection ou de rechutes si elles ne sont pas comprises dans l'opération; d'autre part, on doit pratiquer un

drainage suffisant du côté des fosses nasales. Procédé : incision depuis le milieu de l'arcade orbitaire jusqu'à un demi-centimètre au-dessous de l'angle interne, ruginer ou récliner les tissus et les organes (muscle de Horner, sac lacrymal). Trépanation de la paroi antérieure du sinus. Curettage à la curette mousse ou protégée par de la gaze. Résection, du côté de l'angle interne de 1 centimètre environ de la branche montante du maxillaire, curettage de l'ethmoïde. Tamponnement nasal. Suture et réunion du côté frontal. G. DUBREUIL.

3) *Aurand.* Il s'agit d'une femme de quarante-cinq ans, affreusement défigurée par de vastes cicatrices résultant d'une variole hémorragique à l'âge de onze ans, et porteur d'ectropion complet des paupières supérieures. Un œil est déjà perdu par suite d'abcès cornéen. Pour sauver l'autre œil qui est près de subir le même sort, car la cornée est déjà ulcérée, l'auteur, malgré l'état cicatriciel de la peau des régions périoculaires, tente la blépharoplastie en utilisant un lambeau pédiculé cicatriciel temporal comme l'a déjà fait le professeur Rollet. Blépharorraphie.

Au septième jour, prise parfaite du lambeau. Au trente-cinquième jour, libération des paupières. L'œil est calme, les ulcères cicatrisés : l'acuité est remontée à un tiers, les paupières sont bien mobiles et se ferment bien. Résultat esthétique très satisfaisant. R.

3) Encouragés par les résultats qu'ils avaient précédemment obtenus en inoculant des produits syphilitiques à la paupière des singes macaques (M. cynomolgus et M. sinicus), *Thibierge*, *Ravaut* et *Le Sourd* ont répété ces expériences avec le chancre simple de l'homme et ont cherché à déterminer les conditions suivant lesquelles ces animaux réagissent à l'inoculation du virus chancrelleux. (V. *Revue génér.*, 1895, p. 519).

L'inoculation au bord libre de la paupière supérieure donne naissance à une lésion ulcéreuse atteignant son maximum au quatrième jour, lésion recouverte d'un enduit crémeux à la face muqueuse de la paupière, se recouvrant au contraire de croûtes sur les parties découvertes. Les lésions restent sta-

tionnaires pendant quelques jours, puis s'atténuent et disparaissent, seize jours en moyenne après l'inoculation, sans s'être accompagnées d'adénopathies. Des inoculations pratiquées simultanément sur la peau du front ou de l'oreille et sur les muqueuses des narines, des lèvres ou du clitoris n'ont donné naissance qu'à des ulcérations très minimes et évoluant vers la guérison beaucoup plus rapidement que les ulcérations palpébrales.

Ces auteurs ont toujours retrouvé facilement le bacille de Ducrey dans le pus prélevé à la surface des différentes ulcérations ainsi que dans les coupes; ils ont pu également obtenir des cultures sur sang gélosé et réinoculer avec succès les lésions d'animal à animal. Dans leurs diverses expériences, le bacille de Ducrey seul a déterminé des lésions semblables, bien qu'ils aient inoculé aux animaux le pus d'un grand nombre d'ulcérations vulvaires ou cutanées renfermant une flore microbienne très variée.

L'inoculation au singe macaque, et spécialement à sa paupière, peut donc constituer un véritable procédé de diagnostic du chancre simple; mais il faut tenir compte de ce fait, que signalent en terminant les auteurs, que, contrairement à la doctrine classique, l'on ne peut indéfiniment réinoculer le chancre simple au même singe : après deux inoculations positives sur la même paupière, la troisième échoue ou donne des lésions très atténuées, la quatrième avorte constamment.

R.

4) Il existe déjà une douzaine d'observations de phlegmons orbitaires propagés aux cavités nasales pharyngées en même temps qu'à la joue et aux régions temporale et nasale. *Kaiser* rapporte une nouvelle observation personnelle. L. DOR

5) L'observation rapportée par *Keiper* est celle d'un jeune homme qui avait reçu un coup en jouant au football. Les tissus étaient tuméfiés, mais le globe oculaire était indemne. Une fissure était distinctement sentie dans la partie inférieure de l'orbite. COBURN.

6) *Gifford* fut consulté par un homme dont l'œil avait été

détruit à la suite d'une explosion de fusil. Un éclat de culasse long de 12 millimètres et pesant 70 centigrammes fut enlevé de l'orbite. Comme la guérison ne se produisait pas on fit une seconde exploration et une vis recourbée fut trouvée dans l'antre de Highmore et enlevée. L'auteur a recherché tous les cas publiés se rapportant à ce sujet et a réuni dix-sept observations de blessures produites par la culasse d'un fusil.

COBURN.

7) Le malade de *Posey* fut blessé par un coup de pistolet. La balle se logea dans le sommet de l'orbite. Il se produisit une réaction considérable puis celle-ci disparut, la vision resta presque nulle, le fond était désorganisé et le globe oculaire presque immobile. La balle localisée dans la partie inféro-postérieure de l'orbite, fut décelée par les rayons X. Environ deux mois après l'accident il survint de la fièvre, du délire et des hallucinations. Le malade guérit et plus tard la balle fut trouvée capsulée et on l'enleva avec de grandes difficultés.

COBURN.

8) *Aubaret* présente un malade offrant tous les signes d'insuffisance valvulaire du canal nasal : signe de la crépitation gazeuse du sac et distension pneumatique du sac. Ce malade est atteint d'un coryza chronique, avec catarrhe muco-purulent du côté gauche, avec synéchies cicatricielles du cornet inférieur droit. Une kératite à hypopyon, survenue du côté de l'œil gauche, est en ce moment en bonne voie de guérison. L'auteur fait remarquer que la kératite suppurative survenant au cours des dacryocystites a une origine nasale, et qu'il existe une forme de dacryocystite avec perméabilité plutôt exagérée du canal naso-lacrymal et insuffisance de l'appareil valvulaire, qui normalement l'oblitère. R.

9) Dans le cas rapporté par *Johnston*, l'exophtalmie était survenue brusquement et les mouvements du globe oculaire étaient grandement limités dans toutes les directions; il n'existait ni œdème des paupières, ni de la conjonctive. Le malade se plaignait d'une douleur siégeant au-dessus et entre les yeux, douleur augmentant à la pression. L'examen ophtal-

moscopique révéla une papille enflammée, la vision était normale. On trouva du pus dans le nez, provenant des cellules ethmoïdales et du sinus frontal. Un curettage des cellules altérées et l'écoulement du pus amena la guérison complète.

COBURN.

10) *Coppez* a renoncé complètement à détruire le sac par le fer rouge ou les pâtes caustiques; l'ouverture et le curettage du sac, l'opération de Stilling, l'électrolyse du sac, toutes ces méthodes doivent être abandonnées, étant les unes longues à guérir, les autres douteuses dans leur résultat final. L'extirpation du sac est, au contraire, une opération nette et radicale; la guérison s'obtient en cinq à huit jours au maximum, pourquoi dès lors ne pas en faire la méthode de choix? L'auteur passe en revue la technique et les indications et conclut ainsi : grâce à cette opération, on peut guérir en quelques jours des affections qui auraient jadis réclamé des mois entiers, c'est là un progrès incontestable que nul ne peut désormais nier.

B. R.

11) *Gérard* divise les sujets atteints de dacryocystites, en larmoyants et en suppurants. Chez les premiers, si le larmoiement dépend de l'éversion du point lacrymal inférieur, il faut inciser mais surtout le canalicule supérieur; si le larmoiement est dû à un rétrécissement, les sondages sont indiqués. Chez les suppurants, s'il s'agit d'un rétrécissement, on fera des lavages au nitrate d'argent, au protargol. L'ablation du sac est une très bonne opération quand on ne peut pas l'éviter. Il existe des cas spéciaux : dacryocystites congénitale, enkystée, phlegmon, syphilis, tuberculose, qui constituent des classes à part avec traitement spécial.

R.

12) *Ledbetter* enleva un fragment de verre de 16 millimètres sur 4 mm. 7, de la paupière d'un nègre. Comme la blessure ne guérissait pas, on pratiqua un second examen qui permit d'enlever une partie de culasse de fusil de 32 millimètres de long et de 22 millimètres de diamètre.

COBURN.

13). *Tiffany* montre combien le diagnostic différentiel des

tumeurs de l'orbite est difficile à faire. Cette difficulté a été bien démontrée par le cas d'un homme de trente huit ans présentant une tumeur intraorbitaire qui avait été reconnue pour un angiome. La tumeur fut extirpée, après la section préliminaire du droit externe et de la commissure externe. Les dimensions de la tumeur étaient de 28 millimètres sur 38 et 22 millimètres. Les histologistes qui examinèrent la tumeur ne furent pas d'accord, l'un d'eux la désigna sous le nom de fibro-sarcome, un autre la regarda comme un angio-myome et les deux derniers songèrent à un endothéliome et à un périthéliome. La description microscopique n'est pas donnée.

COBURN.

14) *Posey* dit que les premiers symptômes de la plupart des affections des sinus périorbitaires sont des symptômes oculaires et qu'ils sont souvent attribués à tort à de la fatigue oculaire. On observe parfois des troubles de la vision et du champ visuel, c'est une extension au nerf optique de l'inflammation venant des sinus sphénoïdaux. La névrite optique se traduit tantôt par un œdème simple, tantôt par une névrite rétro-bulbaire aiguë. Il se produit aussi des modifications dans l'orbite : soit une périostite, soit un bombement de la paroi de l'orbite amenant un déplacement correspondant du globe, ce qui peut faire déceler la présence et la topographie de la lésion primitive. Il existe aussi parfois un état parétique des muscles. On constate encore des inflammations lacrymales et prélacrymales, et de l'œdème des paupières. De l'uvéite, de la kératite, de la conjonctivite, des cataractes, des troubles pupillaires, surtout de la mydriase, des vices de la réfraction, de l'asthénopie, des migraines et de la névralgie; toutes ces affections ensemble ou séparément peuvent être des symptômes des maladies des sinus périorbitaires.

COBURN.

15) Le meilleur traitement pour *Hull* de l'ophtalmie gonococcienne des adultes est la canthoplastie, suivie d'irrigations antiseptiques, et d'instillations de protargol à 50 pour 100.

STEPHENSON.

16) Une jeune fille de seize ans, sortant de l'école en tenant

un crayon à la main, fait une chute, se relève et ne retrouve pas son crayon. Seconde chute d'apparence syncopale ; on la mène chez un pharmacien qui l'envoie à l'hôpital où l'interne l'examine attentivement et soupçonne une lésion cérébrale. En examinant les yeux, et en ouvrant les paupières qui étaient fermées, il trouve dans le coin de l'œil gauche un petit corps étranger ; il cherche à le prendre avec une petite pince, n'y parvient pas ; prend une pince de Kocher et, en exerçant une certaine traction, il extrait le crayon qui, par l'orbite, avait pénétré dans le cerveau. Jusqu'ici, cette enfant ne présente aucun trouble cérébral. Mais *Poirier* fait des réserves pour l'avenir, au point de vue d'un abcès possible. R.

17) *Weiss* nous rapporte l'observation de deux cas de phlegmons de l'orbite. Dans le premier, il s'agit d'un homme de quarante-six ans atteint au début d'une inflammation purulente de l'apophyse ptérygoïdienne avec abcès perforant, à côté de l'amygdale droite. Il s'ensuivit une trombophlébite des plexus veineux et une inflammation phlegmoneuse de l'orbite ; puis l'affection gagna le côté gauche ; une pyohémie se déclara déterminant la mort du malade.

L'autopsie démontra une thrombose purulente des sinus caverneux, une phlébite purulente de la veine ophtalmique et un phlegmon très étendu de l'orbite. Les paupières, la région nasale et maxillaire étaient fortement infiltrées. La dure-mère était perforée à la suite d'une pachyméningite purulente.

L'examen du contenu des orbites, conservé dans le liquide de Müller, fit découvrir les lésions suivantes : Les gaines du nerf optique sont élargies, les artères intactes, toutes les veines thrombosées. Les veines sont en outre perforées en différentes places, laissant échapper par ces orifices les éléments pathogènes provoquant ainsi dans les tissus environnants des abcès plus ou moins grands. Plus à l'avant vers l'œil les phénomènes inflammatoires diminuent d'intensité ; cependant on note une stase papillaire de la veine rétinienne.

Sans nul doute l'affection s'était propagée par les voies veineuses : Une fois les veines perforées par le processus inflammatoire de l'apophyse ptérygoïdienne, elles se sont remplies de matières infectieuses, qui furent transportées par la circula-

tion du sang. Toutes les veines de la face droite furent ainsi infectées; en même temps l'infection s'emparait des veines orbitaires.

Il faut se rappeler combien toutes ces parties sont riches en plexus veineux et combien est grande la quantité d'anastomoses qu'ils forment entre eux.

Le second cas a trait à une jeune fille atteinte depuis trois mois d'un empyème du sinus d'Highmore. Par les voies nasales l'inflammation gagna les cellules éthmoïdales et de là se propagea dans l'orbite. Le plancher de l'orbite était perforé, de sorte qu'il y avait communication directe entre l'orbite et le sinus maxillaire. L'autopsie fit découvrir une perforation de l'os à la jonction de l'ethmoïde avec l'os frontal, une adhérence des méninges avec l'os à cet endroit et un gros abcès dans le lobe frontal; la mort avait été déterminée par une méningite basale. Le bulbe oculaire était resté intact.

E. REDSLOB.

RAPPORTS DE L'OPHTALMOLOGIE AVEC LA PATHOLOGIE GÉNÉRALE

1) **Dufour** (H.). — Origine sensorielle de la déviation conjuguée de la tête et des yeux *(Soc. de neurologie de Paris*, 7 décembre 1905).

2) **Collet** et **Gruber**. — Cécité corticale *(Lyon médical*, 24 décembre 1905).

3) **Van der Brugh**. — Torticolis oculaire *(Nederl. Tijdschr. voor Geneesk.*, 5 août 1905).

4) **Parry** (T.-Wilson). — Vertige labyrinthique avec signes oculaires et amélioration par un séton (A case of paroxysmal labyrinthine vertigo associated with special ocular symptoms and alleviated by seton) *(Lancet*, mars 1905).

5) **Dieulafoy**. — La cécité hystérique *(Semaine médicale*, n° 50, p. 589, 13 décembre 1905).

6) **Chauffard** et **Lœderich**. — Les inégalités pupillaires dans les pleurésies avec épanchement *(Arch. gén. de méd.* mars 1905).

1) *H. Dufour* apporte à l'appui de cette théorie, qu'il a soutenue après Bard *(Revue gén.*, p. 187, 1904), un cas avec, à l'autopsie, un ramollissement intéressant les radiations optiques de Gratiolet. Elles étaient, de même, lésées dans le cas rapporté par Déjerine et Roussy, concernant un fait de déviation conjuguée chez un aveugle. Même dans ce fait, où l'origine sensorielle semble, de prime abord, inadmissible, on trouve donc une lésion des voies optiques centrales, qui a

pu, grâce à une « dynamogénie » hypothétique, engendrer le symptôme. S'il s'agissait, au contraire, d'une lésion des centres oculogyres de Grasset, on devrait observer la déviation conjuguée aussi bien chez des malades dont le sensorium est respecté que chez ceux qui sont dans le coma.

Marie rappelle que, dans son article du *Traité de médecine*, il avait écrit que les malades regardent où ils voient, en d'autres termes, que l'hémianopsie explique la déviation conjuguée ; cette explication, dit-il, maintenant est trop simpliste et ne vaut pas pour les cas où les malades sont dans le coma. — D'autant plus, ajoute Dufour, que l'hémianopsie peut s'observer sans qu'il y ait déviation conjuguée, lorsque le malade a conservé suffisamment l'usage de son sensorium. — D'autre part, remarque Brissaud, le coma n'est pas nécessaire pour que la déviation conjuguée se produise, puisqu'elle peut persister après que le malade est sorti de son coma. — Marie l'a observée dans l'hémianopsie avec conservation relative des fonctions cérébrales. R.

2) *Collet* et *Gruber* rapportent une observation de cécité corticale. Homme de soixante-huit ans qui, quatre ans auparavant, a eu une première attaque laissant une hémiplégie droite. Un an après, deuxième attaque, alors embarras de la parole et amblyopie ; puis troisième attaque avec cécité complète et parole impossible ; mort dans la suite avec signes de congestion pulmonaire.

A l'autopsie, trois foyers de ramollissement correspondant aux symptômes observés pendant la vie :

1° Le pied de la première circonvolution frontale gauche est occupé par un ramollissement, ce qui explique la tendance invincible du sujet à laisser tomber sa tête du côté droit ;

2° L'un de ces foyers occupait la 3e circonvolution frontale gauche ; à cette lésion ressortissait l'aphasie ;

3° Les foyers de ramollissement des lobes occipitaux expliquaient la cécité. Ici les choses se sont passées comme d'ordinaire en pareil cas : à une première attaque succèdent des troubles de la vue, à une deuxième fait suite la cécité complète ; la première était l'indice de la lésion d'un des lobes occipitaux, entraînant l'hémianopsie ; la seconde a été contem-

poraine du ramollissement du lobe occipital opposé, d'où cécité. L'autopsie montre en effet à droite une perte de substance très profonde, à bords durs et lisses, qui a comme creusé la scissure calcarine, véritable centre de la région corticale visuelle; à gauche un ramollissement très étendu qui a détruit toute l'extrémité postérieure du lobe occipital, intéressant aussi le lobule fusiforme et le lobule lingual, qui sont creusés et déchiquetés et se poursuivant jusque sur la partie supérieure du lobe gauche du cervelet. C'est, en somme, répétée des deux côtés et débordant plus ou moins sur les parties voisines, la lésion de l'hémianopsie. Les yeux examinés histologiquement par M. Aurand, chef de laboratoire du professeur Rollet, ne montraient pas d'altérations.

G. D.

3) La rareté du torticolis dû à des troubles de la motilité oculaire et la nécessité, en pareil cas, de baser le traitement de la déviation de la tête sur un diagnostic ophtalmologique exact nous engagent à résumer l'observation relatée par *Van der Brugh.*

A la suite de convulsions survenues peu de temps après sa naissance, une fillette, actuellement âgée de cinq ans et demi, avait été atteinte de torticolis. On avait commencé par lui faire une ténotomie, puis on lui avait appliqué un appareil plâtré, ensuite on avait eu recours au massage, le tout sans succès, jusqu'au jour où un chirurgien s'aperçut qu'elle louchait. Voici ce que l'on constatait :

Quand l'enfant était abandonnée à elle-même, elle inclinait sa tête à gauche et en avant et l'on ne percevait alors aucune déviation oculaire; mais il n'en était plus de même lorsqu'on redressait la tête, ni surtout quand on l'inclinait à droite. Si, la tête étant droite, on faisait regarder en haut, le mouvement conjugué des yeux s'exécutait normalement; lorsque, au contraire, on faisait fixer un objet placé en bas et à gauche, l'œil droit demeurait élevé. En couvrant alors l'œil gauche, tout en engageant la petite malade à regarder dans la même direction, on voyait, derrière l'écran, l'œil gauche se porter encore plus fortement que tantôt en bas et à gauche. Le muscle paralysé était donc celui qui déplace l'œil droit en bas et à gauche.

Or, contrairement à un schéma encore très répandu, mais reconnu faux, le muscle qui commande ce mouvement n'est pas le droit inférieur, mais le grand oblique.

Quant à la cause amenant le torticolis oculaire, elle est facile à comprendre : supposé que la motilité d'un œil vers la gauche soit supprimée, le malade tournera tout naturellement la tête à gauche, afin d'éviter la diplopie provenant de cette partie du champ visuel. Un raisonnement analogue permet d'expliquer l'attitude de la tête chez la fillette en question.

Pour le traitement, on avait le choix entre plusieurs méthodes. La première consistait à avancer l'insertion du muscle paralysé, mais cet avancement ne rendant pas le muscle capable de se contracter, il est probable qu'en l'espèce le bénéfice eût été nul. On pouvait encore sectionner le muscle antagoniste, c'est-à-dire, dans le cas particulier, le muscle droit supérieur; toutefois, il en serait résulté de la diplopie dans la moitié supérieure du champ visuel. Quant à sectionner, c'est-à-dire à supprimer le muscle grand oblique du côté opposé, on y aurait bien gagné le parallélisme des yeux, mais au prix d'une double paralysie et très probablement le torticolis n'en aurait été que plus tenace. Par contre, en sectionnant le droit inférieur de l'œil gauche, lequel incline en même temps à gauche l'axe vertical de la cornée gauche, il devait en résulter que cet axe se déplacerait à droite sous l'influence des antagonistes; or, c'est aussi l'inclinaison que prend l'axe vertical de la cornée droite, par suite de la paralysie du grand oblique de ce côté. Une certaine absence de parallélisme entre les deux axes verticaux est bien la conséquence de myotomie, mais, en pratique, cet inconvénient est faible.

C'est cette opération qui fut exécutée, et elle donna un excellent résultat au double point de vue de la vision et de l'attitude de la tête. Il est curieux de noter que sur trois cas de ce genre, traités jusqu'ici chirurgicalement, la correction du strabisme fut incorrecte deux fois et que les malades n'en furent pas moins débarrassés de leur torticolis. Par contre, il est douteux que le résultat, au point de vue oculaire, ait été aussi satisfaisant. R.

4) *Parry* a observé un cas typique de la maladie de

Ménière, chez un homme de quarante-trois ans, qui se plaignait de mouches volantes devant un œil, et qui vers la fin de la maladie, vit survenir de la photophobie. Son état empira, après une seconde attaque de vertiges. Traitement : lunettes, calomel, bromure, iodure, chlorure d'ammonium, etc... Un large séton à la nuque, qui fut laissé pendant 78 jours, soulagea beaucoup le malade. Celui-ci redevint malade, lorsqu'on enleva le fil, et vit son état s'améliorer lorsqu'on le remit de nouveau.

Parry conclut, que le traitement de la maladie de Ménière par le séton, mérite d'être essayé. STEPHENSON.

5) *Dieulafoy* traite, dans cette leçon clinique, « de la cécité hystérique » à l'occasion de deux malades dont nous résumons les observations.

Jeune homme, vingt-cinq ans. Aventure passionnelle vers vingt et un ans ; au régiment, « attaque de nerfs » (crise d'hystérie), syphilis avec phobie intense de tous accidents syphilitiques qui auraient pu survenir. Un jour, vertiges, maux de tête, perte brusque, subite de la vue, amnésie. Entre à l'hôpital le lendemain, aucune modification ophtalmoscopique, réflexes lumineux conservés ; aucun indice de manifestation syphilitique actuelle. Diagnostic : cécité hystérique. Traitement : application d'un aimant, pilules « mica panis ». Guérison en quinze jours. Le champ visuel reste rétréci et présente les modifications du champ visuel hystérique. Le malade part, puis revient six semaines après avec cécité brusque et absolue ; même traitement ; guérison en quinze jours.

Femme, quarante-quatre ans. Antécédents hystériques. Un jour, mal de tête, perte brusque de connaissance ; au réveil, cécité absolue persistante ainsi que la céphalée. Réflexes directs et consensuels conservés, fond d'œil normal. Hémiplégie gauche. Hémiplégie et cécité hystériques. L'hémiplégie disparaît pendant les crises, revient à l'état lucide ; la cécité dure depuis dix mois, l'hémiplégie s'améliore.

Dieulafoy rappelle des observations antérieures, fait le diagnostic différentiel qui est souvent et surtout un diagnostic par élimination. Cette cécité qui dure de quelques heures à

quelques mois a un pronostic relativement bénin, puisqu'elle n'est pas irrémédiable. Dieulafoy réunit sous le nom de triade symptomatique les trois signes qui permettent d'arriver au diagnostic, même dans les cas difficiles, à savoir : soudaineté de la cécité, conservation du réflexe pupillaire à la lumière, intégrité des milieux du fond d'œil.

Suit une étude résumée de la cécité par hystéro-traumatisme et, à ce sujet, l'auteur montre l'insuffisance de la loi, qui donne comme délai de déclaration quarante-huit heures, alors que pour la cécité par hystéro-traumatisme, s'il est des cas où les troubles apparaissent avant quarante-huit heures, il en est d'autres où ils ne se confirment que des semaines après le traumatisme. G. D.

6) *Chauffard* et *Lœderich* ont noté des inégalités pupillaires, 41 pour 100, au cours de pleurésies avec épanchement. La pupille la plus dilatée correspond toujours au côté de l'épanchement pleurétique. L'inégalité est variable, elle peut disparaître pour réapparaître plus tard; en tout cas, elle n'existe plus après la résorption de l'épanchement. Cette inégalité s'observe à un éclairage moyen et elle disparaît à la lumière vive ou quand le sujet fixe un objet très rapproché. Les auteurs songent à une contractilité irienne paresseuse plutôt qu'à une contractilité abolie. H.

VARIA

1) **Wibo.** — Recherches cliniques sur l'alypine *(la Presse médicale belge*, 10 décembre 1905).

2) Nouvelle instruction ministérielle sur l'aptitude au service militaire en France (22 octobre 1905).

3) **Sweet** (W.-M.). — Propriétés magnétiques de l'acier (Magnetic properties of steel) *(Ophthalmic Record* juin 1905).

1) *Wibo* parle de l'alypine qu'il a expérimentée à la clinique du professeur Gallemaerts. L'instillation d'une goutte d'alypine entre les paupières détermine, comme pour la cocaïne, une sensation de cuisson assez vive, disparaissant au bout d'une demie à une minute, et s'accompagnant d'une rougeur diffuse de la conjonctive qui persiste un peu plus

longtemps. Cette injection des vaisseaux n'est toutefois nullement de nature à augmenter les hémorragies au cours des interventions opératoires sur le globe. On utilise les solutions à 1,5 et 3 pour 100, mais les solutions à 5 pour 100 en instillations constituent la dose de choix.

Sous son influence, on n'a jamais constaté de desquamations épithéliales de la cornée ; aux doses habituelles de 1 à 5 pour 100 le diamètre de la pupille ne subit aucun changement ; l'accommodation n'est pas davantage modifiée. Elle présente un autre inestimable avantage : loin d'augmenter la tension intra-oculaire, elle la diminue d'une façon appréciable, permettant ainsi de l'utiliser sans ésérine dans les cas de glaucome.

Des instillations d'une goutte, parfois deux ou trois d'une solution à 5 pour 100 ont permis de procéder, au bout de quatre, six ou huit minutes à une foule d'opérations, telles que raclages d'ulcères à hypopyon, thermo-cautérisations de ceux-ci, iridectomies, opérations de cataracte, strabotomies, injections sous-conjonctivales de solutions mercurielles, extirpations de chalazions, opérations de Bowman. Les injections sous-conjonctivales de solutions à 3 pour 100 et 5 pour 100 ont permis de faire des opérations longues et douloureuses, telles que l'avancement musculaire avec ténotomie de l'antagoniste, l'opération de Parinaud contre le ptosis. Ces injections ont pu être portées par certains auteurs sans inconvénient pour le malade, à des doses presque doubles des doses maxima de cocaïne : au cours d'une opération pour ptosis, à la clinique de Frœlich, un jeune homme a pu recevoir jusqu'à 19 centigrammes, soit presque une seringue pleine de solution à 20 pour 100 d'alypine. R.

2) Voici une nouvelle instruction sur l'aptitude militaire pour l'organe de la vision avec modifications importantes :

Art. 77. — *Diminution de l'acuité visuelle.* — 1° L'aptitude au service armé exige une acuité visuelle supérieure ou tout au moins égale à 1/2 pour un œil et à 1/20 pour l'autre œil, après correction, s'il y a lieu, par les verres sphériques.

2° Seront versés dans le service auxiliaire les jeunes gens qui ont une acuité visuelle comprise entre 1/2 et 1/4 pour un

œil, et au moins égale à 1/20 pour l'autre œil, après correction, s'il y a lieu, par les verres sphériques.

L'acuité visuelle d'un œil inférieure ou égale à 1/20, celle de l'autre œil étant inférieure à 1/4, après correction par les verres sphériques, entraîne l'exemption et la réforme.

L'acuité se mesure au moyen de l'échelle typographique réglementaire placée à 5 mètres en avant de l'examiné et à sa hauteur.

Art. 78. *Myopie.* — *a)* Est compatible avec le service armé : La myopie ne dépassant pas sept dioptries à condition que l'acuité visuelle soit ramenée par les verres correcteurs aux limites spécifiées au premier paragraphe de l'article 77;

b) Est compatible avec le service auxiliaire : la myopie supérieure à sept dioptries, à condition que l'acuité visuelle soit ramenée par les verres correcteurs aux limites fixées au deuxième paragraphe de l'article 77.

La myopie compliquée de lésions choroïdiennes étendues et progressives entraînant une acuité visuelle inférieure aux limites fixées à l'article 77 est incompatible avec tout service et entraîne la réforme.

Art. 79. *Hypermétropie.* — *a)* Est compatible avec le service armé : l'hypermétropie qui, après correction par les verres convexes, ne détermine pas une acuité visuelle inférieure aux limites fixées par le premier paragraphe de l'article 77.

b) Est compatible avec le service auxiliaire : l'hypermétropie qui, après correction par les verres convexes, ne détermine pas une acuité visuelle inférieure aux limites fixées par le deuxième paragraphe de l'article 77.

Art. 80. *Astigmatisme.* — L'astigmatisme est compatible avec les service armé, s'il ne détermine pas une acuité visuelle inférieure aux limites fixées par le paragraphe 1 de l'article 77.

Art. 81. *Amblyopie et amaurose.* — Dans un certain nombre de cas, la diminution ou la perte de la vision existe sans altérations appréciables des organes. La décision de l'expert est alors basée sur les renseignements fournis par les autorités civiles et sur les résultats que lui apportent les procédés multiples destinés à déjouer les tentatives de simulation. Si sa conviction n'est pas établie, le médecin doit demander une

enquête militaire, renvoyer le sujet à une séance ultérieure, enfin le déclarer bon pour le service. La réforme ne sera prononcée qu'après une période d'observation méthodique et prolongée.

Suivent les articles 82-93 semblables à ceux de l'instruction du 13 mars 1894. Toutefois comme modifications il est dit que la réforme temporaire pourra être prononcée dans les cas de conjonctivites chroniques et, en particulier, de conjonctivite granuleuse si elles sont susceptibles de guérison. De même réforme temporaire pour kératites, ulcérations et opacifications de la cornée susceptibles de s'amender, pour la paralysie musculaire encore récente mais ayant résisté au traitement.

E. R

3) En vue de l'emploi de l'aimant pour l'extraction des corps étrangers de l'œil, il était utile de savoir si le fait de mélanger d'autres minéraux à l'acier et au fer pouvaient amener des modifications dans leurs propriétés magnétiques. Pour cela, *Sweet* a fait des expériences avec différentes sortes de fer et d'acier employées dans l'industrie, et il a trouvé que l'acier au nickel et au manganèse a peu de propriétés magnétiques, et il est probable qu'on n'arriverait pas à extraire de l'œil des éclats métalliques semblables. Les propriétés magnétiques de l'acier chromé et de l'acier au tungstène ne sont pas modifiées. Le métal soumis à une grande chaleur, puis refroidi brusquement, ne semble pas être modifié dans ses propriétés magnétiques. COBURN.

Le Gérant : P. MASSON.

Lyon. — Imp. A. REY et Cie, 4, rue Gentil. — 41471

MÉMOIRES ORIGINAUX

L'alypine en Oculistique.

Par le Professeur H. TRUC

L'alypine, obtenue par M. Impens, en 1905, est un nouvel anesthésique local dérivé de la glycérine. Elle a déjà été étudiée en oculistique par M. Impens lui-même, Seeligsohn, de Berlin, Darier, Gallemaerts et Wibo, de Bruxelles. L'alypine est une poudre cristalline, blanche, très soluble dans l'eau, à solution alcaline stérilisable sans altération par une courte ébullition.

Elle paraît un des meilleurs succédanés de la cocaïne. Comme celle-ci et dans les mêmes conditions, elle constitue un précieux anesthésique ; elle présente, comme elle, certains avantages et quelques inconvénients.

La cocaïne en instillations, en badigeonnages ou injections, insensibilise rapidement les tissus, mais elle est relativement toxique. En instillations oculaires, elle provoque en outre de la mydriase durant plusieurs heures, de la parésie accommodative, de l'ischémie, de la dessiccation cornéenne, enfin elle se décompose sous l'influence de l'ébullition.

On a cherché à éviter ces effets secondaires, utiles dans certains cas, nuisibles dans d'autres, et on a préconisé divers succédanés : eucaïne, holocaïne, stovaïne, etc. L'alypine doit prendre rang parmi ces derniers. Elle possède, en effet, les qualités anesthésiques du chlorhydrate de cocaïne.

L'anesthésie cornéenne et conjonctivale est obtenue en quelques minutes avec des solutions à 1, 2, 4, 5 pour 100, plus rapidement en solution forte. Elle persiste assez longtemps,

10 à 15 minutes et davantage encore, en renouvelant les instillations. *L'anesthésie interstitielle* se réalise dans les mêmes conditions. Nous avons employé comparativement et aux mêmes doses l'alypine et la cocaïne sans constater de différence très appréciable. La *toxicité* paraît moindre pour l'alypine que pour la cocaïne Il n'y a pas de *mydriase* consécutive même avec la solution forte. La pupille était de 3 millimètres avec la cocaïne et de 1 millimètre avec l'alypine. La *fente palpébrale*, élargie avec la cocaïne, n'est pas influencée par l'alypine.

Le *tonus* et l'*accommodation* restent intacts. L'*instillation* de solution faible d'alypine (1 pour 100) ne provoque guère de cuisson, mais celle-ci est plus accentuée avec les solutions moyennes ou fortes, 2, 4, 5 pour 100 ; elle reste toutefois légère et de courte durée. La *rougeur* accompagne la cuisson, persiste assez longtemps, mais jamais très accusée ; ni larmoiement, ni œdème. Quant on agit, comme nous l'avons fait, en instillant chez le même patient, de la cocaïne sur un œil et de l'alypine sur le congénère, la rougeur vaso-dilatatrice d'un côté contraste plus nettement avec la pâleur vaso-constrictive de l'autre.

En somme, l'alypine est anesthésique comme la cocaïne et aux même doses ; elle provoque une légère cuisson avec un peu de rougeur, mais sans ouverture anormale de la fente palpébrale, sans dessiccation de l'épithélium cornéen et sans mydriase.

On peut avantageusement la mélanger avec l'adrénaline, la combiner avec la cocaïne, etc. Il importe d'employer des solutions neutres, car les solutions acides sont irritantes, et surtout bien stérilisées. La stérilisation des solutions d'alypine peut se faire, sans inconvénient, par ébullition, durant cinq à dix minutes. L'alypine est d'ailleurs plus ou moins stérile ayant été portée pour sa préparation à 100 degrés et l'eau peut être préalablement bouillie. Les solutions à 1, 2, 4, 5 pour 100 sont surtout recommandables. Il nous a paru préférable de les employer tièdes.

M. Seeligsohn, comme M. Impens, a constaté les bons effets oculaires de l'alypine. Il a employé utilement la solution à 4 p. 100 dans diverses opérations oculaires : extraction de

cataractes, discision, iridectomie, strabotomie, etc. Dans notre service, à la Clinique ophtalmologique de Montpellier, avec notre interne M. Lambert, nous avons d'abord constaté l'action anesthésique comparée de l'alypine et de la cocaïne, aux mêmes doses et chez les même malades, hommes, femmes et enfants ; puis nous avons employé la solution forte en injection ou en instillation pour diverses opérations : cautérisation cornéenne, iridectomie, énucléation, etc. Nous n'avons eu qu'à nous en louer, à tous égards. Il semble toutefois que l'adjonction de cocaïne ou d'adrénaline soit utile pour diminuer la cuisson, la rougeur et les hémorragies qui pourraient résulter de la congestion légère provoquée par l'alypine.

En résumé, l'alypine est un excellent anesthésique oculaire et périoculaire, très soluble dans l'eau, facilement stérilisable par l'ébullition. En injection sous-cutanée ou sous-muqueuse, à 2 pour 100, elle ne paraît guère toxique.

En instillation à 1-5 pour cent, elle provoque un peu de cuisson et de rougeur conjonctivale, mais, à l'encontre de la cocaïne, elle n'élargit pas la fente palpébrale, n'entraîne pas de mydriase ou de parésie accommodative et surtout, point important, dans les kérato-conjonctivites, ne provoque aucun trouble épithélial.

Comme nous l'avons dit au début, c'est, comme l'eucaïne, l'holocaïne et la stovaïne, un des meilleurs succédanés de la cocaïne. On doit la rapprocher surtout de la stovaïne. Nous en poursuivrons l'étude et les applications cliniques.

La stovaïne pour l'opération de l'entropion de la paupière inférieure

Par le Dr Juan SANTOS FERNANDEZ

L'entropion de la paupière inférieure, qui est le plus souvent d'origine sénile, en raison de l'affaissement du bulbe oculaire par atrophie du tissu adipeux de l'orbite, est aussi

provoqué par le spasme de l'orbiculaire, lors de la compression des paupières au moyen de bandages, cataplasmes, etc., ou bien par l'inflammation de la conjonctive. C'est une lésion connue de tous, qui résiste fréquemment à l'action du *collodion* (Berman), aux bandes de sparadrap et aux *serres fines* imaginées par les chirurgiens français, Vidal de Cassis et Nélaton, ainsi qu'à divers autres moyens simples qu'on propose habituellement pour éviter aux malades timides une intervention chirurgicale.

Lorsque nous avons eu recours à cette dernière, nous avons laissé de côté les sutures de Gaillard (de Poitiers) et les méthodes de Graefe, de Arlt et autres similaires, donnant la préférence au procédé de Panas[1], tantôt le suivant strictement, tantôt avec quelques légères variantes, comme celle de ménager le cartilage, mais sans oublier, en aucun cas, que le tarse et l'aponévrose sont peu développés à la paupière inférieure, qu'ils n'offrent par cela même pas un appui suffisant au lambeau transplanté et, par suite, qu'il faut le chercher dans les parties molles de la joue, lesquelles présentent une bonne épaisseur et sont adhérentes à l'os.

A cet effet, nous faisons deux incisions verticales qui intéressent la peau et le muscle orbiculaire et qui partent des extrémités interne et externe de la paupière inférieure, pour descendre plus ou moins, suivant le degré plus ou moins intense de l'entropion. Une troisième incision horizontale qui intéresse seulement la peau unit les extrémités inférieures des deux verticales.

Pour obtenir l'anesthésie de la peau et pouvoir pratiquer les incisions et la dissection du lambeau jusqu'au bord libre de la paupière, comme il est de règle, nous employions jadis les injections hypodermiques de cocaïne; mais nous les avons remplacées plus tard par de la stovaïne[2], aussitôt que nous avons connu les propriétés de cette dernière substance. En en faisant usage pour l'opération de l'entropion, nous avons pu

[1] Traité des maladies des yeux, par le professeur Panas. 1894, Paris, t. II, p. 125.

[2] La stovaïne dans notre pratique ophtalmologique (en espagnol) *Archivos de oftalmologia hispano-americanos*, p. 652, 1905. — *Cronica medico-quirurgica de la Habana*, t XXX, p. 6.

remarquer que le rayon d'action analgésique était plus considérable ou plus parfait avec la stovaïne qu'avec la cocaïne, à égal dosage, sans en pouvoir expliquer physiologiquement la cause.

Nous avons entrepris ultérieurement des expériences, en nous servant d'un esthésiomètre et en injectant les deux substances sous la peau du bras et, bien que chez quelques sujets le rayon analgésique nous parût sensiblement le même ou presque, par contre, chez certains individus, il se montrait plus grand; ce qui était la confirmation de ce que nous avions noté dans les trois opérations suivantes :

Observation I. — Mme X..., âgée de cinquante-trois ans, se présente le 14 juin 1905. Depuis deux ou trois ans, elle souffrait de l'œil gauche, mais elle finit par se décider à venir me consulter, en voyant que chaque jour la gêne devenait plus insupportable. Le bord libre de la paupière inférieure gauche était retourné du côté du globe de l'œil et la cornée était constamment au contact des cils, ce qui déterminait une forte injection de la conjonctive palpébrale, du larmoiement et de la douleur.

La paupière inférieure pouvait être placée en position normale, grâce à l'application d'un petit carré de sparadrap, ce qui permettait à la malade de se servir de l'œil sans gêne; mais aussitôt qu'on abandonnait cette application, la gêne et les accidents revenaient : c'est alors que je crus devoir recourir à l'opération.

Comme la longueur du bord libre était des plus considérables, à l'état normal, il s'en suivit que la distance entre l'une et l'autre des deux incisions verticales fut de plus de 3 centimètres environ, dépassant aussi 2 centimètres du bord libre de la paupière l'incision horizontale. Pour obtenir l'analgésie au moment des incisions verticale et horizontale et de la dissection du lambeau, jusqu'au bord libre, nous injectâmes 50 centigrammes d'une solution de stovaïne à 2 pour 100 sur les lignes du parcours des incisions, ce qui nous permit de manœuvrer sans provoquer de douleur.

Et nous tenons à constater que ,dans ce cas, au lieu de diminuer d'un demi-centimètre la dimension du lambeau dans tous ses bords pour faire descendre le bord libre de la paupière, nous prîmes le demi-centimètre au bord de la solution de continuité pour arriver au même but, sans qu'il s'en suivit la moindre douleur. Le même résultat fut obtenu lorsqu'on appliqua les points de suture.

Observation II. — M. X..., âgé de soixante-neuf ans, vint aussi nous consulter le mois de juin 1905. Il nous raconte qu'il y a vingt-

quatre jours, après avoir travaillé dans une pièce chaude et en se servant d'une lampe à pétrole, il ressentit des douleurs à l'œil gauche ; le lendemain, il éprouvait la sensation de grains de poussière dans le même œil, dont les paupières étaient collées au réveil. De plus en plus gêné, il consulta un médecin, qui ordonna un médicament pour une conjonctivite. Mais en voyant qu'il n'obtenait pas de soulagement, il se décida à venir nous trouver. A l'examen, nous remarquâmes aussitôt que le bord libre de la paupière inférieure était incliné du côté du globe oculaire, et que les cils ne cessaient de frôler la cornée ainsi que la conjonctive bulbaire. La gêne diminuait lorsqu'on replaçait la paupière à sa position normale, en faisant une compression sur sa base, ou bien en lui appliquant un carré de sparadrap.

L'action de ce dernier était moins efficace que dans d'autres cas, parce que la paupière était petite et ne lui offrait pas un point d'appui aussi grand que la large paupière de la malade précédente. Ce fut aussi la cause pour laquelle les incisions verticales furent moins longues, et de même pour l'incision horizontale. Dans ce cas, il suffit de l'injection de 50 centigrammes d'une solution de stovaïne à 2 pour 100 au seul endroit où l'on devait faire l'incision horizontale pour que toute douleur fût supprimée dans tout le cours de l'opération (incisions verticales, incision horizontale, dissection du lambeau).

Observation III. — Mme X..., âgée de quarante-deux ans, commença un traitement pour une kératite de l'œil droit, le 31 juillet 1905. Après quelques jours sans l'avoir revue, elle se présenta de nouveau à la clinique en se plaignant vivement. Nous l'examinâmes et nous trouvâmes que le bord libre de la paupière inférieure droite était tourné vers le globe oculaire, tandis que les cils étaient au contact de la cornée inflammée.

L'application de sparadrap ne donnant aucun résultat à cause de l'humidité des paupières qui l'empêchait de coller, nous nous décidâmes à opérer, mais procédant différemment que pour les deux malades précédents.

Nous avons saisi un pli vertical au milieu de la peau de la paupière inférieure droite, près du bord libre, et nous fîmes une injection de 50 centigrammes d'une solution de stovaïne à 2 pour 100. Une fois l'analgésie obtenue, nous avons pris le même pli, en le traversant avec un bistouri depuis sa base — au sommet, près le bord de la paupière — de haut en bas et dans une longueur de 2 centimètres environ. Après avoir disséqué le lambeau angulaire, nous avons réséqué le bord de la solution de continuité d'un quart

de centimètre à un demi-centimètre dans toute sa longueur, et nous appliquâmes les points de suture. La malade ne se plaignit point, et la paupière recouvra sa position normale sans produire plus de gêne sur le globe oculaire.

On voit, par les trois observations précédentes, quelle est l'action avantageuse de l'analgésie produite par la stovaïne. Elle nous a permis de diminuer la dose du médicament anesthésiant et, en plus, de simplifier le procédé opératoire.

En supposant même que le résultat, pour ce qui est de l'opération de l'entropion, fût complètement identique à celui qu'on obtient avec la cocaïne — ce qu'on remarque presque toujours dans l'expression des granulations, dans la strabotomie et autres opérations dont nous avons rendu compte ailleurs[1] — il est bon de faire remarquer que l'absence de possibilité d'une syncope, comme il arrive avec la cocaïne même en suivant strictement les recommandations de Reclus, justifie toutes nos préférences pour la stovaïne, en raison de ses propriétés vaso-dilatatrices.

Je dois dire comme conclusion, qu'on doit se servir de ce dernier produit au lieu de la cocaïne toutes les fois qu'on cherche l'anesthésie locale au moyen d'injections sous-cutanées ou sous-conjonctivales, car, comme nous l'avons déjà dit, dans un autre travail, il est indéniable que la cocaïne doit rester pour les opérations du segment antérieur de l'œil.

[1] *Archivos de oftalmologia hispano-americanos*, p. 652, 1905. — *Cronica medico-quirurgica de la Habana*, t. XXX p. 150.

REVUE GÉNÉRALE[1]

ANATOMIE ET EMBRYOLOGIE

1) **Werncke**. — Contributions à l'anatomie du canal nasal, surtout à la question des glandes du sac (Ein Beitrag zur Anatomie des Tränensacks, besonders zur Frage der Tränensackdrüsen) *(Klin. Monatsbl. f. Augenhlk.*, Jahrg. XLIII, B. I, p. 131, février 1905).

2) **Dieulafé**. — Topographie des voies lacrymales ; applications chirurgicales *(Bulletin méd.*, 25 février 1905).

3) **Bernd**. — Le développement du pecten dans l'œil du poulet aux dépens des feuillets de la vésicule primitive (Die Entwickelung des Pectens im Auge des Hühnchens aus den Blättern der Augenblase) *(Inaug. Diss.*, Bonn, 1905).

4) **Pons y Marqués**. — Anomalies oculaires congénitales (Anomalias oculares congenitas) *(Arch. de Oftalm. hisp.-americ.*, décembre 1905).

5) **Mildenberger**. — Existe-t-il des vaisseaux centraux dans le nerf optique du cheval ? (Sind im Sehnerven des Pferdes Zentralgefässe ?) *(Inaug. Diss.*, Tübingen, 1905).

1) En présence des appréciations différentes des auteurs sur l'existence de glandes dans le sac lacrymal, les nouvelles recherches de *Werncke* doivent être très bien accueillies. Il prit la peine de couper en série et d'examiner les glandes dans quatorze sacs apparemment normaux, enlevés à des cadavres. Le résultat de ce travail fut que, dans huit cas, l'existence des glandes était indubitable, tandis qu'il ne les trouva pas dans les six autres qui, à l'ouverture du sac, présentaient des altérations catarrhales plus ou moins marquées.

Au point de vue anatomique, il s'agissait de glandes tubuleuses composées qui, presque toujours, formaient un organe individualisé, limité en dehors par de légers tractus conjonctifs. Leur conduit excréteur s'ouvrait ordinairement par un canal commun dans la lumière du sac et presque toujours dans la moitié supérieure et antérieure de l'organe.

Le travail de Werncke démontrait l'existence de glandes indubitables dans le canal nasal normal. En regard de ce

[1] Les articles dont nous indiquons seulement les titres, sans analyse, ne contiennent rien de nouveau.

résultat le fait est curieux de constater que, si l'on fait abstraction des fossettes épithéliales que l'on a décrites à tort comme des glandes, dans les sacs lacrymaux, même peu altérés par un léger catarrhe, les glandes ont toujours fait défaut. D'après Werncke, la dacryocystoblennorrhée serait la cause qui fait petit à petit atrophier les glandes, et finalement les fait disparaître. KRUKENBERG.

2) *Dieulafé* a fait des recherches anatomiques pour étudier les rapports de la paroi interne du sac lacrymal et de l'orifice inférieur du canal nasal. C'est une contribution à la technique de la dacryocysto-rhinostomie et du cathétérisme rétrograde du canal nasal.

En pratiquant la perforation du sac lacrymal dans ses deux tiers inférieurs, on arrive sûrement dans le méat moyen ; l'abouchement dans ce méat peut assurer aux larmes un cours presque physiologique. Des coupes verticales du crâne passant par la fosse nasale montrent l'aire de projection de la paroi interne du sac lacrymal sur la paroi externe de la cavité nasale, soit qu'il y ait eu résection ou non des cornets moyen et inférieur.

Quant à l'orifice inférieur du canal nasal, pour le cathétérisme, il faut, au préalable, faire l'ablation du tiers antérieur du cornet inférieur; le repli muqueux qui recouvre le canal dans le méat inférieur est détruit au moyen d'une curette tranchante. E. R.

PHYSIOLOGIE

1) **Kee** (Mc). — Recherches expérimentales sur l'action résorbante de la dionine (Experimentelle Untersuchungen über die resorbirende Eigenschaft des Dionins) *(Klin. Monatsbl. f. Augenhlk.*, Jahrg. XLIII, B. I, p. 374, mars 1905).

2) **Venneman.** — Les réflexes de la pupille *(Semaine médicale*, n° 2, 10 janvier 1906).

3) **Nöll.** — Physiologie des mouvements de l'iris (Zur Physiologie der Irisbewegung) *(Inaug. Diss.*, Marburg, 1904).

4) **Tromp.** — Physiologie des mouvements de l'iris (Zur Physiologie der Irisbewegung) *(Inaug. Diss.*, Marburg, 1905).

1) Les recherches expérimentales de *Mc. Kee* démontrèrent

d'abord que le chémosis qui suit l'application de la dionine n'est pas semblable chez les divers animaux. Tandis que les lapins présentaient une réaction insignifiante, on en observait une d'un degré moyen chez les chats, et très développée chez le chien. Il en résulta que, si comme on l'admet en général, on considère le chémosis comme une condition pour la rapidité de la résorption, le chien était l'animal le plus favorable. Partant de ces données, on peut, chez le chien, démontrer de la manière la plus évidente que de l'encre de Chine introduite dans la chambre intérieure d'un œil, se résorbait plus rapidement sous l'action de la dionine que dans l'autre œil témoin. L'action était moins visible chez le chat, et les résultats furent négatifs chez les lapins. On trouva également par ces recherches que sur un chien sur lequel on avait produit une opacité profonde de la cornée, elle s'éclaircit plus rapidement par les injections de dionine que sur l'autre œil, traité par les méthodes ordinaires.

Ces recherches de Mc. Kee donnent la preuve positive de l'action de la dionine et nous engagent de ce fait à une application très étendue de ce remède si chaudement préconisé par Wolffberg et Darier. KRUKENBERG.

2) *Venneman* affirme l'existence d'une association fonctionnelle des muscles intra-oculaires, iridien et ciliaire, dépendant de l'action de paires musculaires protagonistes et antagonistes.

Il identifie ainsi le mécanisme des mouvements iriens et ciliaires à ceux de flexion et d'extension des membres.

Partant de ces conceptions, l'auteur prétend qu'il existe plus que de simples réflexes pupillaires dans l'œil humain ; ce sont plutôt des mouvements intra-oculaires coordonnés qui varient avec la façon d'utiliser notre organe visuel.

Les fonctions reconnues par l'auteur à l'iris et au corps ciliaire sont au nombre de trois :

1° Ouvrir l'entrée, dans l'œil, à l'excitation sensorielle lumineuse pure et simple. Comme l'homme ouvre son oreille pour entendre, de même il ouvre ses paupières et sa pupille pour voir. Ainsi ferme-t-il et ses paupières et ses pupilles dans le sommeil, dans l'agonie. C'est le réflexe lumineux

psychique ou psycho-sensoriel, réflexe supérieur qui permet à l'onde lumineuse de toucher nos centres optiques cérébraux.

2° Les fonctions d'accommodation.

Pour l'auteur les deux réflexes précédents sont volontaires, exécutés par notre écorce.

3° Régler la quantité de lumière qui peut être utilement admise dans l'œil pour l'éclairage le meilleur des images maculaires.

Ce dernier réflexe est involontaire et ne dépasse pas l'étage inférieur du système nerveux central.

Chacune des trois fonctions de la musculature intra-oculaire reste absolument indépendante des deux autres. Une d'entre elles peut être absorbée ou diminuée sans que les autres puissent en être influencées (signe d'Argyll Robertson ; réflexe lumineux paradoxal). MORBAU.

ANATOMIE PATHOLOGIQUE

1) **Meller** (J.). — Des kystes libres dans la chambre antérieure (Ueber freie Cysten der Vorderkammer) *(Klin. Monastbl. f. Augenheilk.*, v. II, p. 202, septembre 1904).

2) **Demaria**. — Recherches expérimentales sur l'action anti-toxique des larmes comparée à celle de la toxine diphtérique (Experimentelle Untersuchungen über antitoxische Wirkung der Thränen gegenüber dem Diphtherietoxin) *(Klin. Monatsbl. f. Augenheilk.*, v. II, p 246, septembre 1904).

3) **Pollock** (W.-B) **Inglis**. — La bactériologie des conjonctivites (The bacteriology of conjunctivitis) *(Trans. Opht. Society*, XXV, 1905).

1) Les recherches histologiques sur les kystes de la chambre antérieure, jusqu'à présent peu nombreuses, sont d'autant plus intéressantes que la manière de voir sur leur genèse n'est point encore éclaircie. Les observations de *Meller* qui, dans deux cas, en dehors de l'observation clinique a pu faire l'examen microscopique, sont, de ce fait, intéressantes.

Dans le premier cas, il trouva dans la chambre antérieure d'un œil de porc, d'ailleurs normal, une vésicule claire, flottante. A l'examen microscopique, on reconnut un petit kyste dont la paroi était formée par une petite membrane fibrineuse composée de fils très fins à la surface interne de laquelle adhéraient en divers points des leucocytes pigmentés. Nulle part on

n'a trouvé un rapport entre les membranes de la chambre antérieure et le kyste. Le tissu de l'iris présentait un léger état d'irritation qui se manifestait par un léger dépôt fibrineux sur sa face antérieure ; le contenu de la chambre antérieure était un liquide contenant une quantité de fibrine supérieure à la normale.

Dans le second cas, la présence du kyste de la chambre antérieure fut constatée seulement à l'examen microscopique. Il s'agissait d'un œil perdu à la suite d'une blessure accompagnée d'une grave hémorragie intra-oculaire. L'imbibition sanguine de la cornée empêchait de voir l'intérieur de l'œil. A l'examen histologique on trouva dans la chambre antérieure un petit kyste dont la paroi était composée en partie de tissu conjonctif à fibres fines, en partie d'un réseau filamenteux de fibrine. La surface intérieure était revêtue d'un endothélium plat, en une seule couche ; des cellules analogues recouvraient la surface extérieure. A la place de l'iris, il existait une cicatrice de tissu conjonctif, à la surface antérieure de laquelle existait le même dépôt endothélial qu'à l'intérieur du kyste. Sur un point on put constater, d'une manière évidente, la communication entre la cicatrice et la paroi du kyste.

Il est hors de doute que le développement du kyste était en rapport avec une inflammation antérieure qui avait amené une grave dégénérescence de l'iris. Il est probable que partant du tissu néoformé qui avait remplacé l'iris, les cellules ont pénétré dans le caillot sanguin de la chambre antérieure, y ont proliféré et se sont ensuite assemblées en vésicule par le fait que le caillot s'est en partie transformé en paroi, et en partie désorganisé par des phénomènes de résorption. Quant au premier cas, Meller veut en voir l'origine dans la légère inflammation de l'iris histologiquement démontrée.

KRUKENBERG.

2) Tandis que d'après de nombreuses recherches il est admis que les larmes n'ont pas une action anti-bactérienne, on s'est peu occupé de savoir si elles ont une action anti-toxique, et les quelques expérimentateurs sont arrivés à des résultats différents. Les recherches expérimentales de *Demaria* qui ne se rapportent qu'à la toxine diphtérique, donnèrent les résultats

suivants : 1° Des larmes artificiellement composées ou récoltées naturellement de la manière la plus stérile possible n'empêchent pas ou ne retardent pas la mort de cobayes traités avec de petites doses de toxine diphtérique. 2° Les larmes humaines de personnes immunisées et riches en anti-toxines n'ont pas de propriétés antitoxiques contre la toxine dipthérique. Il serait donc démontré qu'il ne faut, en général, pas compter sur une action réelle des larmes contre la toxine diphtérique. KRUKENBERG.

3) *Pollock* fait une intéressante communication sur la bactériologie des conjonctivites : il s'étend longuement sur la conjonctivite diplobacillaire, qui est moins grave que la conjonctivite à bacilles de Weeks, dans laquelle l'auteur a observé des ecchymoses. La conjonctivite diplobacillaire s'observe à tout âge, n'a pas de tendance à la guérison spontanée, et peut être accompagnée d'ulcères de la cornée. STEPHENSON.

PATHOLOGIE ET THÉRAPEUTIQUE

MALADIES DE LA CONJONCTIVE, DE LA CORNÉE ET DE LA SCLÉROTIQUE

1) **Roosa** (D.-B. et **Oatman** (E.-L.). — Sclérite annulaire unilatérale (Case of unilateral annular scleritis) *(The Post-Graduate*, mars 1905).

2) **Harman** (T.-Bishop). — Traitement électrique du trachome (Electrical treatment of trachoma) *(Brit. med. Journ.*, août 1905).

3) **Strzeminski.** — Conjonctivite pseudo-membraneuse grave, guérie par le sérum de Behring *(Recueil d'ophtalmologie*, octobre 1905, p. 585-592).

4) **Antonelli** et **Benedetti** (H.). — Les affections syphilitiques de la cornée à forme rare *(Recueil d'ophtalmologie*, juillet, août et septembre 1905).

5) **Chevalier.** — Quelques remarques sur le traitement de la kératite phlycténulaire (*L'Ophtalmologie provinciale*, p. 95-102, septembre 1905).

6) **Posey** (W.-C.). — Irritation conjonctivale d'origine équine (Conjunctival irritation excited by proximity to a horse) *(Journ. of the American med. Association*, 3 juin 1905).

7) **Stoewer.** — Un nouveau procédé opératoire du kératocone (Ein neues Operationsverfahren bei Keratoconus) *(Klin. Monatsbl. f. Augenhlk.* Jahrg. XLIII, B. I, p. 474, avril 1905).

8) **Baas** (Hermann). — Conjonctivite à la suite d'infection par la sécrétion d'une vaginite infectieuse chez une vache (Bindehautentzündung infolge von Ansteckung durch Secret des infectiösen Scheidencatarrhs bei einer Kuh) *(Zeitschrift für Augenheilkunde*, X, p. 49).

9) **Goldzieher** (W.). — La conjonctivite infectieuse de Parinaud (Ueber Lymphom-Conjunctivitis) *(Centralblatt für Augenheilkunde*, janvier 1905).

10) **Ella Baquis** et **Cordon** (G.). — Nouvelle forme de kératomycose (Nuova forma di cheratomicosi) *(XVIIe Congresso della Soc. Oftalm. ital.*, Naples, 10-14 oct. 1905).

11) **De Bono.** — Sur le traitement du kératocone par les cautérisations galvaniques péricentrales (Sul trattamento del cheratocono colle causticazioni galvaniche pericentrali) *(XVIIe Congr. d. Soc. Oftalm. ital.*, Naples. 10-14 octobre 1905).

12) **Lafon.** — Sarcome mélanique du limbe cornéen *(Soc. d'anat. et de phys. de Bordeaux*, 27 novembre 1905).

13) **Page.** — Le trachome et l'émigration ; les hôpitaux de détention *(Union méd. du Canada*, 1 novembre 1905).

1) *Roosa* et *Oatman* rapportent une observation de sclérite annulaire survenue chez un homme de cinquante-quatre ans. Le nerf optique était atrophié et excavé et le champ visuel rétréci. Il existait un œdème staphylomateux de la sclérotique du côté temporal. L'œil fut énucléé et l'examen microscopique montra que la région antérieure de la sclérotique présentait un dépôt plastique dense qui entourait et envahissait complètement la cornée. Des nodules isolés existaient dans les tissus sous-conjonctivaux adjacents et dans le tendon du muscle droit. Les cellules appartenaient au type lymphoïde à larges noyaux. Il existait également de la névrite interstitielle proliférante à un stade avancé. L'iris et le corps ciliaire étaient atrophiés et œdématiés. La choroïde était le siège d'une dégénérescence atrophique disséminée. Il y avait encore d'autres modifications, toutes ont été soigneusement notées. COBURN.

2) *Harman* a traité quatre cas de trachome par les rayons X et n'a observé aucune amélioration. Les courants de haute fréquence appliqués à sept malades atteints de trachome n'ont amené aucune amélioration. Le radium d'ailleurs n'a produit aucune réaction non plus ; pourtant à un des malades on a fait 139 applications et à un autre 37. STEPHENSON.

3) *Strzeminski* publie un cas de conjonctivite présentant les symptômes de conjonctivite croupale et de conjonctivite diphtérique. La malade, une fillette de quatre mois, présentait les paupières supérieures tuméfiées, raides, avec consistance diphtérique. La conjonctive du tarse et du cul-de-sac était couverte d'une pseudo-membrane croupale bien que plus compacte et plus épaisse que dans le croup. On voit, par

conséquent, qu'il existe des formes de conjonctivite croupale avec complications diphtériques. Vossius a observé 22 cas pareils. Mathieu a décrit, en 1900, un cas semblable de conjonctivite, contemporain d'une poussée d'impétigo greffé sur un eczéma facial. L'eczéma crée très souvent une blépharo-conjonctivite, laquelle ouvre la porte à l'infection diphtérique de l'œil. Comme traitement on emploie avec succès les injections de sérum anti-diphtérique. Mongour préfère les instillations oculaires du dit sérum. H. PERETZ.

4) *Antonelli* et *Benedetti* publient une longue étude sur toutes les formes des affections syphilitiques de la cornée. Depuis Hutchinson, la kératite parenchymateuse hérédo-syphilitique est confirmée. Aujourd'hui on la connaît aussi comme manifestation de la syphilis acquise. Si le chancre cornéen est très rare (observation de Binet, expériences de Salmon) les manifestations secondaires ou secondo-tertiaires sont plus ou moins fréquentes. On rencontre la kératite ulcéreuse se présentant sous forme de syphilides ou plaques muqueuses de la cornée. Il existe aussi la kératite punctiforme vraie, primitive. Comme manifestation tertiaire, on voit, quoique rarement, la kératite gommeuse qui peut revêtir soit la forme nodulaire, soit la forme miliaire. H. PERETZ.

5) *Chevalier* se propose, dans cet article, d'étudier en détail quelques particularités du traitement de la kératite phlycténulaire. En premier lieu, il faut assurer le repos de l'œil malade. Pour cela, malgré les avis contraires, l'auteur pense que le bandeau occlusif est encore le meilleur moyen. Ce bandeau est particulièrement recommandable chez les enfants, car il fait vite disparaître le blépharospasme. Il empêche aussi les enfants de porter leurs doigts, souvent malpropres, à l'œil malade. Pour assurer l'immobilisation des muscles intrinsèques, le meilleur médicament est l'atropine. Dans certains cas de cette affection, le massage rend de bons services. Il peut être simple ou médicamenteux, c'est-à-dire à la pommade jaune. Il est bon de ne pas pratiquer le massage au début de l'affection, car on risque de rompre la phlyctène et

de former ainsi un ulcère cornéen superficiel. Comme traitement des taies de la cornée, l'auteur conseille l'emploi du benzoate de lithine et les injections sous-conjonctivales d'eau de mer et d'air. Parallèlement au traitement local, il faut toujours instituer un traitement général. H. PERETZ.

6) *Posey* raconte qu un homme était atteint d'éternuements, de larmoiement, de rougeur et d'enflure des paupières, chaque fois qu'il faisait une course prolongée sur le siège d'une voiture. La saison et l'altitude ne semblaient influer en rien sur ce malaise qui disparaissait après une nuit de repos. Cet homme avait remarqué les mêmes symptômes, mais atténués après avoir caressé un chat. L'auteur rapporte des faits semblables observés chez un garçon de 10 ans et chez un médecin. COBURN.

7) Les résultats du traitement opératoire du kératocône sont encore si incertains qu'on est autorisé à en perfectionner la méthode. *Stoewer* a, dans un cas grave, obtenu un bon résultat au moyen d'une occlusion plastique par lambeau conjonctival à double pédicule. Le sommet du cône, qui mesurait 4 millimètres de diamètre, présentait une opacité diffuse et profonde. V = compte les doigts à 20 centimètres. L'opération peut se résumer ainsi : On fit d'abord avec un couteau à la périphérie du kératocône un petit lambeau ; on put éviter une perforation du centre très mince du cône, les restes de l'opacité furent enlevés par grattage. Pour recouvrir la plaie on fit un lambeau conjonctival pédiculé d'environ 5 millimètres de large, on l'amena sur la plaie cornéenne en le maintenant par des points de suture. Guérison sans accident. Après environ cinq semaines, le lambeau conjonctival fut enlevé depuis le bord de la cornée jusqu'au cône. Lorsque Stoewer revit la malade trois mois plus tard, la courbure cornéenne était normale. A la place du cône, il y avait une petite tache de 3 millimètres ; on ne voyait plus rien du lambeau conjonctival. V. 1/80.

Il faut avouer que la durée de l'observation est encore très courte et que l'on ne peut pas tirer des conclusions générales

d'un seul cas. Il faut d'un autre côté insister sur la valeur de l'obturation plastique pour la conjonctive, démontrée par de nombreuses observations. De telle sorte que l'application de cette méthode dans le cas de kératocône nous paraît justifiée et permet d'espérer des succès. KRUKENBERG.

8) Pendant une épidémie de vaginite infectieuse un forgeron aida un vétérinaire à accoucher une vache. Il avait transpiré à la tâche et s'était frotté le front et les yeux de sa main souillée. Quelques jours plus tard, il se déclara une conjonctivite violente qui guérit néanmoins en quelques jours par le protargol et des compresses glacées. C'est le premier cas de conjonctivite provoquée par une inoculation de ce genre. E. REDSLOB.

9) C'est en 1881 que Parinaud a pour la première fois décrit cette conjonctivite folliculaire accompagnée de lymphomes qui depuis porte son nom. D'emblée il reconnut la grande ressemblance qui existe entre le trachome et la conjonctivite infectieuse folliculaire. Les années suivantes des cas analogues ont été décrits par Greef et Goldzieher. Le contage animal admis par Parinaud n'est rien moins que prouvé; il s'agit d'une maladie infectieuse mais non contagieuse ; le plus souvent l'affection n'est que monoculaire : elle est éminemment bénigne, la granulose disparaît sans laisser de traces. L'examen anatomique entrepris par différents auteurs n'a pu donner de résultat définitif. *Goldzieher* a trouvé que les tumeurs folliculaires se composent d'un tissu réticulaire, hydropique au plus haut degré. L'infiltration de leucocytes, typique pour le trachome, fait défaut dans la conjonctivite de Parinaud; mais, ici comme là, l'épithélium montre une grande tendance à proliférer et à former des replis. E. REDSLOB.

10) Les affections cornéennes mycosiques sont presque exclusivement dues à des schizomycètes. *Elia Baquis* et *Cordon* ont trouvé un cas de kératomycose dû à un ifomycète : un jeune homme porte depuis un mois sur la cornée une masse blanchâtre, à contours nets d'un côté, flous de l'autre : tentative infructueuse pour l'ablation en masse ; on a recours à une

abrasion méthodique, partielle et renouvelée qui est suivie de guérison avec disparition des phénomènes irritatifs du segment antérieur et conservation de la vision. Examen histologique : on a affaire à un mycelium à longs filaments incolores, ayant les caractères ifomycètes. Cultures sur sang et agar glycériné. Apparition au deuxième jour de petits filaments veloutés ; au quatrième jour la culture est rose. fleur de pêcher ; au douzième jour, sur les rameaux latéraux de la branche principale, apparaissent des spores incolores elliptiques de 4×15 millièmes de millimètre. Les inoculations à la cornée du lapin restèrent toujours stériles. Il s'agit en tout cas d'un ifomycète bien différent des aspergillus et probablement d'un Oosporon du genre Verticillium. G. DUBREUIL.

11) Le kératocône est justifiable de diverses interventions, plus particulièrement : la cautérisation galvanique centrale ou paracentrale, l'excision le plus souvent centrale, plus rarement périphérique d'un lambeau cornéen avec ou sans suture. Le premier traitement a donné des résultats excellents et constants avec ou sans perforation totale de la cornée ; il évite les enclavements, les synéchies, les infections secondaires.

Dans un cas de kératocône à pointe transparente, où V. 1/10 avec — 23 D., *De Bono* a employé la cautérisation galvanique appliquée suivant un cercle incomplet environ au niveau du bord pupillaire non dilaté. Le résultat fut bon puisque avec — 4,75 axe 105 degrés V = 1/3. L'auteur appuie sa communication par la présentation de photographies des images réfléchies fournies par la cornée après chaque cautérisation, montrant la diminution progressive de l'astigmatisme. G. DUBREUIL.

12) *Lafon* rapporte l'observation d'un homme de 35 ans qui portait une petite tache rouge sur la partie externe du limbe gauche ; cette tache devint brune et resta stationnaire. Depuis un an augmentation de volume, larmoiement, gêne dans l'occlusion palpébrale. A l'examen, tumeur du volume d'un grain de blé, couleur marron foncé ; la portion qui se termine sur la cornée est en forme de bourrelet et celle qui correspond à la conjonctive est mal délimitée avec vaisseaux

périphériques. Tumeur lisse, indolore, sans engorgement ganglionnaire, acuité visuelle normale. Ablation de la petite tumeur au bistouri ; cornée transparente au-dessous ; on gratte le limbe qui semble suspect. Au microscope tumeur intra-conjonctivale sous-épithéliale : les cellules épithéliales ne se mêlent pas au tissu néoplasique, mais adhérences profondes avec la cornée. Blocs segmentaires énormes accumulés le long des tractus de tissu conjonctif. L'élément néoplasique est la cellule conjonctivale du chorion dont on voit des amas encore fusiformes. En somme, sarcome mélanique du limbe. R.

13) *Page* rappelle qu'en 1897, le Congrès de Washington a modifié la loi américaine au sujet de l'émigration en classant le trachome parmi les maladies contagieuses et en frappant d'exclusion ceux qui en sont affectés. Ainsi tout émigrant débarquant dans un port américain est examiné par un oculiste ; les individus à affection douteuse sont mis en observation dans un hôpital de détention ; les individus atteints de trachome sont renvoyés dans leur pays aux frais de la Compagnie qui les a transportés en Amérique.

En 1901, les autorités canadiennes, constatant que les émigrants granuleux entraient aux Etats-Unis en passant par le Canada et que ce pays était ainsi envahi de trachomateux, ont décrété une même réglementation. C'est ainsi qu'à Québec, en 1904, 800 émigrants ont été envoyés à l'hôpital de détention, 300 ont été rapatriés. En définitive il y a une moyenne de 150 granuleux pour 1000 émigrants dont la moitié est composée de juifs russes et de syriens. L'auteur montre que l'inspection médicale contribuera au développement et à la prospérité du Dominion. E. R.

MALADIES DE L'IRIS, DE LA CHOROIDE ET DU CORPS CILIAIRE GLAUCOME, AFFECTIONS SYMPATHIQUES

1) **Medow.** — Résection du sympathique dans le glaucome (Sympathicus-Resektion bei Glaukom) (*Inaug. Diss.*, Freiburg 1905).

2) **Peters.** — Sur le glaucome après la contusion de l'œil et son traitement (Ueber Glaucom nach Contusionen des Auges und seine Therapie), (*Klin. Monatsbl. f. Augenheilkunde*, vol. II, p. 545, décembre 1904).

3) **Hala** (Adolf). — Un symptôme rare de la syphilis oculaire chez les nou-

veau-nés (Ein seltenes Symptom der Augensyphilis bei Neugeborenen) *(Zeitschr. für Augenheilkunde*, X, p. 93).

4) **Thompson** (R.-L.). — Sarcome mélanique alvéolaire de la choroïde suivi de métastase (Peculiar alveolar melanoma of the choroid with metastases) *(Interstate med. Journal*, mai 1905).

5) **Kipp** (C.-J.). — Deux cas de mélano-sarcome de la choroïde (Two cases of melano-sarcoma of the choroïd) *(Ophthalmic Record*, juin 1905.

6) **Drew** (C.). — Etiologie de la choroïdite (The etiology of choroïditis) *(Journ. of the American med. Association*, 3 juin 1905).

7) **Wiener** (A.). — Eclat de bois toléré pendant dix semaines dans la chambre antérieure (Presence of a wood splinter ten weeks in the anterior chamber of the eye) *(American Journ. of Surgery*, avril 1905)

8) **Lehmann**. — Sur l'iritis blennorragique métastatique (Ueber metastatische gonorrhoische Iritis) *(Inaug. Diss*,, Berlin 1904).

9) **Teich**. — Iridodialyse traumatique (Traumatische Iridodialyse) *(Inaug. Diss*., Würzburg 1905).

10) **Roure**. — Phénomènes d'irritation sympathique consécutifs à la subluxation du cristallin *(Bull. de la Soc. médico-chirurgic. de la Drôme*, octobre 1905 et *Annales d'oculistique*, p. 135-139, février 1906).

1) *Medow* donne une liste détaillée des cas publiés de résection du sympathique dans le glaucome. Il établit ensuite un tableau des résultats obtenus ainsi que des nouveaux cas de la clinique de Fribourg. Il y a jusqu'ici 161 cas dans la littérature (en 1901 il y avait 55 cas. Voir la thèse de Ziehl).

Les 106 cas nouveaux se divisent en catégories suivantes :

1° Glaucome inflammatoire, 38 cas.

a) Glaucome inflammatoire aigu, 3 cas, 2 améliorations, 1 sans résultat ;

b) Glaucome inflammatoire suraigu, 5, 2 aggravations, 3 améliorations ;

c) Glaucome hémorragique, 2 cas, 2 améliorations ;

d) Glaucome chronique inflammatoire, 24 cas, 14 améliorations, 10 sans résultat ;

e) Glaucome inflammatoire chronique absolu, 4 cas, 1 fois disparition des douleurs.

2° Glaucome simple, 52 cas. 2 fois la résection a été nuisible, 9 fois sans résultats ; dans 6 cas amélioration passagère, dans 40 cas amélioration. 2 fois influence différente sur les deux yeux.

3° Hydrophtalmos. 3 cas, 1 amélioration, 2 insuccès.

4° Résection prophylactique du sympathique. Dans une résection très précoce, aucun résultat, l'œil est perdu par glaucome ; dans 5 cas, la résection semble avoir empêché le glaucome.

Medow résume ainsi son opinion sur la valeur de l'opération. C'est une opération complémentaire, l'iridectomie conserve la première place dans le traitement du glaucome. Dans les cas où l'iridectomie et la sclérotomie ont été faites sans résultat ou refusées par le malade, ou eussent été nuisibles pour l'autre œil, la résection du sympathique est indiquée.

STOCK.

2) *Peters* traite depuis quelque temps, par la ponction de la chambre antérieure, le glaucome qu'on observe quelquefois à la suite de contusion sans luxation du cristallin. Le résultat curatif immédiat ainsi que l'observation que l'humeur aqueuse qui s'écoule présente souvent un état colloïdal spécial l'ont conduit à admettre que l'action du traumatisme augmente la proportion de l'albumine qui peut influer sur la circulation de l'angle irien. Si l'on donne issue à cette humeur aqueuse altérée, les voies de filtration deviennent subitement libres et les rapports physiologiques de la pression intraoculaire peuvent se rétablir. Peters a fait les mêmes remarques après la discision de cataractes dans lesquelles pendant la période de résorption on voit subitement apparaître une augmentation de la tension que l'on ne peut pas mettre sur le compte des rares fragments du cristallin. Ici aussi une seule ponction suffit pour faire disparaître la tension et à cause de cela, Peters croit devoir expliquer par cette cause le développement du glaucome. A la suite de ces résultats, il recommande, partout où le développement du glaucome permet de supposer une altération de l'humeur aqueuse, d'essayer d'abord la simple ponction ; lorsque celle-ci n'aura pas donné le résultat désiré, il faudra avoir recours aux autres traitements du glaucome.

KRUKENBERG.

3) *Hala* a observé chez un nouveau-né une iritis fibrinoplastique aiguë accompagnée de kératite parenchymateuse des deux yeux.

L'anamnèse fit admettre la présence de syphilis congénitale. Il est reconnu du reste que les iritis aiguës et plastiques que l'on observe chez les nouveau-nés et les enfants en bas âge, sont presque sans exception d'origine spécifiqué. Il est vrai

qu'il ne faut pas compter les cas d'iridocyclite dans des yeux atteints de gliome. Les phénomènes secondaires de l'iritis chez le nouveau-né (hypérémie des conjonctives, œdème des paupières, douleurs, photophobie) n'apparaissent de longtemps pas avec la même véhémence que dans les cas d'iritis chez l'adulte. La raison pour laquelle la syphilis se manifeste si souvent dans l'uvée, s'explique par la tendance que possède le virus syphilitique à s'attaquer de préférence aux vaisseaux les plus minces. Ces cas d'iritis plastique chez le nouveau-né permettent au médecin de poser sur-le-champ et sans anamnèse un diagnostic certain non seulement de l'état général de l'enfant, mais aussi de l'état sanitaire de toute la famille.

E. REDSLOB.

4) *Thompson* rapporte un cas de tumeur de l'œil d'origine choroïdienne qui apparaissait sous deux formes : une masse pigmentée et l'autre non pigmentée. Là, l'autopsie pratiquée sur ce malade cinq ans plus tard montra une métastase de ces deux sortes de tumeurs dans différentes régions. L'examen microscopique de quelques-unes de ces tumeurs métastatiques montra que les unes appartenaient à un sarcome mélanique et d'autres à un sarcome à cellules fusiformes sans pigment tandis que d'autres encore étaient une réunion de ces deux variétés de tumeurs. L'absence de substance intercellulaire, la tendance à la prolifération, la structure alvéolaire, l'absence de pigment et le rapport des cellules avec les vaisseaux sanguins témoignèrent que la tumeur était un sarcome alvéolaire.

COBURN.

5) *Kipp* rapporte deux cas de sarcome mélanique de la choroïde, diagnostiqués avant l'opération. Le premier malade se plaignait de douleurs dans un œil et la rétine était décollée d'un côté. Trois mois auparavant il avait été frappé à la tempe et au sourcil droits par une pièce de bois. Il existait une collection de liquide jaunâtre sous la conjonctive du côté atteint. L'œil fut énucléé et, en le coupant, on trouva sur un des côtés une tumeur plate ; elle s'étendait du corps ciliaire au nerf optique. Du côté externe, près du pôle postérieur, il y avait un petit nodule lié à la tumeur intérieure. On fit le diagnostic

de mélano-sarcome diffus de la choroïde. La tumeur était formée de cellules fusiformes non pigmentées et de cellules polygonales pigmentées.

L'autre malade présentait une légère élevure de la rétine près de la partie postérieure de l'œil. Il ressentait parfois quelques douleurs. L'œil fut énucléé et on trouva une tumeur au point indiqué mesurant 6 millimètres en largeur et 2 en hauteur. Elle était formée de petites cellules fusiformes non pigmentées et de quelques cellules pigmentées. La sclérotique était déjà envahie; il était à remarquer que la tumeur ne datait que de six mois. COBURN.

6) *Drew* rapporte le cas d'un jeune garçon qui fut amené chez lui complètement aveugle après une rougeole. Les papilles étaient œdématiées, les vaisseaux obstrués et il y avait de nombreuses taches de choroïdite exsudative. Grâce à un traitement par le mercure et l'iodure de potassium la vision fut amenée à 20/30. COBURN.

7) Le malade de *Wiener* fut blessé en coupant du bois, un éclat pénétra dans l'œil et se logea dans la chambre antérieure. Le corps étranger était contenu dans un kyste rempli de liquide jaunâtre. Le kyste et son contenu furent enlevés par une opération. COBURN.

10) Dans la littérature, *Roure* a trouvé deux cas d'irritation ou d'inflammation sympathique suite de subluxation du cristallin.

Il apporte quatre observations personnelles :

Obs. I. — O. G. cataracte subluxée et serrée dans le sphincter irien. O. D. Phénomènes sympathiques très accentués. Extraction de la cataracte. Guérison

Obs. II. — O. G. Cataracte ancienne luxée. O. D. Douloureux. V. diminuée. Extraction, guérison.

Obs. III. — Œil atrophique avec cataracte subluxée. L'autre œil présente des phénomènes d'iritis. Enucléation. Guérison. L'œil énucléé était le siège d'un processus d'ossification.

Obs. IV. — O. G. Cataracte morgagnienne subluxée. O. D. Cataracte au début et symptômes inflammatoires passagers. Extraction. Guérison O. D. Un an après dans O. D iritis suppuratoire facilement guérie par des frictions mercurielles.

L'auteur pense que, au moins les deux premiers cas démontrent que le frottement du cristallin contre l'iris est capable de provoquer des phénomènes sympathiques. P. C.

MALADIES DE LA RÉTINE, DU NERF OPTIQUE ET DES CENTRES NERVEUX (AMBLYOPIE ET AMAUROSE. DYSCHROMATOPSIE)

1) **Altland.** — Recherches expérimentales sur la pathogénie des troubles visuels dans les intoxications par la quinine (Experimentelle Untersuchungen zur Pathogenese der Sehstörungen bei Chininvergiftung) (*Klin. Monatsbl. f. Augenhlk.*, v. II, p. 1, juillet, août 1904).

2) **Gagarin.** — Un cas d'arrachement des deux nerfs optiques (Ein Fall von Evulsio nervi optici utriusque) (*Klin. Monatsbl. f. Augenheilk.*, v. II. p. 258, septembre 1904).

3) **Stevenson** et **Stockdale.** — Gliome de la rétine (Glioma retinæ) (*Liverp. Med. and chir. Journal*, 1904).

4) **Snell** (Siméon). — Un cas de gliome bilatéral, avec énucléation des deux yeux pour sauver la vie du malade (A case of bilateral glioma in which the patients life was saved by excising the two eyes (*Trans. Opht. Society*, vol XXIV, 1904).

5) **Snell** (Siméon). — Un cas de gliome existant chez deux membres de la même famille (A further instance in which glioma occured in more than one member of the same family (*Trans. Opht. Society*, vol. XXV, 1905).

6) **Von Michel.** — Fibres nerveuses à myéline (Markhaltige Nervenfasern) (*Berl. Ophth. Ges.*, 19 décembre 1904).

7) **Shumway** (E.-A.). — Névrite optique avec paralysie faciale (Association of optic neuritis and facial paralysis) (*Journ. of the Americ. med. Association*, 11 février 1905).

8) **Wessely** — Contribution à l'action du bandeau compressif dans le traitement du décollement de la rétine (Kasuistischer Beitrag zur Wirkung des Druckverbandes bei Netzhautablösung) (*Klin. Monatsbl. f. Augenhlk.*, Jahrg. XLIII, B. I, p. 654, mai 1905).

9) **Greenwood** (A.). — Décollement de la rétine (Cases of retinal separation) (*Ophthalmology*, janvier 1905).

10) **Parsons** (J. Herbert). — Un cas de gliome de la rétine dans un œil phtisique (A case of glioma retinæ in a shrunken globe). (*Roy. London Opht. Hosp. Reports*, mars 1905).

11) **Schwab** (S.) et **Green** (J.). — Rhinorrhée cérébro-spinale avec modifications retiniennes (Case of cerebrospinal rhinorrhoea with retinal changes) (*Americ. Journal of med. Sciences*, mai 1905).

12) **Bruner** (W.-E.). — Cécité verbale congénitale (Congenital word blindness (*Ophthalmology*, janvier 1905).

13) **Roosa** (D.-B.). — Deux cas d'amblyopie toxique, guérison (Two cases of recovery from toxic amblyopia) (*The Post-graduate*, avril 1905).

1) Tandis que jusqu'ici on considérait comme cause de l'amaurose quinique, exclusivement les troubles de circulation visibles à l'ophtalmoscope dans le territoire des vaisseaux rétiniens, on ne peut plus maintenant s'en tenir à cette conception d'après les derniers travaux histologiques qui ont surtout, grâce à la méthode de Nissl, atteint un degré de finesse inconnu jusqu'alors. C'est surtout à Druault et à Birch-Hirschfeld qu'on doit la découverte de graves altérations des cellules ganglionnaires de la rétine, à la suite d'intoxication expérimentale par la quinine. Ces recherches fondamentales ont dernièrement fait l'objet de nouveaux travaux de *Altland*, modifiés et corrigés sur une série de points. Le résultat est en résumé le suivant : Les altérations permanentes qui résultent de l'intoxication par la quinine sont dues à de graves dégénérescences des cellules ganglionnaires dans lesquelles une réparation est impossible. Le protoplasma est plus ou moins dégénéré et le noyau a complètement disparu ou du moins, il a subi de telles altérations que la cellule marche à sa dégénérescence. Pour produire ces graves altérations cellulaires, il faut (du moins chez les animaux) une action durable et intensive du poison. Par contre, après une seule application même de doses élevées, on n'observe pendant l'acmé de l'intoxication qu'une « hypercolorisation » et une légère chromatolyse.

Ces altérations qui laissent indemne le noyau sont guérissables et disparaissent ordinairement au bout d'un certain temps.

L'ischémie qui a été observée aussi chez l'animal n'est pas assez importante pour pouvoir seule expliquer ces dégénérescences graves des cellules ganglionnaires. Altland ne lui attribue qu'un rôle secondaire, produisant une diminution surajoutée de la nutrition de ces éléments, qui sont déjà lésés par le poison. KRUKENBERG.

2) Aux sept cas connus dans la littérature d'arrachement du nerf optique au point de sa sortie, dans la lame criblée, *Gagarin* en ajoute un nouveau qui diffère des autres aussi bien par sa cause que par le fait qu'il était bilatéral. Il s'agit d'un valet d'écurie qui, à la suite d'un coup de pied de cheval ayant

produit une double fracture du maxillaire supérieur fut aussitôt frappé de cécité et ne recouvra pas la vue. A l'ophtalmoscope, on trouva l'image extraordinaire d'un arrachement du nerf optique, caractérisée par l'absence totale de la papille remplacée par une excavation sans vaisseaux. Gagarin admet que, par la force du coup, les deux orbites ont été comprimées de haut en bas de telle façon que les yeux ont été repoussés en avant et déchirés à l'insertion du nerf optique.

KRUKENBERG.

3) Le cas de *Stevenson* et *Stockdale* est considéré comme un endothéliome ayant son origine dans l'endothélium des espaces lymphatiques périvasculaires des vaisseaux rétiniens.

STEPHENSON.

4) *Snell* enleva chez un enfant âgé de vingt-deux mois, un œil atteint de gliome; deux ans après, la même affection se déclarait dans l'œil resté sain et nécessita une autre énucléation. Le diagnostic fut confirmé microscopiquement. Cinq ans après cette seconde opération, l'enfant est en excellente santé. Snell insiste sur l'utilité de diagnostiquer cette affection le plus tôt possible et lorsqu'elle est localisée à la rétine. STEPHENSON.

5) *Snell* rapporte l'observation d'un gliome bilatéral chez un garçon de deux ans, dont la sœur est morte de la même maladie ayant atteint les deux yeux. STEPHENSON.

6) *Von Michel* décrit l'histologie d'un œil avec des fibres nerveuses à myéline dans la région de l'artère et de la veine temporale supérieure. Ces fibres sont une anomalie congénitale comme chez le lapin. O. SIMON.

7) La malade de *Shumway* était une jeune fille de dix-neuf ans dont la vision était réduite de 6/15 à 6/30. Les nerfs optiques présentaient de l'atrophie post-névritique. La jeune fille était anémique, souffrait de troubles menstruels et d'une paralysie faciale périphérique à laquelle succéda de l'aplasie faciale, de l'exophtalmie, puis une névrite optique double qui

fut suivie d'atrophie. Shumway n'a pu trouver que sept cas semblables déjà publiés. COBURN.

8) *Wessely*, se basant sur des résultats cliniques qu'il a cherché à appuyer théoriquement par des recherches expérimentales, veut faire appliquer de nouveau, autant que possible, dans le traitement du décollement de la rétine le bandeau compressif trop abandonné. KRUKENBERG.

9) *Greenwood* rapporte quelques cas de décollement de la rétine. Deux étaient dus à une myopie forte, trois à une tumeur du globe oculaire; l'un de ces trois malades mourut et l'autopsie révéla un carcinome métastatique de la choroïde. Le nodule primitif existait dans la prostate. Chez un autre malade l'œil fut énucléé et on trouva un mélano-sarcome de la choroïde. L'auteur rapporte un cas de décollement dû à une néphrite de la grossesse, où un recollement se produisit après l'accouchement; la vision resta mauvaise à cause d'une atrophie optique. Le dernier cas a trait à un décollement idiopathique qui présenta une amélioration considérable dans le champ visuel après des injections sous-conjonctivales de solution salée. COBURN.

10) *Parsons* rapporte un cas très net de gliome de la rétine dans un œil phtisique. Il s'agit d'une fille âgée de dix-huit mois qui, à l'âge de huit mois, est devenue aveugle de l'œil droit. Celui-ci est convergent et petit; cornée floue; chambre antérieure rétrécie, iris vascularisé, cristallin opaque, hypertension. On ne peut pas voir le fond. L'autre œil montre un iris décoloré et vascularisé, avec un reflet rouge jaunâtre du fond d'œil, permettant cependant de voir les vaisseaux avec quelques hémorragies.

Enucléation de l'œil droit; cent-quatre-ving-sept jours après cette opération, récidive de la tumeur dans l'orbite. A l'œil gauche proptosis, bientôt suivie de l'apparition de masses fongueuses et de la perforation du globe. Mort deux cent trente-six jours après la première opération. L'examen anatomo-pathologique montra que le gliome infiltrait les deux orbites, les os crâniens et le chiasma. L'examen miscroscopique de

l'œil droit montra un iris fibreux, une cataracte, un corps ciliaire détaché et dégénéré. Le nerf optique est atrophié. La choroïde ressemble à celle d'un globe phtisique. La rétine est méconnaissable, on peut distinguer cependant les cellules pigmentaires. Le vitré est presque entièrement remplacé par des débris cellulaires, avec çà et là quelques dépôts calcaires. La tumeur orbitaire et sa portion intra-crânienne constituent nettement un gliome. STEPHENSON.

11) *Schwab* et *Green* ont dépouillé avec soin les vingt et une observations de rhinorrhée cérébrospinale qui ont été publiées et ont trouvé huit fois des complications oculaires. Chaque fois il existait une névrite optique très marquée ou une atrophie post-névritique typique. Les pupilles étaient dilatées, réagissaient faiblement et les champs visuels étaient rétrécis. On observa trois fois du nystagmus. Quatre fois la diminution de la vision était plus grande du côté de l'écoulement nasal. La diminution de la vision précéda sept fois l'écoulement nasal, mais trois fois il débuta plusieurs années avant la manifestation des symptômes oculaires. La malade observée par les auteurs étaient une femme de trente-deux ans atteinte d'un écoulement nasal qui avait commencé comme un refroidissement deux ans auparavant. L'écoulement est d'intensité variable, tantôt il ne s'écoule que quelques gouttes par heure, tantôt l'écoulement est de 3 à 4 centimètres cubes. La conjonctive et le pharynx présentent de l'anesthésie et il existe de l'hyperesthésie dorsale. Il y a du tremblement de la main et de l'hésitation dans les mouvements. Le liquide collecté est clair, incolore, inodore avec une densité de 1010. On ne trouva ni albumine, ni mucine, mais le liquide réduit la liqueur de Fehling. Les pupilles réagissent et les mouvements oculaires sont normaux. Les papilles sont atrophiées et les champs visuels sont diminués. La vision était de 15/16 et de 16/24. L'auteur donne le dessin des champs visuels. COBURN.

12) *Bruner* a réuni un certain nombre de cas de cécité verbale congénitale ; il en a trouvé quatorze, dont douze existant chez des garçons. L'observation personnelle qu'il rapporte en

détail avait trait également à un garçon dont l'état s'améliora grâce à la méthode employée pour son éducation.

COBURN.

13) Le premier malade de *Roosa* était complètement aveugle, avec pupilles dilatées et immobiles; ces symptômes étaient dus à une intoxication aiguë. Des injections de strychnine ramenèrent graduellement la vision à 20/30. L'autre malade avait soixante-quatre ans et une intoxication chronique avec rétrécissement des champs visuels et scotome central. Ce malade fumait journellement, depuis cinquante ans, de 6 à 30 cigares et il s'était produit une diminution de vision de 1/10 à 1/50.

COBURN.

MALADIES DU CRISTALLIN ET DU CORPS VITRÉ

1) **Landolt** (Marc). — La surface de section des plaies faites en vue de l'extraction de la cataracte et de l'iridectomie *(Thèse de Paris*, 1905).

2) **Rogers** (F.). — Abaissement du cristallin (Reclination of the lens) *(Journal of the American med. Association*, 22 avril 1905).

3) **Lafon**. Cataracte nucléaire congénitale double *(Soc. d'anat. et de phys. de Bordeaux*, 3 avril 1905).

4) **Lafon**. — Cataracte traumatique ancienne à gauche. Cataracte juvénile à droite *(Soc. d'anat. et de phys. de Bordeaux*, 31 juillet 1905).

5) **Fejèr** (Julius). — Un cas d'hémorragie bilatérale du corps vitré (Ueber beiderseitige Glaskörperblutung) *(Centralblatt. f. prakt. Augenhl.*, janvier 1905).

6) **Tuerck**. — Cataracte nucléaire double stationnaire (Doppelseitiger stationärer Kernstar) *(Berlin. Ophthalmol. Ges.*, 22 juin 1905).

7) **Barnes** (J.-L.). — Extraction des cristallins dans la myopie forte (Removal of the lens in high myopia) *(Med. Record*, 17 juin 1905).

8) **Aronoff**. — Cent opérations de cataractes à Marbourg et Breslau (Bericht über 100 Kataraktoperationen aus Marburg und Breslau) *(Inaug. Diss.*, Breslau 1904).

9) **Wicherkiewicz**. — Traitement à ciel ouvert des opérés de cataractes (Zur Frage der offenen Wundbehandlung nach Staaroperationen) *(Klin. Monatsbl. f. Augenheilk.*, vol. II, p. 222, septembre 1904).

10) **Hannes**. — Sur la résorption spontanée intracapsulaire de la cataracte sénile (Ein Beitrag zur Kenntniss der intracapsulären Spontanresorption der senilen Katarakt) *(Inaug. Diss.*, Freiburg, 1904).

1) *Landolt* dit que par suite de l'épaisseur des parois de l'œil, toute incision opératoire qui ouvre le globe produit une plaie superficielle et une plaie profonde séparées par une surface de section qui possède une certaine largeur. Trop souvent

la première, la seule visible, a attiré toute l'attention ; elle a été décrite maintes fois, cependant ni sa forme ni sa situation ne donnent d'indications précises sur la plaie profonde, de beaucoup la plus intéressante ; cette dernière seule, en effet, ouvre véritablement l'œil sur le canal de la plaie, qui a une importance considérable pour l'achèvement et les suites de l'opération L'étude montre que :

La longueur (d'un angle à l'autre) de la plaie profonde diminue plus rapidement que celle de la plaie superficielle, quand celle-ci s'éloigne du diamètre de la calotte cornéenne. (Elle arrive, si l'on opère au couteau, à être nulle quand la plaie visible a encore 8 millimètres de long.) La largeur de la tranche est extrêmement variable suivant l'orientation, par rapport au globe, du ou des plans dans lesquels elle est contenue. Pour des points de ponction et de contre-ponction constants elle augmente à mesure qu'elle s'éloigne d'un plan de grand cercle. Pour une orientation constante elle augmente, relativement à la plaie utile, à mesure que les points extrêmes s'approchent du pôle cornéen. Les tissus intéressés par la tranche varient suivant la situation de celle-ci, la cornée étant enchâssée dans la sclérotique.

Dans la pratique il y a lieu de tenir compte d'un certain nombre de moments qui viennent modifier les applications de la théorie : l'élasticité des parois, la largeur des lames, la qualité des pointes et des tranchants, les mouvements nécessaires à l'achèvement de la plaie, les changements dans la topographie de la chambre antérieure dus à l'écoulement de l'humeur aqueuse. Outre la rétraction par élasticité des tissus, dont l'effet est minime, deux forces tendent à faire bâiller les plaies : la tension générale du globe qui écarte les deux lèvres, et la poussée sur la face postérieure du lambeau qui soulève celui-ci. Ce dernier effet diminue, évidemment, avec la hauteur du lambeau; il est nul quand la plaie est comprise dans un plan de grand cercle. Le premier, au contraire, se fait sentir davantage dans ce cas, et devient négligeable quand il s'agit de plaies à lambeaux. Afin que le cristallin n'ait pas à exécuter des mouvements trop étendus au moment de sa sortie, il importe que le canal de la plaie soit contenu dans un plan voisin du parallélisme avec l'iris. L'étude anatomo-pathologique

semble montrer que la surface de section la plus étendue et la moins cornéenne donne la cicatrisation précoce la plus solide, et les résultats optiques les meilleurs. L'AUTEUR.

2) *Rogers* fait l'historique du traitement de la cataracte par l'abaissement, il rapporte plusieurs observations et donne l'opinion des oculistes américains sur cette question. 76 oculistes ont répondu à son questionnaire, mais 7 seulement ont fait cette opération; ceux-ci, à l'exception d'un seul, pensent qu'elle mérite d'être conseillée et pratiquée; 22 praticiens croient qu'elle pourrait être faite utilement, quoique ne l'ayant jamais employée personnellement, et 40 croient ne devoir jamais la conseiller. 7 n'ont pas envoyé de réponse. L'utilité de cette opération est réelle, chez les malades âgés et infirmes ou ceux qui sont atteints de maladies douloureuses et lorsqu'il existe une infection incurable des culs-de-sac conjonctivaux ou des voies lacrymales; quand un œil a été perdu par suppuration ou hémorragie; dans les cas de bronchite rebelle; dans les cas de fluidité du vitré avec tremblotement de l'iris; chez des malades atteints d'aliénation mentale ou difficiles à immobiliser et chez les sourds.

L'auteur a pratiqué l'abaissement chez un malade pour les raisons suivantes : le premier œil avait été atteint de panophtalmie à la suite d'une iridectomie. Le sujet était diabétique avec cachexie et l'œil à opérer était atteint de conjonctivite chronique et anciennement avait présenté une irido-cyclite qui avait guéri. COBURN.

3) *Lafon* présente un jeune homme de vingt ans atteint de cataracte nucléaire congénitale double. Traitement par iridectomie simple. E. R.

4) *Lafon* montre un jeune homme de vingt-trois ans qui, à l'âge de six ans, a reçu un coup de pied de cheval à la tempe droite et peu à peu depuis ce moment perdit la vue à gauche. Aujourd'hui on voit la cicatrice cutanée à droite et on note à gauche une cataracte régressive; ce serait une cataracte ancienne par commotion. Il y a à droite une cataracte juvénile récente avec V = 1/10. Sans aller jusqu'à prononcer le nom

de cataracte sympathique, l'auteur se demande s'il n'existe pas un rapport entre les deux lésions. Rien dans l'état général et dans les antécédents. E. R.

5) Chez un malade atteint quelques années auparavant d'une affection suspecte de la bouche *Fejèr* constate des hémorragies fraîches du corps vitré. REDSLOB.

6) *Tuerck* présentait un garçon avec cataracte nucléaire double, chez lequel le noyau du cristallin fut luxé dans la chambre antérieure après une discision étendue de la capsule antérieure. L'accident fut dû à une résistance forte et rare du noyau. O. SIMON.

7) *Barnes* rapporte une observation de M. forte—22 D. Il avait pratiqué l'extraction des cristallins. La vision se rétablit à 20/30. L'auteur décrit les conditions requises pour l'opération, les résultats probables et ses dangers. COBURN.

MALADIES DE LA RÉFRACTION, DE L'ACCOMMODATION ET DES MUSCLES DE L'ŒIL

1) **Hubell** (A.-A.). — Cécité et paralysie du moteur oculaire commun consécutives à des blessures n'intéressant pas les nerfs optique ou l'oculo-moteur (Blindness and oculomotor palsies from injuries not involving the optic or oculomotor nerves *(Journ. of the Americ. med. Association*, janvier 1905).

2) **Todd** (T.-C.). — Technique sûre pour l'avancement musculaire (An exact and secure tendon tricking operation for advancing an ocular muscle) *(Journ. of the Americ. med. Association*, 7 janvier 1905).

3) **Claiborne** (J.-H.). — Des axes de l'astigmatisme (The axis of astigmatism) *(Journ. of the Americ. med. Association*, 4 février 1905).

4) **Burr** (C.-W.). — Myasthénie grave; autopsie (Case of Myasthenia gravis with autopsy) *(Journ. of nervous and mental Diseases*, mars 1905).

5) **Peck** (E.-S.). — Myopie forte; opération, bon résultat (A case of high myopia with successful operation) *(Post Graduate*, mars 1905).

6) **Black** (M.). — Relation de la courbure cornéenne et de la réfraction (Relation of corneal curvature to the refraction of the eye) *(Journ. of the Americ. med. Association*, 4 février 1905).

7) **Ohm.** — L'avancement dans le strabisme paralytique (Zur Vorlagerung bei paralytischem Schielen) *(Klin. Monatsbl. f. Augenhlk.*, Jahrg. XLIII, B. I, p 666. mai 1905).

8) **Menacho** (M.). — Diplographe indicateur (Diplografo indicador) *(Arch. de Oftalmologia hisp.-americ*, octobre 1905)

9) **Lohnstein** (Rudolf). — Procédé simple pour la détermination de la réfraction à l'image renversée (Eine einfache Vorrichtung zur Refractionsbestimmung im umgekehrten Bild) *(Zeitschrift f. Augenheilkde*, X, p. 1).

1) *Hubell* rapporte sous ce titre général quelques cas intéressants. Dans un cas on notait une paralysie du muscle droit supérieur et du muscle élévateur des paupières succédant à un traumatisme de l'angle supéro-interne de l'orbite par instrument piquant. La guérison survint graduellement et fut complète. Un autre cas de paralysie du troisième nerf crânien gauche était dû à une chute de bicyclette. La paralysie s'améliora et la vision redevint normale, mais la papille resta pâle. Un troisième malade, à la suite d'un coup sur l'œil présenta de la paralysie du droit externe de l'œil droit. La vision était très diminuée, mais le fond de l'œil et les réflexes pupillaires étaient normaux. Cet état persista quatre ans. Le cas suivant est à peu près semblable, il s'agissait d'une paralysie du droit externe à la suite d'un coup à la nuque. La guérison survint. Après une opération portant sur les fosses nasales, un malade présenta de la paralysie du droit externe. Ce malade guérit complètement. Hubell rapporte en détail un cas de cécité survenue après une section par coup de couteau du sourcil s'étendant jusqu'au rebord de l'orbite. Le fond d'œil était normal, mais la vision était nulle. Un autre malade présenta de la cécité dans un œil à la suite d'un coup sur le côté de la tête. Il se développa une atrophie complète du nerf optique. Un malade était porteur d'une plaie contuse au-dessus et au-dessous de l'œil, s'accompagnant de délire et d'épistaxis. Une atrophie du nerf optique survint. Le dernier cas rapporté par Hubell est celui d'un malade atteint de cécité brusque à la suite d'une plaie de la base de l'orbite à la partie interne et inférieure. Une plaie pénétrante de la paupière inférieure par fil de fer fut suivie de cécité immédiate. COBURN.

2) *Todd* a imaginé un instrument au moyen duquel on peut connaître le degré exact de plissement d'un muscle. Après avoir libéré le muscle, les branches de l'instrument sont placées l'une dessus, l'autre au-dessous du tendon; les branches sont croisées et alors en tournant une vis, elles se décroisent, entraînant le tendon et le repliant au degré voulu. Pendant que le muscle est ainsi maintenu, les sutures sont faites aisément. COBURN.

3) *Claiborne* croit que les axes de l'astigmatisme obéissent à certaines règles. Dans l'astigmatisme hyperopique l'axe varie de 45 à 135 degrés, et celui de l'astigmatisme myopique de 15 à 165. Il existe donc un arc neutre de 30 degrés entre les zones de l'astigmatisme myopique et hyperopique. Sur 176 cas d'astigmatisme observés, 80 seulement ont fait exception à cette règle. De ceux-là, 54 cas d'astigmatisme hyperopique présentaient l'axe à 180 degrés. On ne trouva que 21 cas d'astigmatisme myopique à 80 degrés. Quand l'astigmatisme existe dans les deux yeux, l'axe est incliné vers la ligne médiane de près de 30 degrés. COBURN.

4) Le cas de *Burr* est intéressant, car il s'ajoute à d'autres cas analogues déjà publiés dans lesquels il existe une altération du thymus et une infiltration lymphoïde des muscles. Au point de vue clinique, l'intérêt réside dans le cas rapporté dans les symptômes visuels présentés par le malade; ces symptômes étaient ceux que l'on considère comme caractéristiques de l'hystérie : rétrécissement des champs visuels, interversion partielle des champs colorés bleu et rouge, dyschromatopsie. Ces troubles de la vision n'avaient jamais été observés. A l'autopsie, les lésions trouvées consistaient en accumulations de cellules autour des vaisseaux et infiltration lymphoïde des muscles avec deux types de cellules. Le thymus pesait 1 gr. 30 et contenait un abcès. COBURN.

5) *Peck* pratiqua la discision des cristallins chez un homme âgé de trente-huit ans qui présentait une myopie de 18 dioptries sans modification du fond d'œil. Une cataracte se forma rapidement et fut extraite deux jours plus tard à l'aide d'une incision cornéenne. La guérison survint sans incident et la vision était de 20/30 sans verres correcteurs. COBURN.

6) *Black* donne le résultat de l'examen ophtalmométrique de 2092 yeux. Il a trouvé 1373 cas d'hypermétropie, 507 de myopie et 312 d'emmétropie. Le plus petit rayon de courbure était de 6 mm. 85 et le plus long de 8 mm. 75. COBURN.

7) L'absurdité de vouloir guérir le strabisme paralytique

par la ténotomie de l'antagonisme a été surtout démontrée par Landolt. Il est contraire à toute logique, pour guérir la paralysie d'un muscle, au lieu de s'attaquer à celui-ci et de renforcer son action, de faire encore une section de son antagoniste. Partant de ce principe, on a dans la clinique de Frœhlich traité par principe tous les cas de strabisme paralytique par l'avancement. Les résultats, comme *Ohm* le montre par des observations, sont tout à fait satisfaisants. Il n'est pas du tout nécessaire d'attendre plusieurs années pour faire l'avancement et on peut le pratiquer dans les premières semaines et délivrer le malade de sa pénible diplopie. La crainte que, à la suite d'une guérison spontanée de la paralysie, l'opération pourrait avoir pour suite une surcorrection n'est pas fondée, l'antagonisme qui fonctionne normalement sera toujours en état de surmonter l'augmentation de force du muscle avancé.

KRUKENBERG.

8) La figure du diplographe de *Menacho* dispense presque d'explication, on cherche la diplopie par élimination successive :



homonyme ou croisée, supérieure ou inférieure ou horizontale et on arrive en effaçant chaque fois par le retrait d'un bouton de l'appareil à n'avoir plus que l'indication d'un muscle, qui est le muscle paralysé. G. DUBREUIL.

9) Si l'on examine au moyen d'une lentille convexe l'image renversée du fond de l'œil, et si l'on déplace la lentille, nous voyons en même temps l'image du fond d'œil, par exemple de la papille, faire des mouvements analogues à ceux de la lentille. La vitesse et la direction de ce déplacement de l'image ophtalmoscopique dépendent de la réfraction de l'œil examiné. Si l'œil est emmétrope, les mouvements du fond de l'œil seront de direction et de vitesse égales à ceux que l'on fait faire à la lentille. S'il s'agit d'hypermétropie, la direction restera la même, mais la vitesse augmentera; par contre, si l'œil est myope, la vitesse diminuera, l'image pourra même ne plus se déplacer du tout, et dans les cas de forte myopie, elle prendra une direction contraire à celle du déplacement de la lentille. *Lohnstein* utilise ce phénomène pour déterminer la réfraction de l'œil. Pour être plus tôt à même de comparer le mode de déplacement du fond de l'œil, il relie par une tige métallique une lentille convexe avec un indice. L'indice se compose de deux fils s'entre-croisant à angle droit. Lentille et indice font des mouvements absolument égaux. Ce dernier s'adapte dans le foyer antérieur de la lentille, car c'est à cet endroit qu'est projetée l'image ophtalmoscopique de l'œil emmétrope. Pour mesurer la réfraction d'une manière exacte, on n'a qu'à faire suivre devant l'œil des verres jusqu'au moment où la direction et la vitesse du déplacement du fond de l'œil sont identiques à ceux du déplacement de la lentille.

L'astigmatisme se détermine en déplaçant la lentille dans deux méridiens. REDSLOB.

MALADIES DU GLOBE DE L'ŒIL
(BLESSURES, CORPS ÉTRANGERS, PARASITES)

1) **Hansell** (H.-F.). — Exophtalmie pulsatile, ligature successive des deux artères carotides primitives; mort (Pulsating exolphthalmos, successive ligation of both common carotid arteries; death) (*Journ. of the Americ. med. Association*, 18 février 1905).

2) **Posey** (W.-C.). — Exophtalmie intermittente (Intermittent Exophthalmus) *(Journ. of the Americ. med. Association*, 18 février 1905).

3) **Ballin** (M.). — Exophtalmie pulsatile, ligature de la carotide, guérison (Pulsating exophthalmos with successful ligation of the carotid) *(Detroit med. Journal*, avril 1905).

4) **Meyer**. — Enucléation de l'œil avec anesthésie locale combinée (Die Enucleatio bulbi in combinirter Localanæsthesie) *(Klin. Monasthl. f. Augenhlk.*, Iahrg. XLIII, B. I, p. 214, février 1905).

5) **Pfingst** (A.-O.). — Tumeurs malignes de l'œil (Malignant growths of the eye) *(Lancet Clinic*, 8 avril 1905).

6) **Dixon** (G.-S.). — Appareil accessoire pour déterminer la position des corps étrangers dans l'œil et dans l'orbite (Accessory apparatus for locating foreign bodies in the eye and orbit) *(Archives of Ophthalmology*, mai 1905).

7) **Von Michel**. — Sur une lésion familiale, unilatérale et congénitale de l'innervation du sympathique cervical (Ueber einseitige familiare u. angeborene Innervationsstörung des Halssympathicus) *(Zeitschrift für Augenheilkunde*, X, p. 181).

8) **Schœnherr**. — Sur les blessures de l'œil par éclats de fer (Ueber Eisensplitterverletzungen des Auges) *(Inaug. Diss.*, Kiel, 1904).

1) La malade de *Hansell* fut frappée à l'angle interne de l'œil et se plaignit le lendemain d'un bourdonnement intracrânien et d'une exophtalmie. Les mouvements du globe étaient limités et l'œil repoussé en bas et en dehors. Il y avait une vive douleur siégeant au niveau de l'orbite qui augmentait dans le décubitus dorsal. L'œil pouvait être repoussé dans l'orbite, mais aussitôt que la pression était suspendue, il proéminait à nouveau. On fit le diagnostic d'anévrisme artérioso-veineux du sinus caverneux et on pratiqua la ligature de la carotide primitive. Quand celle-ci fut liée, les artères de l'œil disparurent et devinrent invisibles. Les bruits et pulsations cessèrent et l'exophtalmie diminua. Un mois plus tard, les symptômes reparurent et des hémorragies rétiniennes furent notées. La carotide fut liée du côté opposé et les artères du fond d'œil disparurent. Deux jours après l'opération la malade présenta de l'assoupissement, des convulsions, de la paralysie d'un des côtés et mourut. L'autopsie ne put être faite. COBURN.

2) *Posey* vit un malade, un jeune homme de vingt et un ans, qui avait remarqué fortuitement une exophtalmie unilatérale. Si le malade se penchait en avant, ou retenait son souffle, ou comprimait la veine jugulaire, l'œil était en exophtalmie et la paupière tombait. Si l'on continuait l'expérience, les veines

de l'orbite s'engorgeaient, les paupières bleuissaient et le globe oculaire était prêt à s'échapper entre les paupières. Pendant l'exophtalmie, on remarquait un léger engorgement veineux du fond d'œil et la vision était réduite de 5/5 à 5/7 1/2. Quand le malade retenait son souffle, on ne percevait pas les battements du cœur pendant quinze secondes. il se remettait alors à battre avec rapidité (144), et revenait ensuite lentement à la normale. Le cou s'élargissait alors. Posey donne cette observation tout au long. Ses recherches lui ont fait trouver trente-neuf cas semblables déjà publiés. COBURN.

3) Le malalade de *Ballin* reçut un coup sur le côté de la tête, il survint de la rougeur, de l'enflure des paupières et un bourdonnement intra-crânien. L'exophtalmie pulsatile était fort désagréable et persistait. On sentait cette pulsation à la palpation du globe oculaire. La compression de la carotide arrêtait le bruit et diminuait l'exophtalmie. La carotide primitive fut liée et l'œdème et le bruit disparurent. COBURN.

4) D'après les observations de *Meyer*, la narcose pour l'énucléation n'est nécessaire que chez les enfants ou pour des yeux affectés de processus inflammatoires récents. Dans tous les autres cas, l'opération avec des anesthésiques locaux peut être faite presque sans douleur. Le procédé qui mérite d'être vulgarisé est le suivant :

Les ténotomies furent faites sous instillations d'une solution de cocaïne à 1 ou 2 pour 100 à laquelle on ajoute quelques gouttes d'adrénaline. Si l'on évite les tiraillements des insertions musculaires, ainsi que les compressions par les instruments, le globe se laisse facilement séparer de ses adhérences. Pour faire la section du nerf optique et des nerfs ciliaires, on fait une injection de une demi-seringue de la solution de Schleich, n° 2 (chlorhydrate de cocaïne 0,1, chlorhydrate de morphine, 0,025, chlorure de sodium, 0,2, eau distillée 100) dans la région du pôle postérieur de l'œil. L'exophtalmie produite facilite la section du nerf optique qu'on peut faire sans douleur après deux minutes. Meyer a trouvé ce procédé très pratique dans 100 énucléations environ.

KRUKENBERG.

5) *Pfingst* rapporte l'observation d'un sarcome épibulbaire survenu chez un homme de quatre-vingt-un ans. Le globe oculaire fut enlevé avec la tumeur. L'auteur rapporte aussi un cas de sarcome de l'œil au début et d'un autre ayant envahi l'œil tout entier; dans ces deux cas existaient des symptômes glaucomateux. Il donne une quatrième observation de tumeur: il s'agissait d'un leuco-sarcome de la choroïde avec perforation de la sclérotique, suivi de métastase et de mort. COBURN.

6) L'appareil de *Dixon* consiste en une petite boule métallique attachée par un mince fil de fer à la pièce frontale d'un miroir à laryngoscopie. On place le miroir sur la tête du malade de telle sorte que la boule métallique soit exactement en face du centre de la cornée et ordinairement à 4 millimètres en avant de celle-ci. COBURN.

7) Parmi les troubles familiaux d'innervation du sympathique cervical, on a noté dans la plupart des cas une hyperhidrose hémilatérale. Teuscher voyait dans ces symptômes un signe de dégénération. Oppenheim a rapporté l'observation d'un cas de paralysie familiale du sympathique cervical droit, où les fibres oculo-pupillaires étaient particulièrement atteintes. *V. Michel* a vu le premier une anomalie congénitale de ce genre. Il s'agissait d'un garçon de neuf ans, chez lequel on avait remarqué depuis sa naissance une largeur démesurée de la fente palpébrale de l'œil droit ; en outre cet œil montrait une légère protrusion; le côté droit de la face paraissait plus rouge et plus chaud que le côté gauche. Les releveurs de l'œil droit étaient en partie paralysés. La mère de l'enfant était excessivement nerveuse et se plaignait de troubles des vasomoteurs. E. RENSLOB.

MALADIES DES PAUPIÈRES, DE L'APPAREIL LACRYMAL ET DE L'ORBITE

1) **Bull** (C.-S.). — Traitement par les rayons X des cas inopérables d'affection maligne de l'orbite (Treatment of inoperable cases of malignant diseases of the orbit by the X rays) *(Med. Record*, 24 juin 1905).

2) **Ring** (G.-O.). — Sarcome orbitaire (Orbital sarcoma) *(New-York med. Journ.*, 10 juin 1905).

3. **Briganti** (P.). — Opération du trichiasis par transplantation et nouveaux instruments pour cette opération (Transplantation method for the treatment of trichiasis and new instruments for the operation) *(Archives of Ophthalmology*, mai 1905).

4) **Heilbronn**. — Sur l'opération de Krœnlein (Ueber die Krœnlein'sche Operation) *(Berliner Ophthalm. Gesellsch.*, 15 décembre 1904).

5) **Baas**. — Un cas de tumeurs symétriques des glandes lacrymales, des paupières et des glandes de la muqueuse buccale (Ein Fall von symmetrischen Geschwülsten der Traenendrüsen, der Lider. und Mund-Schleimhaut Drüsen) *(Zeitschrift für Augenheilkunde*, X, p. 184).

6) **Natanson** (Junior). — Contribution à la technique de l'opération du symblépharon total d'après May (Beitrag zur Technik der Operation bei Symblepharon totale nach May) *(Klin. Monasthl. f. Augenh.*, B. II, p. 116, juillet, août 1904).

7) **Werfheim**. — Casuistique des blessures du cerveau par corps étrangers à travers l'orbite (Zur Kasuistik der durch die Orbita erfolgten Fremdkörperverletzungen des Gehirns) *(Inaug. Diss.*, Giessen 1904).

8) **Ginestous**. — Ptosis congénital *(Soc. d'anat. et de phys. de Bordeaux*, 8 mai 1905).

9) **Langhorst**. — Casuistique des blessures des paupières (Zur Casuistik der Lidverletzungen) *(Inaug. Diss.*, Iena 1904).

1) *Bull* rapporte en détail 10 cas dans lesquels le traitement par les rayons X fut employé après l'excision au bistouri. Deux malades furent beaucoup améliorés sinon guéris, l'un était porteur d'un épithéliome et l'autre d'un carcinome. Les huit autres malades, chez lesquels aucun résultat ne fut noté, étaient atteints de sarcome. COBURN.

2) *Ring* rapporte un cas de sarcome orbitaire chez une fillette de six ans. A ce propos l'auteur conseille l'opération exploratrice pour déterminer la localisation et le caractère de la tumeur. Le traitement par les rayons X doit être employé tout au début. Les résultats de l'éviscération sont bons si le périoste et l'os ne sont pas intéressés. Des tumeurs encapsulées ne récidivent généralement pas. COBURN.

3) *Briganti* a imaginé deux pinces pour faciliter et abréger cette opération. Dans l'une les mors sont étroits et forment un angle avec la branche de manière que le bord de la paupière soit symétriquement maintenu pendant qu'on fait l'incision intermarginale. L'autre pince a un des mors étroit et suivant exactement la courbe de la paupière; c'est le long de ce mors que l'on fait l'incision cutanée pendant que l'autre mors large est appliqué à la surface conjonctivale, protège l'œil et

donne un support à la paupière pendant l'incision. La forme et l'adaptation des lambeaux ne diffèrent pas sensiblement des méthodes usuelles. COBURN.

4) *Helbronn* donne un aperçu sur les indications de l'opération de Kroenlein et sur les résultats des cas décrits. L'auteur observa personnellement 11 cas (1 dermoïde, 1 cavernome, 3 sarcomes, 5 tumeurs du nerf optique, 1 cas de tumeur, diagnostiquée à tort). O. SIMON.

5) Un vieillard de soixante-dix-sept ans, très cachectique, se présente à la consultation de *Baas*. Il avait les paupières des deux yeux fermées. De grosses tumeurs, ressemblant à première vue à d'énormes chalazions, occupaient les deux paupières supérieures, et remplissaient l'espace entre la paupière et le plafond de l'orbite. Leur surface était ronde et lisse, la consistance solide sans être dure, la pression indolore. Dans la muqueuse buccale se trouvaient également plusieurs de ces tumeurs de la grosseur d'un pois. Le malade avait la voix voilée, n'avalait qu'avec grande difficulté. Il se plaignait surtout de fortes démangeaisons de l'œil gauche et d'une salivation putride et abondante. Les tumeurs furent excisées : l'état s'améliora sensiblement après une cure d'arsenic.

E. REDSLOB.

6) *Natanson* rapporte d'après des observations détaillées les résultats qu'Axenfeld a obtenus à la clinique de Fribourg dans le symblépharon total avec le procédé opératoire de May. L'originalité de cette méthode consiste, on le sait, après avoir détaché toutes les adhérences, à faire un cul-de sac conjonctival en appliquant le côté épidermique du lambeau de Thiersch sur un appareil prothétique bien adapté, et que l'on introduit dans le sac conjonctival, de telle sorte que la surface cruentée s'applique sur la face également cruentée des paupières. La prothèse doit servir à maintenir en place les lambeaux qui, sans cela, se déplaceraient facilement et leur adaptation est encore favorisée par une suture des paupières.

Axenfeld a employé cette méthode d'abord chez un garçon

de trois ans avec symblépharon des deux paupières. Bien que l'opération ait été faite d'après les indications de May et qu'un revêtement de la plaie avec l'épiderme ait été au commencement parfait, il y eut dans la suite tellement de complications que le résultat final fut un échec complet. Axenfeld croit que le mauvais résultat est dû au fait que les lambeaux transplantés n'étaient pas suffisamment fixés; ensuite à cause du jeune âge du malade qui obligea de changer souvent l'appareil pendant quelques jours après l'opération et opposa ainsi un obstacle presque insurmontable au traitement régulier. Peu satisfait de ce premier résultat, Axenfeld procéda un peu différemment dans ses autres essais. Il appliqua les lambeaux directement sur la poche conjonctivale nouvellement formée, les fixa par quelques points de fines sutures et employa ensuite la prothèse pour obtenir une meilleure fixation. Le résultat définitif avec ces modifications, malgré quelques difficultés, fut très bon chez les adultes (Natanson ne croit pas la méthode applicable chez les enfants), de telle sorte que plus tard les malades purent porter un œil de verre suffisamment gros.

KRUKENBERG.

RAPPORTS DE L'OPHTALMOLOGIE AVEC LA PATHOLOGIE GÉNÉRALE

1) **Koster** (Gzn. W.). — Les affections oculaires dans la fièvre des foins (Die Erkrankungen des Auges beim sogen. Heufieber) *(Zeitsch. für Augenheilkunde*, avril 1903).

2) **Ullmann.** — Le clignement vibratoire des paupières et les affections rénales *(Ac. des sciences*, 11 septembre 1905).

3) **Worms** (G.). — Du tétanos céphalique avec ophtalmoplégie *(Thèse de Lyon*, novembre 1905).

4) **Fish.** — Rapport entre les maladies des sinus du nez et les maladies internes de l'œil (Zur Kenntniss des Zusammenhanges zwischen Erkrankungen der Nasennebenhöhlen und inneren Augenerkrankungen) *(Arch. f. Aughlkde*, t. LII, p. 275, 1905).

5) **Antonelli.** — Manifestations oculaires du rhumatisme *(Congr. de méd. de Liège*, septembre 1905).

6) **Elliott** (A.-B.). — Goitre exophtalmique (Case of exophtalmic goitre) *(Journ. of the Americ. med. Association*, 17 juin 1905).

7) **Goldzieher.** — Un cas de maladie congénitale du cœur et d'hyperglobulie accompagnée d'iridocyclite hémorragique (Ein Fall von angeborenem Herzfehler und Hyperglobulie in Verbindung mit Iridocyclitis haemorrhagica) *(Centralblatt für Augenheilkunde*, septembre 1904).

8) **Tweedy** (John). — Rapports de l'ophtalmologie avec la pathologie générale, la chirurgie et l'hygiène (The Relations of Ophthalmology to general

medecine, surgery and public health) (*Trans. ophth. Society*, vol. XXIV, 1904).

9) **Höring**. — Sur les rapports entre les maladies internes et les maladies oculaires (Ueber den Zusammenhang zwischen inneren Krankheiten und Augenkrankheiten) (*Inaug. Diss.*, Berlin, 1905).

10) **Ebeling**. — Contribution à l'étude des affections du nerf optique accompagnées de scléroses multiples (Beitrag zur Kenntniss der auf multiple Sklerose verdächtigen Sehnervenerkrankung) (*Inaug. Diss.*, Rostock, 1905).

11) **Gutkin**. — Le cholestéatome méningé (Das meningeale Cholesteatom) (*Inaug. Diss.*, Freiburg, 1905).

12) **Babinski**. — De l'influence de l'obscuration sur le réflexe à la lumière des pupilles et sur la pseudo-abolition de ce réflexe (*Société de neurologie de Paris*, 7 décembre 1905).

13) **Marandon de Montyel**. — L'accommodateur dans la paralysie générale (*Journal de neurologie de Bruxelles*, 5 février 1906).

14) **Laignel-Lavastine** et **Halbron**. — Hémorragie cérébelleuse avec déviation conjuguée de la tête et des yeux. (*Soc. de biologie*, 10 février 1906).

1) *Koster*, qui souffre lui-même de la fièvre des foins, nous démontre comme quoi la plus grande partie des humeurs nasales sécrétées dans cette affection se composent de liquide lacrymal mêlé à un exsudat conjonctival légèrement visqueux. L'hypersécrétion est provoquée par une irritation réflexe partant de la muqueuse nasale. Le mal consiste, en somme, en une inflammation des muqueuses de l'œil et des voies respiratoires. Il se produit une sorte de sécrétion séreuse qui s'ajoute à celle de la glande lacrymale. Comme traitement, l'auteur recommande le badigeonnage des muqueuses nasales avec une solution de nitrate d'argent à 1 pour 100, l'instillation d'une solution à 0,2 pour 100 dans le sac conjonctival et des inhalations de menthol. Il décrit un appareil inhalateur portatif de son invention. E. REDSLOB.

2) Le clignement vibratoire des paupières est, à ce que *Ullmann* a eu l'occasion de constater à maintes reprises, l'indice d'une affection des reins, n'importe quelle en soit la cause. Ce signe pathognomique se manifeste surtout lorsque l'affection est à son début, c'est-à-dire lorsqu'elle est encore bénigne, même lorsqu'elle n'est qu'une simple irritation. Le clignement vibratoire se manifeste de préférence aux paupières supérieures, la plupart du temps à une seule paupière, rarement aux paupières inférieures ainsi qu'à la commissure externe. Lorsque cette dernière est le siège du clignement,

elle entraîne tout l'œil dans son mouvement vibratoire. La durée des accès de clignement est de quelques minutes à trente minutes et quelquefois davantage. L'accès se répète souvent pendant plusieurs jours et puis cesse. La manière de procéder n'est pas la même chez tous les individus. Chez certains, les accès de clignement se répètent souvent avec plus ou moins d'insistance et de persistance, tandis que chez d'autres c'est le contraire qui a lieu. Le signe de clignement ne se montre pas infailliblement chez tous ceux atteints ou menacés d'une affection rénale. Il y a en cela, comme en toute chose, exception à la règle ; mais là où ce signe se montre, il est l'indice d'une affection rénale déjà développée ou prête à se développer.

L'analyse des urines aidera beaucoup à vérifier le diagnostic et à prescrire la médication appropriée qui, bientôt, fera disparaître ce clignement ennuyeux. R.

3) Le tétanos céphalique, dit *Worms*, particulièrement lorsqu'il est consécutif aux traumatismes de l'œil et de ses annexes, peut s'accompagner de paralysies oculaires et mériter alors le nom « tétanos bulboparalytique ». Ces paralysies oculaires sont parfois la première manifestation du tétanos, et la seule pendant plusieurs jours, ce qui en rend le diagnostic très difficile. Leur nature tétanique est suffisamment démontrée, mais leur pathogénie est quelque peu obscure; l'anatomie pathologique ne fournit à ce sujet aucun argument décisif. Leurs allures sont celles des ophtalmoplégies nucléaires ; le plus souvent, elles se traduisent par : 1° du ptosis ; 2° des paralysies plus ou moins complètes de la musculature externe de l'œil ; le sphincter de l'iris est toujours contracté.

Leur étude prouve que la clinique permet d'établir l'action directe de la toxine tétanique sur les centres nerveux, ce que faisaient prévoir de récents faits d'expérimentation. Lorsque le tétanos guérit, l'ophtalmoplégie disparaît plus ou moins rapidement. La persistance n'est notée qu'une seule fois.

E. R.

4) *Fish* a observé sept cas d'uvéite unilatérale aiguë chez des malades atteints de sinusite frontale ; il est persuadé que

l'affection oculaire est provoquée par la sinusite et la considère comme le résultat d'une stase veineuse et non comme purement infectieuse. G. WEILL.

5) *Antonelli* étudie les complications oculaires que l'on peut rencontrer dans les diverses formes cliniques du rhumatisme chronique : 1° l'appareil oculaire est rarement compromis dans les formes de rhumatisme chronique déformant proprement dit, car ce dernier est surtout une affection tropho-névrotique des articulations, et en tous cas les poisons bactériens qui le provoquent semblent être des toxines vieillies, des infections à action très lente, sans prédilection marquée pour les organes oculaires ;

2° Les pseudo-rhumatismes infectieux, par contre, produits d'infections actives et évoluant de préférence sur des jeunes sujets sont fréquemment compliqués de manifestations oculaires dont le tractus uvéal (iritis, irido-choroïdites) et le nerf optique (névrites optiques, papillites et neuro-rétinites) représentent les endroits d'élection ;

3° Enfin l'arthritisme pur et simple et le rhumatisme goutteux (uricémie à ses différents degrés et formes) fournissent un contingent copieux de manifestations oculaires, soit en ce qui concerne les organes superficiels et annexes de l'œil (blépharites, conjonctivites chroniques, etc.), soit en ce qui concerne le système vasculaire et les membranes profondes du globe oculaire (rétinites et hémorragies rétiniennes dans la goutte, la phosphaturie et l'oxalurie, troubles glaucomateux, etc.). R.

6) *Elliott* rapporte en détail l'histoire d'un malade atteint de goitre exophtalmique avec diabète, mal de Bright, affection mitrale et rétinite. Il essaye de déterminer les rapports qui peuvent exister entre ces différents états morbides.

COBURN.

12) *Babinski*. Quand on bande l'un des deux yeux à un homme normal, et quand on l'a laissé pendant vingt minutes à la lumière du jour, on constate ensuite dans la chambre obscure que la pupille du côté bandé est plus petite et réagit

plus vivement à la lumière. Ces recherches ont été suggérées à l'auteur par certains malades qui, examinés aussitôt après avoir été introduits dans la chambre noire, ne présentent pas de réflexe à la lumière, alors qu'ils n'ont aucun autre signe d'une infection méningée syphilitique. Au bout de quelques minutes de séjour dans l'obscurité le réflexe revient. L'auteur croit que de cette façon s'expliquent les variations que d'autres ont dit avoir observées dans le signe d'Argyll Robertson.

Joffroy a observé des oscillations très grandes du signe d'Argyll Robertson dans la paralysie générale, toutes précautions ayant été prises. Ce signe peut subir des fluctuations tout comme la maladie elle-même. R

13) *Marandon de Montyel* arrive aux conclusions suivantes : Dans aucun cas de paralysie générale à évolution complète, l'accommodateur n'est toujours ni normal ni anormal ; dans tous, sans exception, il passe par au moins une alternative de normalité et d'anormalité ; il est donc toujours altéré à un moment ou à un autre de la maladie quand elle suit tout son cours. Dans la presque totalité des cas, les accommodateurs des deux yeux sont simultanément atteints et atteints d'un trouble identique qui est une altération en moins, affaiblissement ou abolition, car s'il y a altération en plus, l'exagération est possible, elle est tout à fait exceptionnelle. Exceptionnels aussi aux seules périodes initiales, jamais à l'ultime, les deux yeux atteints de troubles différents ou un seul œil altéré.

La tendance de l'accommodateur aux deux premières périodes est plus à l'affaiblissement qu'à l'abolition ; la fréquence de celui-là est, en effet, la plus grande du double ; toutefois l'inertie totale est plus persistante que la simple parésie. A la phase ultime, c'est au contraire la tendance à l'abolition qui domine. Le fait de beaucoup le plus fréquent est la succession chez le même paralytique des deux altérations en moins. Il est plus rare que le réflexe conserve le même trouble qui est alors plus de deux fois plus souvent l'affaiblissement que l'abolition. Il est possible par exception de constater la succession des trois altérations. A la première période, l'accommodateur est déjà altéré dans la moitié des cas, à la seconde dans les deux tiers, et il est exceptionnel

qu'il soit normal à la troisième ; mais il peut l'être par exception, contrairement à une opinion très répandue. L'exagération de l'accommodateur ne se produit qu'à la première période, et les états différents à un œil et à l'autre, qu'aux phases initiale et intermédiaire, de telle sorte qu'à l'ultime, seules les deux altérations en moins identiques aux deux yeux se montrent.

L'abolition de l'accommodateur, selon toutes probabilités, ne se produit jamais d'emblée ; elle est précédée d'un affaiblissement dont la durée est d'autant plus courte que la paralysie générale est à une période plus avancée. Les deux altérations en moins sont en raison directe des progrès de la paralysie générale, mais, aux périodes initiales, la constatation de l'affaiblissement est la plus fréquente et, aux terminales, celle de l'abolition. R.

14) *Laignel-Lavastine* et *P. Halbron* présentent le cervelet d'un homme atteint d'ictus avec déviation conjuguée de la tête et des yeux à gauche sans asymétrie faciale, avec prédominance de paralysie des membres gauches, abolition des réflexes tendineux gauches et diminution des droits, sans phénomènes de Babinski. Il existe dans l'hémisphère cérébelleux droit une hémorragie centrale par rupture de l'artère du *nucleus dentatus* droit, ayant détruit le noyau dentelé et les deux tiers postéro-internes de la substance blanche jusqu'à la partie profonde des lobes semi-lunaires. Le sang a en dedans atteint le vermis et en avant fusé dans le quatrième ventricule dont un caillot effleure la moitié droite du plancher protubérantiel.

Ainsi la déviation conjuguée de la tête et des yeux à gauche coïncidait avec une lésion destructive de l'hémisphère cérébelleux droit et intégrité des voies optiques; le phénomène de Babinski manquait et le système pyramidal était intact ; enfin le réflexe contra-latéral des adducteurs de Pierre Marie existait du côté lésé avec diminution considérable de la réflectivité rotulienne. C'est la deuxième fois que l'un des auteurs observe ce réflexe dans des conditions analogues. R.

VARIA

1) **Grube**. — Quelques recherches sur l'action de l'atropine, de l'homatropine et de l'eumydrine sur l'œil (Vergleichende Untersuchungen über die Wirkung des Atropin, Homatropin, und Eumydrin auf das Auge) *(Inaug. Diss.*, Göttingen, 1905).

2) **Gifford** (H.). — Effets inattendus produits par l'iodure de potassium (Unusual effects of iodide of potassium) *(Annals of Ophthalmology*, avril 1905).

3 **Sulzer**. — Les origines du préjugé contre les lunettes *(Annales d'oculistique*, p. 32-39, juillet 1905).

4) **Brückner**. — Observations cliniques. (Klinische Beobachtungen.) *(Arch. f. Aughlkde*, t. LII, p. 424, 1905).

2) *Gifford* rapporte quelques cas d'effets curieux, provoqués par l'iodure de potassium. Deux malades présentaient une éruption phlycténulaire, et un autre une éruption pustuleuse au limbe cornéen. Les pustules étaient confluentes par place et contenaient véritablement du pus. Un quatrième malade fut atteint d'un abcès à la cornée au niveau d'une cicatrice cornéenne. Tous ces malades ne se guérirent qu'en cessant l'emploi de l'iodure de potassium. COBURN.

3) D'après *Sulzer*, le préjugé contre les lunettes si répandu dans le grand public tire son origine de l'ancienne rivalité qui existait autrefois entre le corps des médecins et celui des lunettiers, comme elle existait entre le corps des médecins et celui des chirurgiens. De plus, il s'explique par les idées de Sichel qui se déclarait ennemi des verres concaves et ne permettait qu'un emploi timoré des verres convexes. Il fallut arriver à Stellwag de Carion pour reconnaître que les verres correcteurs appropriés avaient du bon. P. G.

4) La première observation de *Brückner* a trait à un cas de dégénérescence fibreuse du faisceau papillo-maculaire dont l'étiologie est du reste inconnue. La deuxième se rapporte à un cas d'ophtalmie sympathique qui s'était déclarée dix ans après un traumatisme et qui guérit avec rétablissement presque complet de la vue. Enfin, la troisième observation consiste en un cas de névrite optique unilatérale à la suite de rhumatisme articulaire. G. WEILL.

Le Gérant : P. MASSON.

Lyon. — Imp. A. REY et Cie, 4, rue Gentil. — 41771

MÉMOIRES ORIGINAUX

Deux cas de sarcomes choroïdiens chez l'adulte

Par les Professeurs H. TRUC et VIALLETON
(de Montpellier)

Nous venons d'observer deux cas de sarcomes choroïdiens dans des conditions analogues; et, dans ces deux cas, le diagnostic a pu être, contre toute apparence, discuté, hésitant. Il y aura donc quelque utilité clinique à les publier. Des préparations et des dessins soignés leur donneront peut-être un certain intérêt histologique. Nous nous contenterons, d'ailleurs, de rapporter les observations avec les examens microscopiques correspondants sans entrer dans des considérations superflues.

I. Leuco-sarcome choroïdien gauche. Énucléation.

M. X..., négociant, Avignon, se présente à la consultation sur la fin de septembre 1904, pour diminution considérable de la vision de l'œil gauche remontant à trois mois.

C'est un homme de quarante-huit ans, blond, vigoureux, de bonne santé générale habituelle. Pas d'antécédents familiaux ou personnels appréciables.

Vision antérieure normale aux deux yeux de loin et de près. Il y a trois mois environ, il constate que son œil gauche était gêné, un peu trouble. L'œil droit restait intact. La gêne et le trouble gauche augmentant rapidement, le patient se fit examiner par son oculiste qui constata un décollement de la rétine en bas et en dehors. Un traitement *ad hoc* fut institué et une ponction éventuellement proposée. Malgré tout, la situation oculaire empira et conduisit le patient vers divers confrères.

L'aspect oculaire est normal ; peut-être y a-t-il quelque tendance à la divergence, à gauche :

Œil droit. Normal, emmétrope. Vision normale.

Œil gauche. Conjonctive non vascularisée. Cornée et chambre antérieure normales, iris en place sans altération, pupille un peu dilatée, mais nettement contractile. Vision permettant seulement de compter les doigts. Champ visuel très rétréci en haut et en dedans. Tension normale.

A l'éclairage oblique, on constate, en bas et en dehors, en arrière de l'iris, une masse à bordure convexe, nette, analogue à celle d'un cristallin luxé, sauf que le cristallin se trouve exactement à sa place ordinaire, ce que démontrent la réfraction et les images de Purkinje.

A l'éclairage ophtalmoscopique, cette masse est gris clair, sillonnée de vaisseaux anastomosés et soulève la rétine dont on perçoit les plis et les vaisseaux coudés. Pas d'autres lésions appréciables.

En présence de l'amblyopie progressive de l'œil gauche, du décollement rétinien et d'une masse sous-jacente arrondie avec vaisseaux anastomosés nous diagnostiquons une tumeur avec décollement consécutif et probablement, à cause de l'âge du patient, de la marche et de la forme de la néoplasie, un sarcome. La lésion étant peu colorée et le sujet blond, nous supposons même un leuco-sarcome. Nous crûmes devoir, séance tenante, avec tous les ménagements possibles, informer l'intéressé de sa situation oculaire et des prochaines nécessités chirurgicales. Et c'est alors que lui-même, d'un petit air malicieux et entendu, nous informa de son odyssée et nous opposa les diagnostics posés de simple décollement rétinien, de luxation du cristallin, etc. Le cristallin étant en place, il n'y avait qu'une apparence de luxation. Le décollement rétinien était évident, mais consécutif à la néoplasie sous-jacente. Celle ci, enfin, n'étant ni kystique, semblait-il, ni tuberculeuse, ni syphilitique, devait être probablement sarcomateuse. Le développement de la tumeur, ses complications glaucomateuses ou hémorragiques, le démontrèrent bientôt. C'était à surveiller de très près et une énucléation prochaine me paraissait s'imposer. Nous priâmes le malade de retourner chez les médecins qu'il avait déjà consultés, d'en voir d'autres au besoin et de

ne pas perdre un temps précieux s'il voulait éviter une généralisation funeste.

Il vint se faire réexaminer deux fois à quinze jours d'intervalle et chaque fois la situation s'aggravait : tumeur plus volumineuse, néo-vaisseaux plus abondants, décollement plus étendu ; mais pas de douleurs, de troubles..., ni d'hypertonie. Il revint, enfin, en novembre, à 8 heures du soir, pour se faire énucléer. Depuis deux jours, tout à coup, il avait ressenti dans l'œil, d'ailleurs aveugle, une forte douleur et celle-ci était devenue extrêmement violente. Le globe était rouge, tendu, avec tendance à l'exorbitisme. Il s'était produit une hémorragie intraoculaire avec glaucome secondaire. Après de vagues remèdes externes et internes, le patient avait compris que les complications prévues étaient survenues, il avait craint la généralisation indiquée et il venait se faire opérer. L'énucléation fut faite sans incident. Le globe ne présentait aucune perforation, le nerf optique paraissait normal. La guérison eut lieu en quelques jours.

Revu il y a un mois, le patient ne présentait aucun trouble appréciable ni à droite, ni du côté du moignon, ni au point de vue général.

Examen histologique. — L'œil a été apporté au laboratoire d'histologie à peu près un quart d'heure après son ablation. Il avait été ouvert suivant un méridien opposé à l'insertion de la tumeur; le cristallin et le corps vitré manquaient. L'œil avait bien conservé sa forme et il fut mis en entier, un quart d'heure après l'opération, dans le liquide de Flemming qui, grâce à l'ouverture préalablement faite, pouvait le baigner aisément de toutes parts.

La fixation achevée, on découpa dans l'œil un fuseau comprenant à la fois le nerf optique, la tumeur et la cornée, et on pratiqua dans ce fuseau des coupes parallèles à son méridien. Ces coupes furent colorées de diverses manières (coloration de Flemming, safranine et picro-indigo-carmin, bleu polychrome) et montées au baume.

L'une d'entre elles est représentée figure 1. On y voit le nerf optique coupé obliquement, la sclérotique, la cornée, la choroïde et la tumeur. Un petit paquet de nerfs ciliaires existe entre le nerf optique et la sclérotique.

La tumeur, située près du pôle postérieur de l'œil, est largement adhérente à la sclérotique ; puis, au-dessus de cette base élargie,

elle se rétrécit et présente un pédicule étroit par lequel sa masse principale, saillante dans le globe de l'œil, se rattache à son insertion scléroticale. La partie saillante de la tumeur a la forme d'un chapeau de champignon ; elle était bien plus volumineuse au moment de l'ouverture de l'œil, nous a dit l'assistant qui nous l'a remise, mais elle s'est beaucoup affaissée. Cette diminution de volume s'explique par ce fait que, comme nous le verrons plus tard, la tumeur renfermait une grande quantité de sang qui s'est écoulé au dehors après l'opération.

Examiné à un fort grossissement, le nerf optique s'est montré sain et indemne de toute propagation néoplasique. La sclérotique est aussi intacte, sauf au point correspondant à l'insertion de la tumeur, au niveau duquel celle-ci, étroitement adhérente au tissu sclérotical, a dissocié les lames les plus internes de ce dernier et s'est infiltrée entre elles. Cette infiltration est surtout marquée à la partie antérieure, au niveau des points noirs placés dans la figure 1, au-dessous du bord antérieur du pédicule de la tumeur.

La cornée est saine. Cependant son épithélium antérieur est

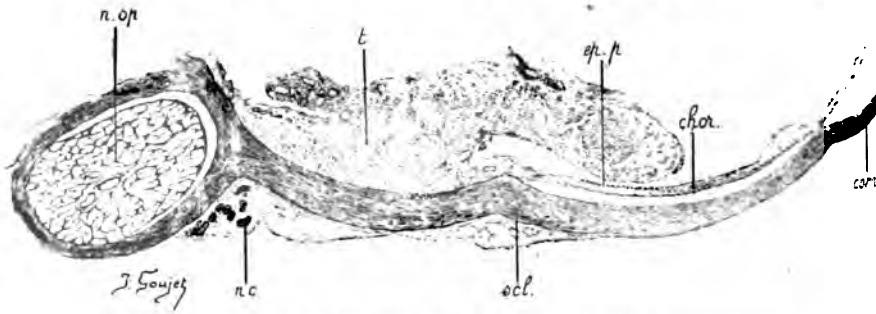

Fig. 1. — Coupe de l'œil passant par la tumeur; faible grossissement (environ 4 fois).

tombé par places et ne subsiste qu'en peu d'endroits. Un examen attentif montre que cette chute de l'épithélium cornéen ne peut être attribuée aux manœuvres opératoires ou post-opératoires, mais qu'elle doit être le résultat d'une inflammation aiguë qui a amené une fonte des éléments cellulaires, comme nous le verrons pour d'autres parties de l'œil.

La choroïde est partout visible, ainsi que le stroma conjonctif de l'iris. La choroïde est épaisse en arrière, au niveau de l'attache de la tumeur, ou plus exactement elle est entièrement remplacée en ce point par le tissu néoplasique. Au delà de la tumeur elle se poursuit régulièrement. Elle est partout le siège d'hémorrhagies

abondantes. Sur certains points on trouve à sa face interne une rangée de grosses cellules rondes chargées de pigments ; *ep. p.*, figures 1 et 2. Ces cellules représentent certainement l'épithélium pigmentaire de la rétine devenu globuleux, comme on peut s'en

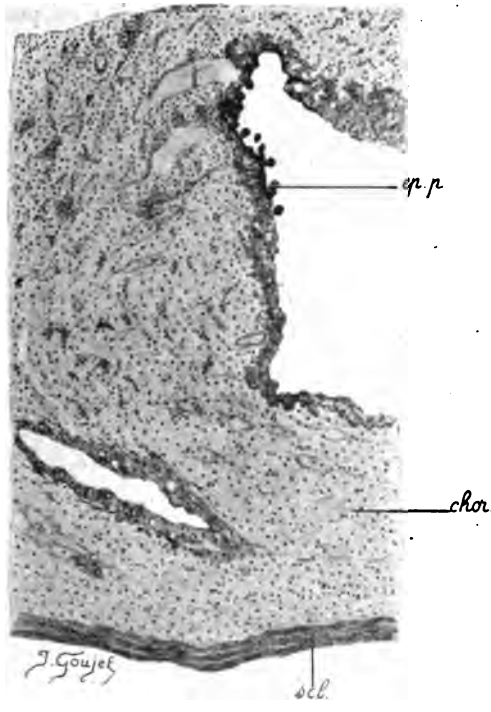

Fig. 2. — Coupe de la partie antérieure du pédicule de la tumeur pour montrer les cellules pigmentées placées contre ce pédicule; fort grossissement. (Oc. 2, obj. 4 Stiassnie.)

rendre compte par l'examen de formes transitionnelles. Mais elles n'existent que par places et manquent dans la majeure partie de l'œil.

La rétine avec sa partie ciliaire et l'épithélium postérieur de l'iris ont disparu. Toutes ces parties ont dû tomber, lorsque l'œil fut ouvert, en même temps que le cristallin, qui s'est échappé à ce moment, m'a-t-on dit. Cette chute du cristallin s'explique par la fonte qu'avait subie l'épithélium ciliaire, source des fibres de la zonule qui, n'étant plus rattachées à la paroi de l'œil par cet épithélium, ne pouvaient plus maintenir le cristallin en place.

La tumeur est très riche en vaisseaux sanguins larges et gorgés

de sang, accompagnés de fibres connectives très rares et grêles. Elle est formée de cellules rondes ou ovales, le plus souvent disséminées et écartées les unes des autres par des globules rouges extravasés, parfois groupés en files continues ou en cordons offrant un peu l'aspect des ilôts de cellules des alvéoles dans le cancer. Malgré cette disposition, du reste peu fréquente, il n'est pas douteux que

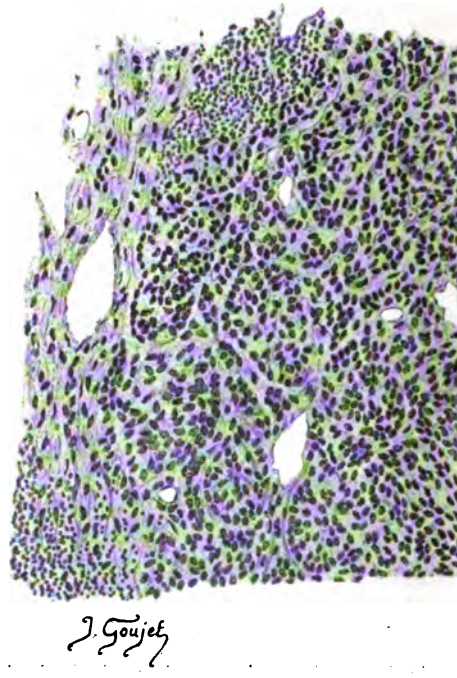

Fig. 3. — Coupe passant par le centre de la tumeur pour montrer sa constitution histologique; plus fort grossissement. (Oc. 2, obj. 6 Stiassnie.)

Lettres communes aux trois figures.

chor. choroïde; — *corn*, cornée; — *ep. p.* épithélium pigmenté de la rétine; — *n. c.*, nerfs ciliaires; — *n. op*, nerf optique; — *scl*, sclérotique; — *t*, tumeur.

l'on n'a pas à faire à du cancer. C'est un sarcome développé dans la choroïde, comme le montrent ses connexions si étendues avec cette membrane, sa richesse en vaisseaux sanguins, et les rapports intimes de ces derniers avec les cellules néoplasiques.

Cette tumeur a certainement pris naissance dans la choroïde, qu'elle a ensuite traversée pour s'étendre dans le globe de l'œil en repoussant au-devant d'elle l'épithélium pigmentaire de la rétine.

En effet on retrouve des traces de cet épithélium sur tout le pourtour du pédicule qui rattache la partie saillante de la tumeur à sa partie adhérente. Ces traces sont bien visibles dans la figure 2, *ep. p.*, elles étaient encore plus marquées en d'autres points.

II. Mélano-sarcome choroidien de l'œil gauche, énucléation.

Le docteur X... vient consulter en septembre dernier pour diminution visuelle progressive de son œil gauche remontant à deux mois. Ce confrère est myope depuis son enfance et porte constamment des lunettes correctives. Bonne santé habituelle. Jamais d'ophtalmie. Pas d'hérédité connue. Chute de voiture il y a un mois.

Il est âgé de 50 ans environ, robuste, très brun, nerveux, adonné aux sciences naturelles en même temps qu'à la clientèle et mène une existence très active. Il se plaint seulement d'une notable asthénopie avec gêne douloureuse gauche et diminution progressive de la vision correspondante. Plusieurs médecins très distingués, les Drs Cassin et Pansier, avaient déjà été consultés. L'aspect oculaire est normal, des deux côtés : ni déviation, ni rougeur, ni trouble manifeste. L'œil droit présente une myopie de huit dioptries, avec légère staphylome et vision subnormale après correction totale. T : O. L'œil gauche compte à peine les doigts avec un champ visuel très retiré en bas et en dehors. Aucune gêne. T : O.

A l'examen direct, rien de défectueux ; à l'éclairage oblique, derrière la pupille, d'ailleurs dilatée, régulière et mobile, on constate en haut, vers la zone rétrociliaire, une masse brune, arrondie, noirâtre ; en arrière, il paraît exister un décollement de la rétine.

A l'éclairage ophtalmoscopique, même aspect local, sans qu'on puisse distinguer aucun vaisseau correspondant. Il paraissait y avoir un décollement rétinien et une tumeur choroïdienne antérieure. Le décollement pouvait être myopique, mais aussi, vu son siège et ses rapports avec la tumeur, être consécutif.

Nous diagnostiquâmes donc une tumeur probablement sar-

comateuse avec décollement secondaire et engageâmes le patient à une étroite surveillance; mais, en raison de sa situation professionnelle et morale, nous fîmes quelques réserves d'observation et de thérapeutique. Nous nous proposions d'ailleurs de dilater la pupille avec de la cocaïne, de l'homatropine ou de l'euphtalmine pour examen complémentaire.

Huit jours après, même état avec développement manifeste de la tumeur, extension du développement et vision presque nulle. En outre, légère hypertonie qui me fit différer toute instillation susceptible de provoquer une poussée de glaucome. Le malade ayant des relations avec plusieurs oculistes, nous lui donnons pour lui et pour eux une consultation écrite avec le diagnostic de sarcome choroïdien, décollement rétinien consécutif et nécessité prochaine d'énucléation. Dans les diverses consultations, il fut question de kyste, de ponction sclérale; puis des menaces glaucomateuses s'étant produites, la vision étant définitivement perdue, la probabilité d'un néoplasme grave s'affirmait par la marche même de la maladie, l'énucléation fut décidée et pratiquée d'accord avec mes amis, les Drs Cassin et Pansier.

L'opération eut lieu sans incident et la guérison fut complète en quelques jours. Le patient a repris ses occupations professionnelles et se trouve dans le meilleur état, sans aucune trace de récidive.

Examen histologique. — L'œil a d'abord été recueilli dans le liquide de Müller. Il a été ensuite et peu après plongé dans la liqueur de Flemming afin d'avoir une fixation plus complète. Après lavage à l'eau, la moitié du globe contenant la tumeur a été deshydratée et incluse dans la paraffine, puis on a fait des coupes passant par le nerf optique, la tumeur et la cornée.

Les pièces vues à un faible grossissement (fig. 1) laissent reconnaître aisément les diverses parties du globe. Le néoplasme est implanté par une large base sur la sclérotique, qu'il a légèrement envahie et qui est amincie à ce niveau. La rétine, décollée, forme une sorte de manchon plissé autour de l'axe de l'œil. Du côté de la tumeur, elle adhère au sommet de celle-ci, avec laquelle elle se confond entièrement; elle est tendue entre la tumeur et le nerf optique.

La cornée, l'iris et le corps ciliaire sont normaux, la sclérotique aussi ; cependant, elle est un peu amincie au niveau de la tumeur, qui infiltre légèrement ses couches profondes, dont elle dissocie partiellement les lames.

La choroïde est normale en arrière de la tumeur. Au niveau de

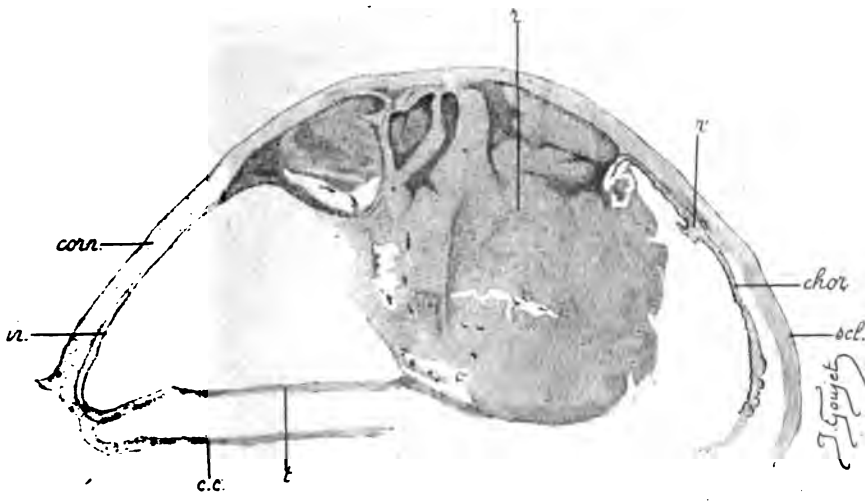

Fig. 1. — Coupe méridienne de l'œil, faible grossissement (environ 4 fois) *c. c.* corps ciliaire ; — *chor.* choroïde ; — *corn.* cornée ; — *ir.* iris — *r.* rétine accolée à la tumeur ; — *r'* rétine libre ; — *scl.* sclérotique ; — *t.* tumeur.

cette dernière, elle a entièrement disparu devant le néoplasme, qui s'est substitué à elle dans toute son épaisseur.

L'épithélium pigmenté de la rétine est resté en place, appliqué contre la choroïde dans tout le segment postérieur de l'œil. Ses cellules sont hautes, saillantes du côté interne vers lequel elles se terminent par une extrémité libre arrondie. Il n'y a pas trace de franges pigmentaires, le décollement rétinien a dû se faire pendant la vie et les franges se sont rétractées à l'intérieur des cellules. L'épithélium pigmenté se poursuit jusqu'à une certaine distance sur la tumeur, mais à ce niveau les cellules deviennent très plates et très minces, comme si elles avaient été étirées par le développement du néoplasme situé en dessous d'elles. La rétine, décollée par la tumeur, est à peu près normale ; on retrouve encore les cônes et les bâtonnets, mal conservés, il est vrai, mais cela peut tenir à la fixation. Les vaisseaux de la rétine sont gorgés de sang et paraissent plus développés qu'à l'état normal. Il y en a, en outre,

par places, le long de la rétine, des plaques d'un exsudat coagulé par les réactifs et renfermant de nombreux leucocytes polynucléaires. Ce sont les restes d'un exsudat analogue qui devait remplir plus ou moins complètement l'espace compris entre la rétine décollée et l'épithélium pigmenté. Ils sont particulièrement abon

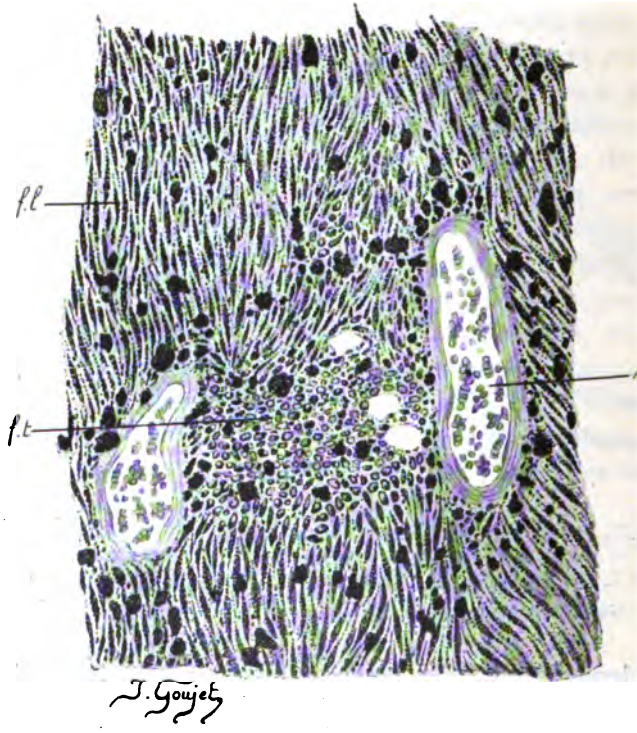

Fig. 2. — Portion de la tumeur vue à un fort grossissement. Oc. 2, obj. 8 Stiassnie; — *f. l.* faisceau de cellules fusiformes coupé longitudinalement; — *f. t.* faisceau coupé transversalement; — *v.* vaisseau sanguin.

dants, sur certaines coupes, dans l'angle compris entre la rétine et la paroi du globe oculaire au point où la rétine se continue dans le nerf optique. Arrivée sur la tumeur, la rétine se poursuit sur un certain trajet à sa surface, puis elle est envahie par des vaisseaux venus du néoplasme et dissociée par des hémorragies interstitielles, de telle sorte qu'il devient bientôt impossible de la distinguer de la tumeur avec laquelle elle se confond complètement.

La tumeur est volumineuse, largement implantée sur la scléro-

tique. Elle est formée d'un tissu très vasculaire et semé d'hémorragies interstitielles, contenant çà et là des îlots fortement pigmentés et d'un noir presque absolu. L'un de ces îlots est représenté en partie dans la figure 2, à un fort grossissement. Il est formé de cellules fusiformes, chargées de pigment noir et groupées en faisceaux entrelacés entre eux, de manière à dessiner sur les coupes des figures en tourbillons assez élégants. On distingue aisément, dans la figure, les faisceaux coupés suivant leur axe (*f. l.*), et dont les cellules fusiformes se montrent sur toute leur longueur, de ceux coupés transversalement, dont les cellules forment de petits cercles pigmentés, avec un centre plus clair (*f. t.*). Mélangés sans ordre à ces cellules se rencontrent de gros éléments pigmentés, irréguliers de forme, tantôt arrondis, tantôt bosselés. La tumeur est parcourue par de nombreux vaisseaux sanguins. Quelques-uns, très rares, ont une paroi assez épaisse (*V.* fig. 2), mais la plupart sont des capillaires larges bien développés et pourvus simplement de leur paroi endothéliale.

La forme en fuseau des cellules, leur mode de groupement sont caractéristiques; il s'agit d'un sarcome fuso-cellulaire de la variété mélanique. Cette tumeur est restée bien limitée. Elle ne se propage pas du côté du nerf optique, qui est absolument intact et tend plutôt à envahir la sclérotique; mais dans cette propagation, elle ne dépasse pas les couches les plus internes de la membrane fibreuse de l'œil.

REVUE GÉNÉRALE[1]

ANATOMIE ET EMBRYOLOGIE

1) **Gabrielidès.** — Le muscle dilatateur de la pupille chez le phoque (*Journal de l'anat. et de la phys.*, janvier 1906).

2) **Addario.** — Sur la matrice ciliaire du vitré et de la zonule dans l'œil humain adulte (Sulla matrice ciliare del vitreo e della zonula nell'occhio umane adulto) (*XVIIe Congr. d. Soc. Ottalm. ital.*, Naples, 10-14 octobre 1905).

[1] Les articles dont nous indiquons seulement les titres, sans analyse, ne contiennent rien de nouveau.

3) **De Lieto Vollaro.** — Sur la disposition caractéristique du tissu élastique dans la conjonctive bulbaire et dans le limbe (Sulla caratteristica disposizione del tissuto elastico nella congiuntiva bulbare e nel limbo) *(XVIIe Congr. d. Soc. Ottalm. ital.*, Naples, 10-14 octobre 1905).

4) **Fiore** (Giuseppe). — Influence des centres visuels (lobes optiques et rétine) sur le pigment de la peau des poissons colorés (Influenza dei centri visivi, lobi ottici e retina, sul pigmento della cute dei pesci colorati) *(XVIIe Congr. d. Soc. Ottalm. ital.*, Naples, 10-14 octobre 1905).

5) **Gasparrini.** — Sur les altérations consécutives à l'extirpation du ganglion sympathique cervical (Sulle alterazioni successive alla estirpazione del ganglio simpatico cervicale superior) *(XVIIe Congr. d. Soc. Ottalm. ital.*, Naples, 10-14 octobre 1905).

6) **Gutmann** (Adolf). — Sur le tissu collagène et protoplasmatique de l'iris humain (Uber collagenes und protoplasmatisches Gewebe der menschlichen Iris) *(Zeitschrift für Augenheilkunde*, IX).

1) La membrane qui représente le muscle dilatateur de la pupille, très développée chez le phoque, est essentiellement constituée par des cellules musculaires lisses, distinctes et semblables à celles qui composent le sphincter, dit *Gabriélidès*. L'aspect multilobé qu'affectent fréquemment, sur la coupe transversale, les épaississements radiaires connus sous le nom de plis ou de crêtes musculaires, semble démontrer que ces épaississements ne résultent pas d'nn déploiement de la membrane dilatatrice, au fond des sillons de la face postérieure de l'iris, avec accolement des parois opposées. Les cellules musculaires lisses, dans les portions amincies du dilatateur, aussi bien que dans l'épaisseur des crêtes musculaires, sont tassées les unes contre les autres, sans aucun ordre apparent, ainsi qu'en témoigne sur la coupe la distribution irrégulière des noyaux. E. R.

2) *Addario.* Communication déjà faite au *congrès de Lucerne*, voir *Revue générale d'Ophtalmologie*, p. 161, 1904.

3) *De Lieto Vollaro* présente une préparation de tissu élastique de la conjonctive bulbaire humaine, sur lesquelles on voit la grande richesse et la disposition particulière de fibres élastiques de cette membrane. Pour ce qui est de la distribution, on doit considérer deux systèmes de fibres. Dans la portion périphérique, on trouve divers plans de reticulum en fibres intriquées dirigées dans tous les sens. Vers le limbe, à 3 millimètres environ, on voit commencer un système de faisceaux élastiques isolés, se dirigeant suivant une disposition radiaire

vers le limbe en se divisant et se subdivisant pour se penniciller, puis finissent par former un treillis inextricable. Enfin de ce treillis péricornéen partent de fines fibrilles qui vont former un réseau délicat à larges mailles dans les couches superficielles de la périphérie de la cornée. G. DUBREUIL.

4) *Fiore* rappelle les expériences d'Angelucci, à Palerme, point de départ de son travail. L'ablation de lobes optiques et du cervelet ne semblait pas troubler l'activité des poissons colorés (cyprins) et de plus la couleur du pigment ectoderdermique se modifiait sensiblement. L'ablation de l'œil, énucléation simple, peut produire des effets analogues à l'ablation du cervelet et faire apparaître sur différentes régions du corps, particulièrement vers l'épine, des taches pigmentaires grisâtres. L'auteur continue ses recherches pour déterminer le processus général de ces phénomènes et la loi qui les régit.

G. DUBREUIL.

5) *Gasparrini* a observé que les chiens qui avaient subi l'extirpation du ganglion sympathique cervical supérieur présentaient des altérations de la masse sanguine et le ganglion du côté opposé avait des altérations des cellules nerveuses et une infiltration de tissu lymphoïde On trouvait également des fibres dégénérées dans les nerfs optiques et ciliaires de l'un de l'autre côté. G. DUBREUIL.

PHYSIOLOGIE

1) **Sahli.** — Localisation corticale pour la déviation conjuguée des yeux et de la tête (Beitrag zur kortikalen Lokalisation des Zentrums für die conjugierten Auswärtsbewegungen der Augen und des Kopfes) *(Deutsches Arch. f. klin. Med.*, vol. LXXXVI, 1 fasc., et *Münch. med. Wochens.*, p. 274, 1906).

2) **Monoyer.** — Visibilité subjective de la tache aveugle *(Soc. de médecine de Lyon*, 15 janvier 1906).

3) **Pergens** (Ed.). — Recherches sur l'acuité visuelle *(Annales d'oculistique*, p. 11-60, janvier 1906).

4) **Rolland.** — Théorie de la skiascopie *(Annales d'oculistique*, p. 428-436, décembre 1905).

5) **Chiari.** — Contribution à l'étude des modifications de courbure cornéenne en rapport avec les contractions des muscles (Contributo allo studio delle modificazioni delle curve corneali in rapporto alle contrazioni dei muscoli *(XVIIe Congr. d. Soc. Ottalm. ital.*, Naples, 10-14 octobre 1905).

6) **Cantonnet.** — Contribution à l'étude des échanges osmotiques entre les humeurs intra-oculaires et le plasma sanguin (*Thèse de Paris*, avril 1905).

7) **Javal** (E). — Physiologie de la lecture et de l'écriture, 1 vol. 296 pages 496 figures. F. Alcan, Paris, 1905.

1) Le centre cortical commun de la déviation conjuguée des yeux et de la tête du côté opposé se trouve chez l'homme auprès de la circonvolution frontale moyenne. On ne trouve pas dans ce centre une séparation entre la région qui préside aux mouvements des yeux et celle qui préside à ceux de la tête, bien que fonctionnellement elles doivent être séparées. On ne connaît pas chez l'homme d'autre centre pour ces mouvements. Les centres occipitaux (fissure calcarine) jouent seulement le rôle d'un lieu de passage pour les impressions sensorielles qui exerce une action centripète sur la position des yeux et de la tête. H. DOR.

2) Charpentier a réussi a rendre visible subjectivement la tache aveugle. Pour y parvenir, il lui a suffi de commencer par laisser reposer les yeux dans l'obscurité complète, pendant au moins une demi-heure, puis, tenant l'un des yeux fermé, de porter le regard de l'autre sur une surface blanche éclairée : on voit alors la tache de Mariotte se détacher en dehors du point de fixation, sous forme d'un cercle de teinte gris foncé.

Le professeur *Monoyer* a confirmé cette découverte, dont l'explication reste à trouver, et voici ses paroles au sujet de cette expérience :

« Mon lit était placé le long d'un mur à ma droite ; la chambre était éclairée par une fenêtre située derrière ma tête et à ma gauche. Contre le mur en question j'avais déposé une grande feuille de papier blanc sur laquelle étaient tracées une petite croix marquant le point à fixer et, à distance convenable, une circonférence où devait se projeter l'image de la tache aveugle. Sitôt mon réveil survenu, alors que les voiles de la nuit s'étaient dissipés, j'avais soin de continuer à tenir mes yeux fermés jusqu'à ce que je me fusse tourné du côté du mur et placé à la distance voulue que je mesure à l'aide d'une règle de longueur fixe. Ces préparatifs terminés, j'ouvrais un œil, le gauche, et, fixant la petite croix, je voyais

aussitôt apparaître la tache gris foncé à l'endroit où se trouvait la circonférence tracée sur le papier ; cette apparition avait une durée totale de 6 à 8 secondes; la teinte grise s'éclaircissant de plus en plus et finissant par s'évanouir. En refermant l'œil avant la disparition complète de la tache et le rouvrant ensuite, on pouvait observer l'apparition à plusieurs reprises. Grâce au dispositif adopté, j'ai pu m'assurer que la tache ainsi observée répondait bien réellement au *punctum cœcum*. L'expérience réussit mieux, lorsque l'éclairage de la chambre n'est pas trop intense : il doit être suffisant pour qu'on puisse bien distinguer les objets, mais pas assez fort pour permettre la lecture courante du petit texte d'un journal. E. R.

3) Dans un remarquable article, illustré de figures explicatives, *Pergens* résume toutes les idées émises depuis la plus haute antiquité sur l'acuité visuelle, les différentes façons de la mesurer, et sur les théories de la vision. P. CHAVERNAC.

4) On est loin d'être d'accord sur la formation et la marche des ombres, le point neutre de Parent. La production de ces phénomènes s'explique facilement, si — comme le dit *Rolland* — l'on tient compte de deux choses : 1° le déplacement de l'image sur la rétine ; 2° la zone d'observation de cette rétine. Ces ombres prennent naissance sur la rétine et sont vues sur la cornée en image droite ou renversée selon la réfraction de l'œil. Dix figures dans le texte de l'article servent à la démonstration. H. PERETZ.

5) *Chiari* a publié son travail dans les *Annali di Ottalmologia*, fascicules 3 et 4, 1905. Rapidement résumé, il dit que les conditions statiques de la cornée normale et astigmate changent suivant l'état dynamique des muscles extrinsèques : le rayon de courbure du méridien correspondant aux muscles en action diminue, ce rayon augmente dans le méridien perpendiculaire. G. DUBREUIL.

6) La première partie du travail de *Cantonnet* est consacrée à l'étude des échanges osmotiques se produisant dans l'œil

sain ; dans une seconde partie, Cantonnet invoque, pour l'explication des phénomènes glaucomateux, certaines déductions pathogéniques inspirées par les résultats de ses recherches de la tension osmotique sur l'individu normal.

L'osmose est le facteur principal qui intervient dans la régulation des échanges moléculaires. Par ses mensurations de la tension osmotique à l'aide de la cryoscopie, de l'hémolyse ou de la recherche de la résistance électrique, l'auteur a trouvé que le vitré comme la lymphe, comme le liquide céphalo-rachidien, est hypertonique vis-à-vis du sang.

L'humeur aqueuse et le vitré sont des annexes du système lymphatique.

De même que dans les œdèmes la lymphe d'hypertonique devient hypotonique, ainsi le vitré devient-il, dans le glaucome, hypertonique par rapport au sang. Ces variations du vitré s'accompagnent, dans le glaucome, fréquemment de rétention chlorurique, d'imperméabilité rénale absolue ou relative.

De ces considérations, résultats de recherches de laboratoire, l'auteur en déduit le traitement et local et général du glaucome.

Il insiste sur le régime déchloruré en cas d'imperméabilité rénale. Il recommande, sans en dissimuler l'effet éphémère, des injections hypertoniques sous-conjonctivales contre les douleurs et le tonus.

Aux théories étiologiques connues du glaucome, l'auteur ajoute ses observations personnelles pathogéniques basées sur les perturbations des échanges osmotiques résultant des variations de concentration moléculaire du sang et des lésions des membranes qui président à ces échanges. E. MOREAU.

7) Ce dernier volume de notre éminent confrère est un nouveau témoignage de sa vaillance à lutter contre une épreuve, qui aurait réduit au silence, sinon au désespoir, un homme moins bien trempé que lui. Devenu aveugle à l'âge de 60 ans, *Javal* a dès le début accepté son malheur avec un stoïcisme qui est un bel exemple. Il s'est mis immédiatement non seulement à apprendre l'écriture Braille, mais encore à étudier tout ce qui peut intéresser les aveugles en général,

et cette préoccupation se retrouve encore dans ce volume.

La première partie comprend l'historique de l'évolution de l'épigraphie depuis les caractères cunéiformes et les hiéroglyphes jusqu'à nos jours ; puis il fait le même historique pour l'écriture, la typographie, la sténographie, l'écriture musicale et enfin l'écriture en relief.

La deuxième partie traite de l'optique oculaire et des anomalies de la réfraction.

La troisième partie est la conclusion pratique des deux premières. Il démontre les conditions nécessaires pour que la lecture et l'écriture s'apprennent sans fatigue, soit qu'il s'agisse de l'éclairage, de la forme et la grandeur des lettres, de la longueur des lignes, de leur séparation, de la couleur du papier, etc.

Il arrive à ce résultat qu'il faudrait enseigner aux enfants la sténographie avant les caractères ordinaires et une langue phonétique, comme l'esperanto, avant l'ortographe usuelle si compliquée, et pour cela il veut qu'on ait recours à une méthode pratique comme celle de Berlitz, et je dois avouer que je trouve ses raisons assez convaincantes. Ce qu'il trouve bon pour les enfants l'est aussi pour les aveugles, et il est à la recherche du meilleur système de sténographie. H. DOR.

ANATOMIE PATHOLOGIQUE

1) **Paul.** — Ulcérations de la cornée par le diplo-bacille (Ueber Hornhautulceration durch Diplobacillen *(Klin. Monastbl. f. Augenheilkunde*, p. 154, Jahrg XLIII, B I, février 1905).

2) **Basso.** — Démonstrations de pièces anatomo-pathologique et de préparations microscopiques relatives aux affections chroniques des voies lacrymales (Demonstrazione di pezzi anatomo-patologici e di preparati microscopici relativi alle affezioni chroniche delle vie lacrimali *(XVIIe Congr. d. Soc. Ottalm. ital.*, Naples, août 1905).

3) **Capellini.** — Sur les concrétions des canaux lacrymaux (Sulle concrezioni dei canalini lacrimali) *(XVIIe Congr. d. Soc. Ottalm. ital.*, Naples, 10-14 octobre 1905).

4) **Gallenga.** — Des floculles pupillaires et de l'ectropion congénital de l'uvée (Dei floculi pupillari e dell'Ectropion uveae congenito) *(XVIIe Congr. d. Soc. Ottalm. ital*, Naples, 10-14 octobre 1905).

5) **Bietti.** — Recherches expérimentales sur l'influence des saprophytes dans l'infection oculaire (Ricerche sperimentali sull'importanza dei saprofiti nelle infezioni oculari) *(XVIIe Congr. d. Soc. Ottalm. ital.*, Naples, 10-14 octobre. 1905).

6) **Santucci.** — Notes de bactériologie oculaire, spécialement au sujet de la prophylaxie des affections conjonctivales de l'armée (Note di batteriologia oculare, specialmente in rapporto alla profilassi delle affezioni congiuntivali dello esercito) (*XVII*e *Congr. d. Soc. Ottalm. ital.*, Naples, 10-14 octobre 1905).

1) Tandis que l'on avait jusqu'ici considéré la conjonctivite par diplo-bacille comme une maladie absolument inoffensive, les observations de ces derniers temps ont démontré que les complications cornéennes ne sont point si rares qu'on l'avait cru. C'est ainsi que *Paul*, dans le matériel, il est vrai considérable de la clinique ophtalmologique de Breslau, a pu, dans les derniers dix-huit mois, observer vingt-six fois l'ulcère de la cornée par diplo-bacille. Ceux-ci avaient toujours un aspect typique, qui se différenciaient des autres ulcérations, surtout de l'*Ulcus serpens*.

Il s'agissait le plus souvent d'ulcères ronds de 2 à 3 millimètres, situés au centre de la cornée, sans extension vers le limbe. A part quelques exceptions, ils n'avaient pas une tendance marquée à aller dans la profondeur et gagnaient peu à peu dans une direction radiaire sans bord purulent marqué comme dans l'*Ulcus serpens*. Quelquefois on trouvait à côté de l'ulcère principal, mais séparé par une zone de tissu sain de petites infiltrations isolées. Le centre de l'ulcère était gris blanchâtre, rarement jaune. Il existait en même temps une légère iritis qui amenait les synéchies. Souvent aussi on vit un petit hypopyon. Si déjà l'image clinique permettait de distinguer l'*Ulcus serpens*, le diagnostic fut toujours assuré par la démonstration du diplo-bacille, que l'on trouvait au fond de l'ulcère, souvent en cultures pures. Un fait important était que, presque toujours, il s'agissait d'un traumatisme dans un cas préexistant de conjonctivite diplo-bacillaire qui était la cause de l'affection cornéenne, comme on l'observe par le pneumocoque dans la kératite à hypopyon. A cause de la faible tendance des ulcères à progresser, le traitement était en général peu énergique, la cautérisation que l'on avait essayée au début fut bientôt abandonnée parce qu'on trouvait que des moyens moins énergiques amenaient aussi bien et même mieux la guérison.

Outre les moyens employés dans chaque kératite, on reconnut comme spécialement utile : le lavage de l'ulcère avec des

solutions faibles de sulfate de zinc qui, on le sait, a une action vraiment spécifique dans la conjonctivite diplo-bacillaire.

L'explication de ce fait est difficile à donner : il ne s'agit pas d'une action bactéricide spécifique, car des antiseptiques beaucoup plus forts se sont montrés impuissants contre les affections diplo-bacillaires et, d'autre part, d'après les recherches de Paul, le sulfate de zinc *in vitro* ne possède pas du tout un pouvoir bactéricide remarquable.

L'auteur a étudié la question au point de vue bactériologique très soigneusement, chaque examen microscopique étant accompagné de la culture.

Quant aux rapports du bacille Morax-Axenfeld avec le soi-disant pseudo-diplo-bacille de Petit, il est arrivé aux résultats suivants : 1° le bacille de Petit peut donner les mêmes formes de conjonctivite que celui de Morax-Axenfeld ; 2° les affections graves de la cornée que nous connaissons jusqu'ici dues au bacille de Petit peuvent être produites par celui de Morax-Axenfeld. Il est donc très probable, quoiqu'on n'ait pu arriver à les fusionner, que ce sont deux espèces d'une seule et même famille.

Ce travail consciencieux se termine par la description microscopique de l'ulcère diplo-bacillaire de la cornée qui montre l'image de l'ulcère ordinaire. KRUKENBERG.

2) *Basso* présente une collection de sacs lacrymaux extirpés à la suite de dacryocystites chroniques sous toutes leurs formes : dacryocystite simple, empyème, mucocèle, fistule lacrymale. Dans tous les cas, on observe de graves altérations de la portion intra-osseuse des voies lacrymales qui se manifestent par la déformation et l'agrandissement circulaire du conduit. L'altération du canal nasal est en général en rapport avec la gravité des altérations du sac. Ces faits macroscopiques sont illustrés par des préparations microscopiques en coupes sériées depuis la coupole du sac jusqu'à l'extrémité nasale du conduit. G. DUBREUIL.

3) *Capellini* publie un cas de concrétions des canaux lacrymaux qui se distingue des autres semblables qui ont été publiés. Chimiquement les concrétions étaient formées comme

d'ordinaire de carbonate de chaux et de phosphate monocalcique. La coupe de la pièce après décalcification préalable à l'acide nitrique et à la fluoroglucine montre une structure fibreuse, semblable à la structure cristalline de certains minéraux (stalactites, aragonite). *Axenfeld* n'a rien vu de comparable publié ou figuré. La culture aérobie et anaérobie du pus lacrymal a donné des colonies de staphylocoques, sarcines, microcoque tetragène, ni leptothrix, ni streptothrix.

G. DUBREUIL.

4) *Gallenga* expose des faits cliniques, montre des photographies des cas observés et estime que les flocules pupillaires et l'ectropion de l'uvée sont deux manifestations d'un même fait tératologique, dû à l'hyperplasie de l'épithélium rétinien et qui représentent des résidus de la membrane pupillaire.

Les flocules pupillaires du cheval et des ruminants ont été recherchées sur des fœtus à différents stades pour trouver leur origine. Il semble que les flocules dépendent de la persistance du sinus annulaire de Szili, autour duquel la pars iridica retinæ se développe sous forme d'amas ayant à leur intérieur un espace en continuité avec le sinus annulaire.

L'ectropion de l'uvée est en rapport avec la différenciation et le développement de la zone sphinctérienne de l'iris, sur laquelle l'épithélium pigmentaire peut progresser sur la surface antérieure depuis l'insertion de la membrane capsulo-pupillaire jusqu'au petit cercle de l'iris. Présentations de microphotographies.

G. DUBREUIL.

5) *Bietti* a expérimenté l'action des saprophytes sur l'œil. Il a trouvé que la virulence était variable suivant que l'on injectait dans l'œil des cultures diluées, ou que l'on inoculait directement avec l'aiguille de platine infectée. Certains saprophytes (sarcine, oïdium albicans) se sont montrés virulents avec l'une ou l'autre méthode, certains autres (b. megaterium, b. radiciforme, b. violacea), se sont montrés très virulents dans l'inoculation par culture diluée, ils n'ont produit que des lésions insignifiantes par l'inoculation au fil de platine.

Suivent des considérations sur les variations de virulence des agents pathogènes. G. DUBREUIL.

6) *Santucci* rapporte le résultat des recherches cliniques, histologiques et bactériologiques faites sur un grand nombre d'affections conjonctivales. Il a étudié particulièrement la forme folliculaire et trachomateuse. Au point de vue clinique et bactériologique, il exclut la contagiosité dans la forme folliculaire, qui est indubitable dans la forme trachomateuse. Au point de vue histologique, il considère ces deux formes comme deux stades d'un même processus.

Au sujet de la prophylaxie, dans la forme trachomateuse, il propose outre les mesures habituelles, l'institution d'ophtalmologiques ambulants, visitant les communes contaminées, l'institution dans les hôpitaux provinciaux de services ophtalmologiques, dirigés par un spécialiste astreint à faire une visite régulière dans les écoles, dans les familles, etc.

Pour la forme folliculaire, qui est un prodrome de la forme trachomateuse, qui reconnaît pour cause l'état de faiblesse général, il propose l'amélioration des conditions de vie dans les classes pauvres, question sociale de très haute importance au point de vue hygiénique. G. DUBREUIL.

PATHOLOGIE ET THÉRAPEUTIQUE

MALADIES DE LA CONJONCTIVE, DE LA CORNÉE ET DE LA SCLÉROTIQUE

1) **Consiglio.** — Long intervalle entre les kératites parenchymateuses de l'œil droit et gauche (Lungo intervallo di cheratite parenchimatosa tra l'occhio destro e sinistro) *(XVIIe Congr. d. Soc. Ottalm. ital.*, Naples, 10-14 octobre 1905).

2) **De Falco.** — Pathogénie unique des maladies vasculaires, sécrétoires et nodulaires de la conjonctive et des muqueuses voisines (Patogenesi unica delle malattie vascolari, secretive e nodulari della congiuntiva e delle mucose vicine) *(XVIIe Congr. d. Soc. Ottalm. ital.*, Naples, 10-14 octobre 1905).

3) **Bietti.** — Recherches bactériologiques sur la kératite à hypopyon (Ricerche batteriologiche sul cherato-ipopion) *(XVII^eo Congresso della Soc. Ottalm. ital.*, Naples, 10-14 octobre 1905).

4) **Cabannes** et **Lafon**. — Rupture de la sclérotique *(Soc. d'anat. et de phys. de Bordeaux*, 16 octobre 1905).

5) **Fischer**. — Sur un cas de papillome de la cornée (Ueber einen Fall von Papillom der Cornea) *(Inaug. Diss.*, Freiburg, 1905).

6) **Van Duyse**. — Prolifération lymphomateuse hyaline de la conjonctive bulbaire droite. Guérison par les rayons X. Considérations sur quelques pseudoplasmes de la conjonctive *(Archives d'ophtalmologie*, p. 402-421, juillet 1905).

7) **Van Duyse** et **de Nobele**. — Prolifération lymphomateuse hyaline de la conjonctive bulbaire ; guérison par les rayons X *(Archives d'électricité médicale*, 25 janvier 1906).

8) **Poulard**. — Contagion du trachome *(Archives d'ophtalmologie*, p. 499-501, août 1905).

9) **Mallet**. — Les conjonctivites catarrhales infectieuses et la pommade jaune *(Thèse de Toulouse*, 1905).

10) **Kurz**. — Le mélanome épiscléral (Ueber das episclerale Melanom) *(Inaug. Diss.*, Freiburg, 1905).

11) **Jacob**. — Statistique du trachome (Beitrag zur Statistik des Trachoms) *(Inaug. Diss.*, Leipzig, 1905).

12) **Kuntz**. — La kératite superficielle comme suite d'acné rosacea (Ueber Keratitis superficialis als Folgekrankheit von Acne rosacea) *(Inaug. Diss.*, Greifswald, 1905).

13) **Weiche**. — Troubles de la cornée par plissement de la membrane de Bowman (Hornhauttrübungen durch Faltungen der Bowman'schen Membran) *(Inaug. Diss.*, Greifswald, 1905).

14) **Rosenthal**. — De l'infection du sac conjonctival et de son importance au point de vue de l'infection générale Les lunettes comme préservatif de l'infection et comme véhicule de l'infection (Ueber die Infection des Bindehautsackes und ihre Bedeutung für die Allgemeininfection. Die Brillen als Infectionschutz und Infectionsträger *(Inaug. Diss.*, Berlin, 1905).

15) **Eberth**. — La blennorrhée des nouveau-nés (Die Blennorrea neonatorum) *(Inaug. Diss.*, Bonn, 1905).

1) *Consiglio* rapporte l'observation d'un malade, de famille saine, qui présenta à 18 ans une kératite parenchymateuse de l'œil droit. Vision très affaiblie de ce côté. Acuité auditive diminuée également. L'œil gauche présente à 44 ans, c'est-à-dire 26 ans après, des signes de kératite parenchymateuse. Le facteur étiologique doit être la syphilis congénitale, puisqu'on n'a aucune raison de soupçonner la syphilis acquise, ni la tuberculose, ni la scrofule. La kératite par syphilis congénitale se manifeste à des époques différentes dans chaque œil, une semaine, un mois, une année, mais l'intervalle de 26 ans est très rare. G. DUBREUIL.

2) *De Falco* résume les conclusions d'un volume qu'il a publié récemment et qui est analysé longuement dans les *Annali di Ottalmologia* (sera analysé ultérieurement). G. D.

3) *Bietti* a étudié surtout au point de vue bactériologique

67 cas de kérato-hypopyon, mais il ne rapporte que deux cas importants. Dans l'un, il a trouvé le bacille pyocyanique, dans l'autre le bacterium coli. D'ailleurs, comme il le dit, il n'a pas été le premier à rencontrer le pyocyanique : Sattler l'avait trouvé il y a peu de temps. L'ulcère à bacille pyocyanique guérit avec leucome adhérent, et l'affection fut très grave. Le bactérium coli donna lieu à des lésions beaucoup plus bénignes, l'hypopyon se résorba spontanément. G. DUBREUIL.

4) *Cabannes* et *Lafon* ont inoculé un œil traumatisé. Sur la pièce on voit que la rupture de la sclérotique a suivi très exactement le canal de Schlemm ; ce canal est sculpté dans l'épaisseur de la coque fibreuse qui n'est plus constituée à ce niveau que par la paroi externe du canal dont le quart supéro-interne a cédé. La rupture totale des enveloppes commence à la partie interne au niveau du méridien horizontal à un millimètre du limbe puis la section contourne la cornée régulièrement et après avoir dépassé le méridien vertical se retourne en haut en forme de crosse, vers l'insertion du muscle droit supérieur. R.

5) *Fischer* donne d'abord un aperçu bibliographique, puis il décrit un cas dans lequel un papillome avait envahi toute la portion antérieure du globe et qui nécessita l'enucléation.

STOCK.

6) *Van Duyse* rapporte le cas d'une prolifération conjonctivale étiquetée lymphome après examen histologique et ressemblant à un cas de dégénérescence amyloïde signalé par Uhthoff.

Le malade traité par les rayons X était notablement amélioré lorsque se dessina une kératite interstitielle. Etait-elle due à l'action nocive des rayons de Rœntgen ou bien à une syphilis antérieure ? Toutefois elle disparut en quelques semaines après une série d'injections de biiodure d'hydrargyre. Le malade guérit complètement.

5 figures histologiques sont annexées à l'article, que termine une bibliographie très complète. P. C.

7) *Van Duyse* et *de Nobele* rapportent le cas d'un jeune homme de vingt-trois ans qui présente à la conjonctive bulbaire des bosselures de couleur rouge framboisée, lisses et luisantes ; attenantes les unes aux autres ou confluentes, elles contournent la cornée qui reste saine. Epaississement léger des conjonctives palpébrales. Ces lésions sont localisées à droite. On porte le diagnostic de dégénérescence hyaline de la conjonctive ; le sujet a eu un chancre syphilitique quatre ans auparavant. Cinq jours après le premier pansement on excise quatre segments de la néoplasie épibulbaire et, à la suite, les productions épibulbaires se confondent et se rejoignent rapidement. Au microscope, on porte le diagnostic de lymphome : une partie du réticule interjacent aux éléments lymphoïdes était homogène et brillante, les cellules néoplasiques elles-mêmes apparaissaient en grand nombre vitreuses. Traitement radiographique ; séances de dix minutes tous les deux jours environ. Au bout de quinze jours, disparition des éléments du côté nasal. Puis à mesure que l'infiltration épibulbaire disparaît, apparition d'une kératite interstitielle. Est-elle due à l'action nocive des rayons X ou révèle-t-elle la syphilis? Traitement par les injections intra-musculaires d'Hg et guérison au bout de trois mois avec opacité centrale, minuscules infiltrats et V = 1/4.

E. R.

8) *Poulard* publie un cas de contagion du trachome dans une famille habitant Paris. Père, mère et cinq enfants sont tous trachomateux. Une famille voisine, composée de la mère et sa fille, fréquentant la famille malade, a été contaminée aussi. Il est fort probable que la contagion s'est faite par le linge de toilette. Un seul et même chiffon servait à débarbouiller toute la famille et quelquefois à nettoyer la petite voisine laissée en garde quand sa mère allait au travail.

H. PERETZ.

9) *Mallet* étudie l'action de la pommade jaune sur les conjonctivites catarrhales infectieuses. Des dix-huit observations qu'il a pu recueillir, il tire les conclusions suivantes : la pommade jaune est supérieure aux astringents dans les conjonctivites subaiguës et amène la guérison au bout de sept jours en

moyenne. Très efficace dans les conjonctivites aiguës, elle est cependant inférieure aux sels d'argent, mais peut être employée concurremment avec eux. Enfin, elle ne donne de résultats dans les conjonctivites blennorrhagiques et diphtéritiques que lorsque la sécrétion est presque tarie. BÉNÉZECH.

MALADIES DE L'IRIS, DE LA CHOROIDE ET DU CORPS CILIAIRE
GLAUCOME, AFFECTIONS SYMPATHIQUES.

1) **Knapp** (H.). — Syphilome du corps ciliaire (Syphiloma of the ciliary body *(Journ. of the American med. Association*, janvier 1905).

2) **Veasey** (C.-A.). — Remarques cliniques et histologiques sur l'ophtalmie sympathique) (Clinical and histologic observations on sympathetic ophtalmia) *(Journ. of the American méd. Association*, 11 mars 1905).

3) **Wicherkiewicz.** — L'Iridectomie anti-glaucomateuse et le massage de l'œil *(Annales d'oculistique*, p. 131-132, août 1905).

4) **Fourier.** — Injections sous-conjonctivales de salicylate de soude dans l'iritis rhumatismale (Inyecciones subconjontivales de salicilato de sodio en la iritis reumatismal) *(Arch. de Ottalm. hisp.-americ.*, octobre 1905).

5) **Bach.** — Sur les blessures par corps étrangers de la chambre antérieure et de l'iris (Ueber Fremdkörperverletzungen der vordern Augenkammer und Iris) *(Inaug. Diss.*, Iena, 1905).

6) **Teloo.** — Contribution à la tuberculose solitaire de la choroïde (Beitrag zur solitären Tuberkulose der Chorioidea) *(Inaug. Diss.*, Freiburg, 1905).

7) **Bajardi.** — Une méthode pour mesurer la profondeur de la chambre antérieure (Un metodo per misurare la profondità della camera anteriore) *(XVIIe Congr. d. Soc. Ottalm. ital.*, Naples, 10-14 octobre 1905).

8) **Rollet** et **Aurand.** — Tuberculose expérimentale de la choroïde chez un lapin *(Soc. des sc. méd. de Lyon*, 17 janvier 1096).

1) *Knapp* rapporte un cas de syphilome du corps ciliaire et donne aussi les détails de trois autres observations. Le cas personnel à l'auteur débuta comme une iritis séreuse, puis se transforma en iridocyclite intense. On trouva un nodule vasculaire et blanchâtre de la région ciliaire. Ce nodule s'ouvrit et montra du pigment uvéal noir, la vision était réduite à la perception de la lumière, la tension resta normale. La guérison survint dans la suite et la vision se rétablit normalement. Le siège de la gomme resta marqué par une tache noire.

COBURN.

2) *Veasey* rapporte deux cas d'ophtalmie sympathique due à la présence d'un corps étranger dans l'œil. Les yeux sympathisants furent énucléés et l'inflammation des yeux sympathisés fut jugulée par des doses massives de salicylate de soude. L'examen microscopique des yeux énucléés est donné

en détail. On obtint avec le nerf optique d'un des yeux une culture de staphylocoque pyogène doré. COBURN.

3) *Wicherkiewicz* fait quelques nouvelles réflexions sur le traitement du glaucome. L'iridectomie est tout indiquée. Le colobome de l'iris peut être petit à condition d'être périphérique. Mais ce qui a une grande importance, c'est le massage post-opératoire. Par le massage on favorise la production d'une cicatrice filtrante. Au point de vue du traitement médical, l'auteur préconise le mélange de pilocarpine, ésérine et cocaïne le collyre PEK.

Comme étiologie du glaucome, il admet l'artério-sclérose et la syphilis. C'est pourquoi il arrive qu'un traitement spécifique puisse guérir un glaucome resté réfractaire à l'iridectomie. H. PERETZ.

4) Article paru dans l'*Ophtalmologie Provinciale* (août 1904). G. D.

5) *Bach* publie les six cas suivants : 1° éclat de bois dans la chambre antérieure, infection, le sixième jour extraction du corps étranger, l'œil conserve une acuité d'un quinzième; 2° éclat aseptique de pierre dans la chambre antérieure, extraction faite par une incision à la lance; 3° et 4° éclats de fer qui furent extraits au petit aimant; 5° éclat de cuivre dans la chambre antérieure, extraction, vision normale; 6° éclat de fer implanté dans la cornée, extraction à l'aimant.

STOCK.

6) *Teloo* décrit un tubercule solitaire de la choroïde chez une fillette de douze ans au point de vue clinique et anatomo-pathologique. Il se développa plus tard chez cet enfant une tuberculose de l'arcade zygomatique; le pronostic *quoad vitam* reste douteux. STOCK.

7) *Bajardi* mesure la profondeur de la chambre antérieure en appliquant un blépharostat qui soutient une lamelle de verre dont une face, portant un réticule, s'applique sur la face antérieure de la cornée. Avec l'ophtalmomètre de Javal, on

met au point pour la face antérieure de l'iris, puis pour le réticule placé devant la cornée. La mise au point se fait uniquement par l'oculaire de l'ophtalmomètre ; son déplacement pour les mises au point successives indique la profondeur de la chambre antérieure. G. DUBREUIL.

8) *Rollet* et *Aurand* présentent un lapin auquel a été pratiquée, il y a cinq mois, une inoculation directe de la choroïde avec une culture de tuberculose humaine de moyenne virulence, âgée de quatre mois. L'inoculation a été pratiquée vers la partie équatoriale et supérieure de l'œil droit à l'aide d'une spatule de platine chargée de bacilles, et glissée à travers une petite boutonnière scléroticale de 2 millimètres contre la face interne de la sclérotique. La conjonctive fut ensuite suturée. Pendant quatre mois, l'œil n'a rien présenté d'anormal, mais le lapin s'est amaigri.

Actuellement, l'examen du fond d'œil montre des lésions très nettes dans sa partie inférieure. A l'image droite on constate trois foyers principaux de taches blanches disposés de bas en haut et de dehors en dedans, suivant une ligne un peu curviligne à concavité antérieure. Le premier foyer, situé à la partie la plus périphérique du globe, est constitué par cinq taches un peu saillantes, d'un blanc de neige, agglomérées les unes contre les autres. Elles ont toutes une forme un peu ovalaire et allongée verticalement. Une de ces taches apparaît nettement sous forme d'une nodosité en saillie sur les autres. A une petite distance, en arrière de ce premier foyer, s'en trouve un second formé de deux taches blanchâtres, moins saillantes, contiguës l'une à l'autre, donnant la forme d'une haltère, avec bords flous et non pigmentés. En se reportant plus haut, on trouve un troisième foyer formé de deux nodosités blanches, voisines, l'une piriforme, l'autre ovalaire, avec des bords un peu pigmentés. Toutes ces nodosités sont probablement de gros tubercules en voie d'évolution.

Outre ces trois foyers principaux, il y a un semis de petites lésions chorio-rétiniennes, disposées entre le foyer moyen et le foyer supérieur d'abord, au nombre de neuf. Un de ces foyers est constitué par une petite plaque quadrangulaire, un peu dépigmentée, sans saillie et entourée d'un cadre pigmen-

taire. Tous les autres foyers ont une forme plus ou moins allongée, plus ou moins polygonale et avec un petit cadre pigmentaire. Dans cette région, le fond de l'œil est devenu gri-

sâtre avec une pigmentation irrégulière. Au-dessus des tubercules supérieurs, on constate également une série de petits foyers de chorio-rétinite, de forme plus ou moins polygonale, au nombre de sept, et disposés d'une façon générale suivant un cercle à concavité postérieure. Si l'on se reporte du côté antérieur, on constate trois autres petits foyers de chorio-rétinite, assez espacés, situés sur une même ligne oblique en haut et en avant partant des tubercules supérieurs.

On se trouve donc en présence de deux ordres de lésions choroïdiennes : des tubercules agglomérés en voie d'évolution et peut-être caséeux, à cadre pigmentaire à peine ébauché, puis de petits foyers plus ou moins punctiformes de chorio-rétinite à cadre pigmenté très net. Sans doute s'agit-il là de foyers de chorio-rétinite inflammatoire simple ou toxique de voisinage, ainsi que cela a été noté déjà dans plusieurs cas de tuberculose conglomérée de la choroïde. A faire remarquer que les lésions tuberculeuses ne se sont pas produites au point

d'inoculation à la partie équatoriale supérieure, mais dans la partie inférieure du globe. Les bacilles ont sans doute été entraînés par le courant sanguin ou les courants lymphatiques de l'œil.

Quoi qu'il en soit, les auteurs ont pu réaliser, par inoculation directe, pour la première fois peut-être, une tuberculose expérimentale primitive et bien localisée de la choroïde, car toutes les autres parties de l'œil sont intactes. G. D.

MALADIES DE LA RÉTINE, DU NERF OPTIQUE ET DES CENTRES NERVEUX
(AMBLYOPIE ET AMAUROSE. DYSCHROMATOPSIE)

1) **Duroux** et **Grandolément**. — Des tumeurs du nerf optique *(Lyon médical*, 24 septembre 1905).

2) **Consiglio**. — Un cas d'amblyopie sympathique (Di un caso di ambliopia simpatica) *(XVIIe Congr. d. Soc. Ottalm. ital.*, Naples, 10-14 octobre 1905).

3) **Bajardi**. — L'utilité des applications de préparations de strychnine dans diverses formes de neurorétinites) L'utilità delle applicazioni di preparati stricninici in varie forme di neuroretiniti) *(XVIIe Congr. d. Soc. Ottalm. ital.*, Naples, 10-14 octobre 1905).

4) **Consiglio**. — Un cas de pseudo-gliome de la rétine (Di un caso di pseudoglioma della retina) *(XVIIe Congr. d. Soc. Ottalm. ital.*, Naples, 10-14 octobre 1905).

5) **Santamaria**. — Un cas d'amaurose qui se manifeste à la suite de l'extraction d'une dent (hystéro-traumatisme) (Un caso di amaurosi manifestatasi in seguito all'estrazione di un dente (Contributo alla patogenesi dell'isterotraumatismo oculare) *(XVIIe Congr. d. Soc. Ottalm. ital.*, Naples, 10-14 octobre 1905).

6) **Moissonnier**. — Sarcome péripapillaire *(Annales d'oculistique*, p. 269, octobre 1905).

7) **Galezowski** (Jean). — Amblyopie toxique occasionnée par le cuivre *(Recueil d'ophtalmologie*, p. 592-596, octobre 1905).

8) **Moerchen** (Friedrich). — Les symptômes des affections du thalamus spécialement au point de vue oculaire (Die Erscheinungen bei Erkrankungen des Sehhügels mit spezieller Berücksichtigung der ocularen Symptome) *(Zeitschrift für Augenheilkunde*, X, p. 272).

9) **Moerchen** (Friedrich). — La symptomatologie des affections des pédoncules cérébraux spécialement au point de vue oculaire (Die Erscheinungen bei Erkrankungen des Hirnschenkels mit besonderer Berücksichtigung der ocularen Symptome) *(Zeitschrift f. Augenheilkde*, X, p. 382).

10) **Pfalz**. — Le décollement de la rétine à la suite d'accident (Netzhautablösung als Unfallfolge) *(Zeitsch. für Augenheilkunde*, X, p. .

11) **Behnôr**. — Un cas de cécité centrale (Ein Fall von zentraler Blindheit) *(Inaug. Diss.*, Kiel, 1904-1905).

12) **Rühlmann**. — Sur la cause de la cécité (Ueber die Ursachen der Erblindung) *(Inaug. Diss.*, Halle, 1905).

13) **Sihnmann**. — Contribution à la casuistique de l'hémianopsie (Kasuitische Beiträge zur Lehre der Hemianopsie) *(Inaug. Diss.*, Leipzig 1904).

14) **Gerling**. — Recherches statistiques sur l'apparition et le pronostic du décollement rétinien (Statistische Untersuchungen über das Auftreten und Prognose der Netzhautablösung) *(Inaug. Diss.*, Marburg, 1904).

1) *Duroux* et *L. Grandclément* rapportent l'observation d'une femme âgée de 27 ans, atteinte d'un gliome du nerf optique. Début par des céphalées intermittentes ; deux ans après, exophtalmie et masse molle vers le grand angle, V = 1/10. Quatre ans après le début des accidents, exophtalmie très marquée, grosse tumeur à l'angle supéro-interne, œdème papillaire : dissection d'une tumeur orbitaire remplie de matière molle et blanchâtre entourant le nerf optique. Pas d'examen microscopique, on songe à un kyste dermoïde. L'œil est laissé en place. La malade est revue sept ans après le début des premiers symptômes : crises douloureuses, accès épileptoïdes faisant songer à une propagation intra-crânienne. Trépanation temporale et ablation partielle de la tumeur. On perd de vue la malade, qui part améliorée. Il s'agissait d'un gliome. Les auteurs font la description des phases orbitaire et crânienne des tumeurs du nerf optique. G. D.

2) *Consiglio* rapporte un cas de névrite rétrobulbaire, le second dans la littérature, observé à la clinique de Fuchs à Vienne. Le malade a été victime d'un accident de dynamite ; traumatisme au front et aux yeux. L'œil gauche, particulièrement atteint, fut énucléé. A l'examen histologique, aucun signe d'ophtalmie sympathique dans la choroïde, seul un nodule lymphatique du limbe. Œil droit : V = compte les doigts à deux mètres. Champ visuel : scotome central pour les couleurs, le reste normal. Aucun signe d'intoxication par le tabac, ni l'alcool, etc. Pas de sclérose en plaques. L'auteur estime que le diagnostic de névrite rétrobulbaire sympathique s'impose. G. DUBREUIL.

3) *Bajardi* a signalé, en 1902, les avantages obtenus par les instillations et les injections sous-conjonctivales de solutions de strychnine dans les amblyopies toxiques. Il a employé ce médicament dans diverses formes de neuro-rétinite, associé, il est vrai, à la médication indiquée par l'étiologie ou les circonstances de l'affection, et il a obtenu des resultats thérapeutiques remarquables. G. DUBREUIL.

4) *Consiglio* rapporte l'observation d'un malade de la cli-

nique de Greef. Age, 5 ans ; l'œil devient proéminent, reflet jaunâtre dans la pupille, douleurs, extraction. A l'examen microscopique, on vit qu'il s'agissait d'une choroïdite métastatique qui avait produit une membrane cyclitique derrière le cristallin et qui avait attiré la rétine et la choroïde. On note l'ectropion du feuillet pigmentaire de l'iris et une plaque à aspect ossiforme dans l'exsudat voisin du corps ciliaire. Il s'agit d'une tumeur qu'il nomme pseudo-gliome, parce que, cliniquement, elle avait fait croire à un gliome vrai ; c'est un diagnostic, non pas de précision, mais de commodité (Greef), on manquait de données, pour un diagnostic exact ; à part le reflet jaunâtre, les autres signes de gliome étaient vagues ou insuffisants. G. DUBREUIL.

5) *Santamaria* rapporte l'observation d'un peintre qui se fait arracher une dent, molaire cariée. Peu d'heures après, survient de l'amaurose, qui disparut et fit place à une forte amblyopie, avec rétrécissement du champ visuel des deux yeux, spécialement pour le blanc et le rouge ; dyschromatopsie pour le vert et le bleu. Examen du fond négatif. Retour à l'état normal au bout d'un mois. Cette observation d'hystéro-traumatisme vient appuyer la théorie de Trombetta d'après laquelle les symptômes présentés par chaque individu se localisent de préférence sur l'organe qui a pour le malade une importance prédominante dans l'exercice de sa profession. Le malade était peintre, et c'est l'œil qui a présenté les symptômes d'hystéro-traumatisme. G. DUBREUIL.

6) *Moissonnier* a observé un sarcome péripapillaire chez une femme de cinquante-cinq ans, arthritique et nerveuse. La vision de l'œil droit est très réduite, le champ visuel aboli en bas et en dedans. L'examen ophtalmoscopique permet de constater un soulèvement rétinien, recouvrant complètement la papille, à bord interne taillé à pic, à bord externe incliné en pente douce. L'auteur, éliminant successivement le décollement de la rétine et le cysticerque sous-rétinien, conclut à un néoplasme et pratique l'énucléation. L'examen histologique fait reconnaître un sarcome mélanique. L'intervention ayant été rapide, la tumeur respectait encore la sclérotique et la couche externe de la choroïde. BÉNÉZECH.

7) L'intoxication par le cuivre, bien que très rare, existe cependant, et le cuivre peut exercer son action toxique sur le nerf optique. *J. Galezowski* rapporte un cas dans lequel l'intoxication cuprique a produit une amblyopie double. Le malade a les dents, les gencives et les mains imprégnées de cuivre. Quelques années avant, il a eu de violentes douleurs gastriques. Il n'est ni grand fumeur, ni grand buveur. Agriculteur pendant le jour, il est musicien pendant la nuit ; il joue d'un instrument en cuivre. Par conséquent, le cuivre peut avoir sur le nerf optique la même action toxique que l'alcool, le plomb, le tabac, le sulfure de carbone. H. PERETZ.

8) Après avoir minutieusement compulsé toute la littérature ayant trait au thalamus, *Moerchen* arrive au résultat suivant, peu encourageant : l'étude clinique des affections du thalamus n'a encore contribué en rien à émettre une théorie sur la structure et les fonctions du thalamus. Une symptomatologie typique aux affections du thalamus ne semble point exister. Il existe tout aussi peu un symptôme spécial caractéristique à cette maladie : peut-être pourrait-on, toutefois, excepter la paralysie de la mimique faciale. On diagnostiquera une affection du thalamus d'après les symptômes des organes voisins, surtout si l'on observe, en outre, une paralysie de la mimique faciale. Pour les fonctions de l'appareil visuel, le thalamus n'a aucune importance essentielle. E. REDSLOB.

9) Tandis que, dans les affections du thalamus, *Moerchen* n'avait trouvé aucun symptôme caractéristique à cette maladie, il pense, au contraire, après une étude approfondie sur cette question, que pour les affections des pédoncules on peut établir une symptomatologie toute typique. C'est, en première ligne, l'hémiplégie alternante supérieure, spéciale aux affections de la racine des pédoncules. Là où cette hémiplégie n'atteint point son développement complet, on observe un trémor ou une chorée des extrémités opposées. En seconde ligne, mais exclusivement en compagnie de l'hémiplégie alternante supérieure, on rencontre des troubles de la parole dans les lésions du pédoncule gauche. La parésie de l'oculomoteur attaque de préférence les différentes branches dans l'ordre

suivant : releveur de la paupière, droit interne, droit supérieur, oblique inférieur. Dans la plupart des cas, les branches internes ne sont pas épargnées. Les observations relevant la rigidité de la pupille sont de grand intérêt. Rarement la troisième paire est complètement paralysée d'un côté. Si le foyer est sis dans la région nucléaire d'un côté, l'oculomoteur du côté opposé ne reste presque jamais indemne. Mais même de grands foyers situés dans les pédoncules peuvent subsister sans léser notablement la troisième paire. La papille de stase est très rare. Les troubles visuels proviennent de lésions du tractus ou de la papillite. Les autres symptômes, dans les affections des pédoncules cérébraux, sont des symptômes de « voisinage ». E. REDSLOB.

10) *Pfalz* eut à juger deux cas de décollement de la rétine survenus subitement au cours du travail. S'agissait-il d'un accident et le malade pouvait-il faire valoir ses droits de dommages et intérêts? La question était assez difficile à résoudre. Le premier malade était un chauffeur occupé à soulever de légères barres de fer. Soudain un brouillard couvrit l'œil gauche et l'oculiste consulté constata un décollement, produit dans un œil myope. Grâce à cette myopie, l'œil était disposé au décollement de la rétine ; il n'était donc d'emblée pas apte à ce genre de travail. La besogne n'avait pas été interrompue par un fait anormal, étranger au travail, portant préjudice à la santé (c'est là la définition d'un accident), mais le travail avait suivi régulièrement son cours. On ne peut donc admettre un accident, mais il faut se poser les questions suivantes :

1° Le malade peut-il encore travailler vu la disposition de son œil pour cette affection rétinienne ou bien doit-il renoncer complètement à son œil gauche et continuer à travailler? 2° le décollement guéri, faut-il admettre en cas d'un second décollement pendant le travail une aggravation des suites du premier accident, ou bien s'agit-il d'un accident tout nouveau?

Dans un autre cas analogue, Pfalz porte le même jugement. Un déchargeur de briquettes fut atteint pendant son ouvrage d'un décollement de la rétine. Il était fortement myope des

deux yeux, et un œil était déjà aveugle à la suite de décollement de la rétine. Ici non plus il ne s'agissait pas d'un accident, car l'œil n'était absolument pas apte à un pareil travail.

E. REDSLOB.

MALADIES DU CRISTALLIN ET DU CORPS VITRÉ.

1) **Verhaeghe.** — Cataracte par coup de foudre *(Gazette des hôpitaux*, 8 août 1905).

2) **Rollet** et **Grandclément.** — Deux cas de luxation traumatique du cristallin *(Soc. des sc. méd. de Lyon*, 13 décembre 1905).

3) **Harman** (Bishop). — Un cas de luxation, bilatérale, symétrique et congénitale du cristallin (A case of congenital bilateral and symetrical dislocation of the crystalline lenses *(The Ophthalmoscope*, juillet 1905).

4) **Legal-Nachim.** — Cataracte périnucléaire congénitale (Ueber Cataraktaperinuclearis congenita) *(Inaug. Diss.*, Königsberg, 1905).

5) **Balser.** — Les opérations faites sur le cristallin pendant l'année 1904 à Iena. Statistique. (Die im Jahre 1904 in Iena vorgenommenen Operationen am Linsensystem) *(Inaug. Diss.*, Iena, 1905).

1) *Verhaeghe* publie une observation de cataracte par coup de foudre : Homme, trente-quatre ans, a vu la foudre tomber à une cinquantaine de mètres de lui, il fut renversé lui-même par le choc en retour, sept mois après, sa vision s'affaiblit, trois ans après OG, V = 1/8; OD, V = 1/10. Opacités des deux cristallins, à la fois périphériques et centrales, piqueté blanchâtre sous la cristalloïde antérieure. Traitement ioduré intus et extra, amélioration. Opération quatre ans après l'accident, bon résultat. L'étiologie de l'affection est douteuse, il se peut que ce soit une cataracte par coup de foudre, mais la preuve est difficile à faire. Verhaeghe expose ensuite les pathogénies différentes données par différents auteurs : altérations chimiques des éléments histologiques, troubles circulatoires du segment antérieur, action mécanique du courant. Toute hypothèse est possible, on ne peut même pas dire probable, et l'auteur ne se prononce pas pour l'une ou l'autre de ces pathogénies.

G. DUBREUIL.

2) *L. Grandclément* rapporte deux cas de luxations traumatiques du cristallin. Dans le premier cas, l'accident est survenu il y a un an et le cristallin cataracté est au lieu d'élec-

tion en haut et en dedans sous la conjonctive. Ce cristallin sera enlevé facilement d'un coup de ciseau.

Dans le deuxième cas, il s'agit d'une subluxation du cristallin transparent dans le vitré sans solution de continuité du globe à la suite d'un traumatisme remontant à un mois. Au premier examen, signes de glaucome douloureux, examen du fond d'œil impossible, vitré trouble, cristallin subluxé en bas et dehors, mais immobile; le malade compte les doigts à 50 centimètres. Intervention par le professeur *Rollet*, large kératotomie avec pont conjonctival pour parer à l'issue du vitré, cristallin saisi à l'aide d'un crochet-hameçon par son pôle postérieur et amené au dehors. Légère issue de vitré, cessation progressive des phénomènes glaucomateux, prolapsus irien qui a été réséqué et en définitive V = 1/5 avec + 10.

G. D.

3) Le malade de *Harman* est un jeune homme de quatorze ans, atteint d'une luxation des deux cristallins en deux parties, avec bords régulièrement arrondis et permettant de voir le fond d'œil d'ailleurs normal. L'iris ne se laisse presque pas dilater par les mydriatiques, ni par la lumière. Il présente en outre du tremblement. Les portions cristalliniennes semblent adhérer à l'iris aux côtés externes et internes.

G. MAWAS.

MALADIES DE LA RÉFRACTION, DE L'ACCOMMODATION ET DES MUSCLES DE L'ŒIL

1) **Frenkel** (H.). — Etudes sur les myopies traumatiques *(Annales d'oculistique*, p. 232, juillet 1905).

2) **Garipuy** (E.). — Paralysies isolées du muscle grand oblique, par traumatisme orbitaire *(Recueil d'ophtalmologie*, p. 705-712, décembre 1905).

3) **Vallet**. — Contribution à l'étude du traitement orthoptique du strabisme *(Thèse de Paris*, mai 1905).

4) **Landolt** (E.). — Insuffisance de convergence *(Archives d'ophtalmologie*, p. 293-402, juillet 1905).

5) **Reymond**. — Applications de l'ophtalmomètre de Reid (Applicazion dell'oftalmometro Reid) *(XVII Congr. d. Soc. Ottalm. ital.*, Naples, 10-14 octobre 1905).

6) **Parisotti** (O.). — Myopie traumatique (Miopia traumatica) *(Rivista italiana di Ottalm.*, septembre, octobre, novembre, décembre 1905).

7) **Richard**. — Contribution à l'étude de la myopie élevée (Beiträge zur Kentniss hochgradiger Myopie) *(Inaug. Diss.*, Würzburg, 1904).

1) Aux travaux récents de Darier, Guende, Bouchart, Bourgeois, de Mets, *Frenkel* ajoute quelques faits personnels.

Il existe seulement quarante-trois observations publiées de myopie traumatique et encore toutes ne sont pas probantes. Malgré ce petit nombre de faits indiscutables, l'auteur décrit les diverses variétés de myopie traumatique qu'il peut y distinguer.

1° Myopie par spasme de l'accommodation. Elle tend à être considérée en France comme une manifestation hystérique. L'auteur apporte une observation personnelle prouvant le contraire, et huit observations déjà publiées. Cette forme de myopie spasmodique très facile à expliquer par le spasme ciliaire est celle qui guérit le plus souvent, soit spontanément, soit par l'usage de l'atropine. Il n'est pas démontré qu'elle soit de nature hystérique, mais il est possible qu'elle évolue dans un terrain névropathique.

2° Myopie par relâchement de la zonule, une observation personnelle et quatorze cas connus. Les cas de myopie par relâchement de la zonule sont peut-être les plus nombreux et correspondent à un traumatisme plus violent. L'ésérine est souvent indiquée surtout lorsqu'il y a hypertonie ;

3° Myopie par subluxation du cristallin. La myopie s'explique par l'augmentation de la courbure du cristallin et aussi peut-être par son déplacement ; onze observations connues se rangent dans cette catégorie. Le pronostic de ces cas est aggravé tantôt par l'apparition du glaucome, tantôt par d'autres lésions de l'œil telles que rupture choroïdienne ou hémorragies vitréennes, rétiniennes, etc. Ces cas correspondent à une violence très grande du traumatisme ou à une direction particulière de la force contondante.

4° Myopie par allongement de l'axe de l'œil ; cinq cas rentrent dans cette catégorie.

C'est une myopie progressive, quelquefois à longue échéance, avec lésions du fond de l'œil et qui mérite de fixer l'attention surtout dans les cas où les phénomènes inflammatoires s'ajoutent au traumatisme.

Caractère des myopies traumatiques. De l'étude des 43 observations l'auteur tire les conclusions suivantes :

La myopie traumatique est plus fréquente chez les hommes,

plus fréquente de dix à quarante ans, et atteint indifféremment l'œil droit, ou l'œil gauche. Le traumatisme occasionnel est le plus souvent direct et plus ou moins violent.

Les lésions qu'on a constatées le plus souvent sont des lésions de la chambre antérieure (17 fois effacement, vacuité ou hyphéma); de l'iris (10 fois : irido-donésis, rupture, plaie du corps ciliaire); de la pupille (20 fois : myosis, mydriase, réactions paresseuses ou abolies, déformation); de l'accommodation (12 cas : spasme ou paralysie); du cristallin (12 fois : subluxation ou luxation); du vitré (4 cas : hémorragie, flocons, trouble); de la choroïde (4 cas de rupture), de la rétine et de la papille (6 cas : hypérémie, trouble rétinien, hémorragie, œdème de la papille, hémorragie maculaire).

La myopie n'a été guérie que 16 fois sur 43 cas, et seulement dans les cas des deux premières catégories.

Dans les deux premières variétés la myopie dépasse rarement 6 D, peut être très élevée dans la troisième, l'est presque toujours dans la quatrième.

Un tableau récapitulatif des observations et une bibliographie complète terminent l'article. P. CHAVERNAC.

2) Dans la littérature oculistique il existe huit cas de paralysie isolée du muscle grand oblique par traumatisme orbitaire. *E. Garipuy* publie trois observations nouvelles. Ici, comme dans la plupart des traumatismes oculaires, les hommes sont plus éprouvés que les femmes, et surtout à l'âge de pleine activité physique. Pour que la paralysie ait lieu, le traumatisme doit porter dans la région de la poulie de ce muscle. Cette poulie étant protégée par le rebord orbitaire en haut, par le nez en dedans, par le globe oculaire en bas et en dehors, on comprend pourquoi elle est si rarement atteinte par les corps vulnérants. Si la poulie est arrachée, ou le muscle sectionné et détaché de son insertion sclérale, la paralysie consécutive persiste. Au contraire, la paralysie disparaît dans tout autre cas. On la voit guérir, sans aucun traitement, après la disparition de l'ecchymose et du gonflement oculaire qui accompagnent cette paralysie. C'est donc, à proprement parler, une parésie temporaire par gêne fonctionnelle. Pronostic bénin. H. PERETZ.

3) C'est le traitement du strabisme convergent hypermétropique acquis monolatéral que *Vallet* veut uniquement décrire. L'opération sanglante ne peut prétendre qu'au redressement des axes oculaires, elle n'agit pas sur la vision circulaire. Le traitement orthoptique doit toujours être employé soit comme méthode unique ou comme procédé complémentaire de l'intervention chirurgicale.

Chez un sujet de cinq ans, la méthode orthoptique doit être utilisée en premier lieu. Chez un strabique de douze ans, l'opération doit être pratiquée avant les exercices orthoptiques.

L'auteur recommande, si les procédés orthoptiques employés tout d'abord chez un sujet, donnent des résultats trop lents, d'avoir recours à la méthode opératoire. Dans les exercices orthoptiques, l'auteur décrit minutieusement la marche à suivre ; il préfère de beaucoup le diploscope de Rémy au stéréoscope. Les indications d'emploi du diploscope sont présentées d'une façon très précise. E. MOREAU.

4) *Landolt* rappelle ce qu'on entend par convergence, position nulle ou négative, par amplitude de convergence et le moyen de la mesurer.

L'auteur rapporte le cas d'une jeune fille de treize ans emmétrope de l'œil droit, astigmate faible de l'œil gauche avec vision supérieure à 1 aux deux yeux. Le maximum de la fonction de convergence était de 2,5 *am* seulement. De plus, le minimum de convergence restait positif. La malade avait donc, outre son insuffisance de convergence, un strabisme convergent de 5°, 8. Cela était dû à une ténotomie ancienne du droit externe de l'œil droit.

Landolt pratique alors l'avancement simple du droit interne gauche et guérit la malade. P. C.

5) *Reymond* parle d'une légère modification de l'appareil de Reid qui permet la mensuration facile et exacte des angles alpha et gamma de la ligne visuelle, ainsi que le rayon de courbure cornéenne dans les régions les plus proches de la ligne visuelle. Dans le staphylome pellucide normal, la ligne visuelle est perpendiculaire à l'ombilic du cône quand l'œil est en fixation rapprochée. La régularité de courbure dans la ré-

gion voisine de la ligne visuelle explique les acuités supérieures que l'on observe si peu en rapport, de prime abord, avec les lésions cornéennes. Enfin la région utilisée de la cornée ne représente par un segment de sphère comme on l'admet généralement, mais le rayon de courbure cornéenne croît régulièrement du côté nasal au côté temporal. Dans l'asthénopie hypermétropique juvénile de telles différences de réfraction sont ordinairement notables. G. DUBREUIL.

6) *Parisotti* publie le compte rendu d'une expertise faite au sujet d'un cas de myopie traumatique qui se serait développée peu à peu chez un sujet ayant reçu une forte contusion, avec blessure à la hanche, projection violente à terre, etc. Ses conclusions admettent la préexistence de la myopie par rapport au traumatisme en raison des altérations du fond d'œil (choroïdite centrale) qui n'auraient pu se développer dans un temps aussi réduit que celui qui s'est écoulé depuis le traumatisme.

G D.

MALADIES DU GLOBE DE L'ŒIL
(BLESSURES, CORPS ÉTRANGERS, PARASITES)

1) **De Lantsheere** (J.). — La prophylaxie des traumatismes oculaires du travail *(Recueil d'ophtalmologie*, p. 556-668, novembre 1905).

2) **Bocchi** (A.). — Contribution aux opérations par électro-aimant (Contributo alle operazioni coll'elettro-magnete) *(XVIIe Congr. d. Soc. Ottalm. ital.*, Naples, 10-14 octobre 1905).

3) **Terrien** et **Coutela** (Ch.). — Néoplasmes et pseudo-plasmes développés dans les moignons *(Archives d'ophtalmologie*, p. 641, novembre 1905).

4) **Eskenazi**. — Corps étranger ayant traversé l'œil de part en part et y ayant séjourné six semaines *(C. R. du club méd. de Constantinople*, p. 150, octobre 1905).

5) **Sattler**. — Une nouvelle méthode de traitement de l'exophtalmie pulsatile (Ueber ein neues Verfahren bei der Behandlung des pulsirenden Exophthalmus) *(Klin. Monastbl. f. Augenhlk.*, p. 1, Iahrg. XLIII, B II, juillet 1905).

6) **Lagrange**. — De l'amélioration de la prothèse oculaire par la greffe de l'œil de lapin *(Archives d'ophtalmologie*, p. 421-432, juillet 1905).

7) **Hornstein**. — Blessures de l'œil par éclats de cuivre et de laiton (Verletzungen des Auges durch Kupfer- und Messingsplitter *(Inaug. Diss.*, Tubingen, 1905).

8) **Maerz**. — Quatre cas d'exophtalmos (Exophthalmus, Vier Fälle) *(Inaug. Diss.*, Giessen, 1905).

1) Deux indications principales, savoir :

I. — Il faut prévenir les accidents oculaires du travail.

II. — Il faut soigner immédiatement les yeux atteints par les traumatismes.

Pour préserver les yeux on a imaginé différentes sortes de lunettes. Ces lunettes présentent plusieurs inconvénients auxquels il faut remédier. Pour que l'ouvrier puisse les employer sans gêne et d'une façon profitable, elles doivent d'après le Dr *J. de Lantsheere*, remplir les conditions suivantes : 1° Garantir les yeux contre les plus fins éclats ; 2° Permettre une vision parfaitement distincte, ne gêner en aucune façon l'excursion complète du champ de regard ; 3° Etre solides ; 4° Etre d'une application facile et d'un usage commode ; 5° Ne pas coûter trop cher ; 6° Etre appropriées à l'usage particulier auquel elles sont destinées.

Il y a des prédisposés aux accidents oculaires du travail, et il n'est pas rare de voir le même ouvrier recevoir dans l'œil des éclats métalliques à des dates plus ou moins rapprochées. Cela tient, d'après l'auteur, à une indifférence dans les mouvements palpébraux ou à un manque de réaction générale.

Les traumatismes oculaires sont souvent dus à un vice de réfraction ou à une altération de l'appareil oculaire de l'ouvrier. Il est par conséquent indispensable d'examiner ses fonctions usuelles avant son entrée à l'atelier et de donner à chaque ouvrier un travail commode.

Quant aux soins à donner dans les traumatismes oculaires, il faut mettre l'œil à l'abri des causes d'infection ou d'irritation extérieures et il faut lui assurer le repos. Souvent ce sont les camarades d'atelier qui donnent les premiers soins, qui font des tentatives pour extraire les corps étrangers de la cornée. Cela devrait être défendu, seul le médecin doit intervenir. Tout au plus, leur permettra-t-on l'application d'un pansement bien propre. H. PERETZ.

2) *Bocchi* donne une observation d'extraction d'éclat de fer par voie sclérale et par l'aimant de Hirschberg. V. = 1/5 avant et 2/3 après l'opération. G. D.

3) *Terrien* et *Coutela* distinguent deux cas : 1° Le néoplasme est primitif et l'atrophie apparaît secondairement ; 2° L'atro-

phie est primitive et c'est sur un moignon plus ou moins ancien que vient se développer le néoplasme.

La phtisie du globe n'est pas rare au cours du gliome, elle est bien connue quoique moins fréquente à la suite du sarcome. Mais nous possédons seulement douze observations dans lesquelles la phtisie précéda l'apparition de la tumeur. Dans la plupart des cas le globe était atrophié à la suite de conjonctivites purulentes ou d'inflammations consécutives à un traumatisme, dans un cas après l'amputation du segment antérieur. Il s'agissait presque toujours de sarcomes mélaniques. La pathogénie de l'affection est très discutée. Nombre d'auteurs prétendent que le germe du sarcome préexistait à la phtisie réelle ou probable du globe, mais qu'il est resté inaperçu. Cette opinion très vraisemblable est difficile à vérifier. On a invoqué aussi les inflammations chroniques dont le globe est ou a été le siège, mais elles ne peuvent que favoriser l'apparition de la tumeur. L'étiologie reste donc encore obscure. BÉNÉZECH.

4) Le petit malade d'*Eskenazi* est âgé de trois ans. Six semaines auparavant blessure à l'arcade sourcilière gauche par éclats de vitre. Lavages à l'eau boriquée et réunion de la plaie. A l'examen, blépharospasme, immobilité du globe, sensation de dureté sous-jacente à la cicatrice sourcilière, pupille à reflet métallique, corps étranger du cul-de-sac conjonctival supérieur. Chloformisation, incision dans le sillon orbito-palpébral qui permet de retirer un fragment de verre long de 35 millimètres, large de 2 à 5 millimètres. Ce corps étranger si longtemps toléré sans suppuration avait traversé l'œil. Le globe reprit ses mouvements, mais le reflet gliomateux persista. E. R.

5) La ligature de la carotide primitive dans l'exophtalmie pulsatile peut donner en général une guérison. Mais l'opération est si grave, souvent même dangereuse pour la vie, que la communication de *Sattler* qui obtint le même résultat favorable par un procédé différent et moins dangereux, mérite d'être examinée.

Dans un cas où l'exophtalmie pulsatile avait suivi une

blessure, il existait un sac anévrismal au-dessus et en dedans de l'œil, qui dépendait évidemment des veines frontale et angulaire. On sentait une pulsation évidente et on entendait un souffle systolique.

Ces deux symptômes disparaissaient par compression de la carotide.

La marche de l'opération fut la suivante : Par une incision suivant le bord inférieur du sourcil, le sac fut mis à nu et suivi jusque dans l'orbite. Il fut assez facile de libérer le vaisseau ectasié et de l'extirper après double ligature sans grande hémorragie. Les jours suivants, le malade se plaignit de douleurs de tête que Sattler explique par une thrombose du sinus caverneux, les suites furent favorables ; les pulsations et les souffles cessèrent ainsi que les bourdonnements. L'examen microscopique montra que la paroi du sac était quatre fois plus épaisse par néoformation de fibres élastiques. Si d'autres cas venaient conformer l'observation de Sattler, on devrait préférer l'extirpation de la veine dilatée à la ligature de la carotide qui n'est pas sans danger. KRUKENBERG.

6) *Lagrange* rappelle la technique de l'opération qu'il a décrite dans les Annales de 1901, consistant à introduire dans l'orbite après l'énucléation, un œil de lapin jeune sur lequel on suture les muscles et la conjonctive.

L'auteur ajoute quelques détails à cette technique ; il recommande de tourner la cornée de l'œil du lapin en arrière ; de ne pas prendre un œil trop volumineux ; enfin de ne pas tenter l'hétéroplastie orbitaire dans les cas où l'énucléation est faite pour une inflammation aiguë et tant soit peu septique du globe oculaire.

L'auteur sur 11 opérations semblables a obtenu 8 succès et il donne l'observation de ces cas heureux avec photographies des malades. P. C.

MALADIES DES PAUPIÈRES, DE L'APPAREIL LACRYMAL ET DE L'ORBITE

1) **Di Santo.** — Mucocèle suppurée des sinus frontaux intéressant les cellules ethmoïdales droites (Mucocele suppurato dei seni frontali con interessamento del seno ethmoidale destro) *(XVIIe Congr. d. Soc. Ottalm. ital.*, Naples, 10-14 octobre 1905).

2) **Verhoeff** (F.-H.). — Tumeurs mixtes des glandes lacrymale et salivaire (Mixed tumors of the lacrymal and salivary glands) *(Journ. of med. Research*, février 1905).

3) **Lafon.** — Traumatisme de l'orbite par coup de parapluie *(Soc. d'anat, et de phys. de Bordeaux*, 31 juillet 1905).

4) **Werner** (L.). — Tumeurs symétriques de l'orbite, dans un cas de leucocytémie aiguë, suivie rapidement de mort (Symmetrical tumours of the orbits in a case of acute lymphatic leucocythemia, with rapidly fatal result) *(Trans. Opht. Society*, p. 180, 1905).

5) **Roger.** — Traitement opératoire du ptosis par la méthode de Parinaud *(Thèse de Paris*, 1905).

6) **Pascheff.** — Sur la clinique et l'anatomo-pathologie d'un cas, vraisemblablement, cysticerque calcifié de l'orbite *(Archives d'ophtalmologie*, p. 432-440, juillet 1905).

7) **Petella.** — Opportunité d'un but commun pour le traitement des affections des voies lacrymales (Opportunita di una intesa comune intorno al tratamento delle affezioni delle vie lagrimali) (*XVII*e *Congr. d. Soc. Ottalm. ital.*, Naples, 10-14 octobre 1905).

8) **Angelucci.** — Sur la résection permanente et temporaire de l'orbite dans l'extirpation des tumeurs rétro-bulbaires (Sulla resezione permanente e temporanea dell'orbita nell'estirpazione dei tumori retro-bulbari) *(XVII*e *Congr. del. Soc. Ottalm. ital.*, Naples, 10-14 octobre 1905, et *Giornale internat. di medicina*, 29 1905).

9) **Benedetti** (A.). — Epithéliomas inopérables intéressant la région oculaire traité par la radiothérapie (Epiteliomi inoperabili interessanti la regione oculare trattati con la radioterapia) *(XVII*e *Cong. d. Soc. Ottalm. ital.*, Naples, 10-14 octobre 1905).

10) **Tornatola.** — Le galvano-cautère pour la correction de l'entropion (Il galvano-cauterio per la correzione dell'entropion) *(XVII*e *Congr. d. Soc. Oftalm. ital.*, Naples, 10-14 octobre 1905).

11) **De Bono.** — Sur un procédé déterminé pour l'opération du blépharoptosis congenital (Di un processo determinato per l'operazione della blefaroptosi congenita) *(XVII*e *Congr. d. Soc. Oftalm. ital.*, Naples, 10-14 octobre 1905).

12) **Brewerton.** — Extirpation du sac lacrymal (Extirpation of the lacrymal sac) *(The ophthalmoscope*, avril 1906).

1) *Di Santo* publie l'observation d'une malade de soixante ans qui présentait deux grosses bosses fluctuantes, l'une correspondant à la paupière supérieure droite, moitié externe. l'autre correspondant à la facette triangulaire du frontal du même côté ; distension et abaissement de la voûte orbitaire, léger déplacement en bas et à gauche du bulbe. En rapport avec l'angle supéro-interne, petite tumeur à peau saine, fluctuante et réductible par la pression. La lame papyracée de l'ethmoïde à droite est repoussée dans la narine et un bourgeon charnu occupe le méat moyen. On incise les deux tumeurs fluctuantes, ablation de la masse nasale, trépanation de la paroi du sinus dans la narine droite, irrigations répétées ou une solution de sublimé à 1 : 6.000 et de permanganate de potasse 1 : 4.000. Guérison complète. G. DUBREUIL.

2) *Verhoeff* rapporte cinq cas de tumeurs de la glande lacrymale, le premier cas était un cylindrome observé chez un homme de vingt-neuf ans. La tumeur était nodulaire et molle et repoussait l'œil en avant et en bas. Elle fut extirpée, elle adhérait au périoste et s'étendait profondément dans l'orbite. A son ouverture, une matière gélatineuse s'échappa.

Le second cas était aussi un cylindrome chez une femme de trente et un ans. L'œil était repoussé en avant et en bas. A l'extirpation, on constata que le nerf optique était atteint. Une cellulite avec ulcère et perforation de la cornée survint. Un an plus tard, la tumeur avait récidivé sous forme d'une grosse masse et l'orbite fut exentérée. Il y eut une nouvelle poussée et la mort fut attribuée à l'extension de la tumeur dans l'orbite.

Une autre tumeur de même nature fut observée chez une femme de quarante ans. L'orbite était attaquée et tout son contenu fut enlevé. On ne sait ce que devint cette malade.

On observa une tumeur de la glande lacrymale appartenant au type sarcome chez un jeune homme de dix-sept ans. L'exentération de l'orbite fut pratiquée et, huit ans plus tard, aucune récidive ne s'était encore produite. Le dernier cas rapporté est celui d'une femme de vingt-six ans porteur d'un myxo-chondrome de la glande lacrymale. Une portion de la tumeur fut enlevée, mais il en resta un fragment dans le fond de l'orbite, on ne connut pas l'histoire ultérieure de la malade. Verhoeff donne l'examen microscopique détaillé de chaque tumeur. Ces tumeurs mixtes sont d'origine essentiellement épithéliales et sont probablement dues à un développement atypique des cellules normales de la glande. Ces tumeurs sont non seulement dangereuses pour l'œil mais elles menacent aussi la vie du malade, surtout quand elles ne peuvent être entièrement enlevées ou lorsqu'il se produit une récidive. L'exentération de tout le contenu orbitaire est toujours indiquée. COBURN.

3) Femme de soixante-dix ans, présentée par *Lafon*, qui, dans une chute, cinq mois avant, s'est enfoncé un bout de parapluie dans l'angle interne de l'orbite. Il y a eu déchirures du ligament palpébral interne et du droit interne. Aujourd'hui, déviation de l'œil en dehors, fistule orbitaire répondant à une

petite tuméfaction, douleurs. L'incision a permis de reconnaître une masse fibreuse ; on a arraehé le nasal externe pour calmer les douleurs et l'on se propose de corriger la déviation du globe. E. R.

4) *Werner* rapporte l'observation d'un cas de tumeur symétrique et solide des deux orbites, accompagné d'un côté par une suppuration partielle de la cornée. Il s'agit d'une fille, âgée de quatorze ans, atteinte de leucocytémie lymphatique. Hémorragies au fond d'œil. Globules rouges 1.672.000. Globules blancs 62.000 (surtout de gros lymphocytes). Il y a très peu de petits lymphocytes ; c'est très difficilement qu'on peut rencontrer un éosinophile ou un polynucléaire. La malade succomba vingt jours après le début de la maladie.

STEPHENSON.

5) Dans cette étude, *Roger* passe en revue tous les procédés opératoires employés pour la cure du ptosis, basés, les uns sur le raccourcissement de la paupière par des résections cutanées plus ou moins étendues, les autres sur la suppléance du releveur parésié par le frontal ou le droit supérieur.

Dans le cas de ptosis incomplet, par parésie du releveur, l'auteur recommande le procédé de de Lapersonne : avancement du muscle releveur combiné ou non à une résection cutanée. Pour le ptosis complet avec, bien entendu, intégrité du droit supérieur, l'auteur recommande le procédé de Parinaud, plus simple que celui de Motais. L'auteur présente plusieurs planches de technique opératoire. Les résultats de la méthode de Parinaud sont consignés dans une série de cinq observations terminant ce travail. E. MOREAU.

7) *Pascheff* rappelle les cas connus de cysticerque de l'orbite au nombre de 9. Il rapporte l'observation d'un enfant de sept ans présentant à l'œil droit une exophthalmie considérable développée en seize jours, avec stase papillaire, et une vision permettant de compter les doigts à 3 mètres.

Après une période d'amélioration, les douleurs apparaissent la vision est très diminuée, et une ponction dans le cul-de-sac supéro-interne donne un liquide séreux.

Le jeune malade fut opéré par la méthode transconjonctivale que Knapp préconise. On retire, après l'avoir vidée, la paroi d'un kyste volumineux à l'intérieur de laquelle se trouvait un corps blanc enroulé. Après l'opération la vision s'améliora. L'examen du kyste montra qu'il s'agissait pour l'enveloppe d'une membrane fibreuse en voie de formation et d'origine purement inflammatoire. Le liquide renfermait beaucoup de chlorure de sodium et peu d'albumine. Le petit corps blanc était imprégné de carbonate de calcium et cette calcification était telle qu'il avait perdu toute structure.

L'auteur élimine l'hypothèse d'un kyste pyogène, d'une inclusion épithéliale, et celle d'un échinocoque, car la membrane germinatrice typique était absente. Il se rattache au diagnostic de kyste dû à un cysticerque calcifié.

P. CHAVERNAC.

7) *Petella* voit deux indications dans le traitement des affections des voies lacrymales : rétablir la perméabilité et tarir la sécrétion. En ce qui concerne le premier but, il est essentiellement conservateur, éviter autant que possible les interventions opératoires et, si l'on doit ouvrir le sac, ne détruire que sa paroi antérieure ; si l'on doit opérer les points lacrymaux que l'on ne touche qu'au point supérieur seul. Pour le second but : tarir la sécrétion, l'auteur préconise les grands lavages et, à ce sujet, il regarde comme totalement insuffisante la seringue d'Anel. Il préconise l'emploi d'un appareil (dacryoclyse) qui semble être un irrigateur avec une petite canule qui permet de faire passer de grandes quantités de liquides par une sonde creuse de de Wecker introduite par le point lacrymal supérieur.

G. DUBREUIL.

8) *Angelucci* fait, à l'occasion de la communication de Basso, l'exposé de trois cas de tumeurs rétrobulbaires opérées. Dans les deux premiers cas, la tumeur siégeait à la partie supérieure et moyenne de l'orbite. Angelucci fit une résection permanente de la paroi orbitaire externe, qui comprenait un centimètre environ de l'apophyse orbitaire du frontal et un centimètre et demi, à partir de la suture fronto-malaire, de la portion orbitaire ascendante du malaire. Dans le troisième cas

la tumeur était localisée à la pointe de la pyramide orbitaire. Au lieu de la méthode de Krönlein, l'auteur aurait imaginé et essayé une méthode de résection temporaire beaucoup plus simple, mais qui a été exécutée par Rollet sous le nom d'orbitotomie malaire. (*Ann. d'oculist.*, nov. 1901).

On sectionne les parties molles par une incision allant du sourcil à la base de l'apophyse orbitaire du malaire (4 centimètres de long environ). De ce point on fait partir une seconde incision qui suit le bord supérieur de l'apophyse zygomatique du malaire sur une longueur de 3 centimètres. On décolle le périoste sur la face orbitaire du malaire et on procède à la section de l'os : à la base de la branche ascendante orbitaire du malaire, on scie en tombant à peu près sur la suture orbitaire qui unit le malaire et le maxillaire supérieur. En haut on scie le rebord orbitaire au point de jonction des apophyses orbitaires du frontal et du malaire. Ceci fait, on saisit avec une pince à ostéotomie la portion d'os libérée et sans grande pression on arrive à la retourner vers l'extérieur. On arrive, de cette sorte, à libérer spontanément la suture du malaire sur la paroi externe. On récline la paroi externe de l'orbite tout entière en dehors, on récline l'œil en dedans et l'on dispose ainsi d'un vaste espace qui permet de voir et d'opérer dans la profondeur. G. DUBREUIL.

9) *Benedetti* a onze observations d'épithéliomas intéressant les deux tiers supérieurs de la face et ayant des rapports avec l'œil ou ses annexes. Il résulte de l'examen de ces observations qu'il a vu environ 55 pour 100 de ces cancers inopérables guérir par la radiothérapie, 26 pour 100 être améliorés, enfin 7 pour 100 ont été traités sans succès. Il ne résulte rien de plus qu'auparavant de cette statistique, assavoir : que si Benedetti a vu des cancers s'améliorer, il ne les a pas suivis pendant plus d'un an, et que, d'ailleurs, un certain nombre ont déjà, dans ce laps de temps, récidivé. G. DUBREUIL.

10) *Tornatola* estime que lorsqu'il s'agit de l'entropion, le traitement doit être proportionné au degré de l'affection et que si très souvent les procédés de Streatfield-Snellen ou celui de Jaesche-Arlt sont applicables, il est des cas où le galvano-cau-

tère donne d'excellents résultats, en particulier lorsqu'il s'agit d'un entropion du premier degré total ou partiel. Le galvano-cautère est préférable au thermo-cautère parce que son maniement est plus aisé, la facilité de le chauffer juste au moment de l'appliquer permet plus d'immobilité du malade; son action peut être plus facilement limitée; enfin, suprême agrément, on peut couper le courant au moindre mouvement du malade. En résumé, l'auteur prône, avec arguments à l'appui, l'emploi d'un instrument dont tout le monde se sert, depuis qu'il existe, dans le traitement de l'entropion. G. DUBREUIL.

11) *De Bono* expose que le procédé le plus rationnel dans le blepharoptosis est évidemment la substitution de l'action d'un muscle à celle du muscle qui ne fonctionne pas, d'où l'idée d'utiliser le frontal; suture de Gaillard, procédé de Panas, Angelucci et modification de Sourdille. Le procédé de Motais-Parinaud, qui substitue le droit supérieur à l'élévateur est, de prime abord, plus rationnel que les autres; mais il expose à de graves inconvénients; si l'on supprime ces inconvénients, le procédé du droit supérieur reste le procédé de choix. Dans un cas de blepharoptosis congénital, l'auteur a combiné un avancement Eversbuch-de Lapersonne avec un procédé frontal qui diffère de celui de Angelucci-Sourdille en ce que, pour renforcer le tendon de l'élévateur qui était atrophié, il a fait un tendon artificiel avec le fascia orbitaire qu'il a suturé par quelques points sous-cutanés avec les faisceaux supra-ciliaires du frontal. Démonstration de photographies qui montrent que le malade peut découvrir à droite et à gauche toute sa cornée, du côté opéré et du côté sain par conséquent.

L'idée du tendon artificiel est due à F. Volpe qui a étudié le procédé sur le cadavre sans l'appliquer sur le vivant.

G. DUBREUIL.

Le Gérant : P. MASSON.

Lyon. — Imp. A. REY et Cie, 4, rue Gentil. — 42061

MÉMOIRES ORIGINAUX

Pseudo-tuberculose aspergillaire expérimentale de la choroïde.

Par MM.
ROLLET et AURAND
Professeur de clinique ophtalmologique — Chef des travaux de clinique ophtalmologique
à l'Université de Lyon.

Nous présentons à la Société[1] un lapin auquel nous avons pratiqué, il y a un mois, une inoculation directe de la choroïde de l'œil droit avec des spores d'aspergillus fumigatus provenant d'une culture âgée de deux mois, en pleine activité.

L'inoculation a été faite de la façon suivante : Après les précautions d'asepsie habituelle, nous avons fait au couteau de Graefe une petite boutonnière scléroticale dans la région équatoriale supérieure du globe, de façon à ménager le plus possible le vitré, puis nous avons glissé entre la choroïde et la sclérotique une spatule de platine chargée de spores, enfin nous avons suturé la conjonctive.

Examiné le 28 avril dernier, le lapin, dont l'état général est toujours excellent, nous a montré les lésions suivantes : d'abord il y a quelques synéchies postérieures de l'iris déformant et immobilisant la pupille, traces d'une iritis qui a dû être torpide et légère, car la sclérotique a sa teinte normale et la chambre antérieure est tout à fait claire ; mais, fait plus intéressant, lorsque nous examinons le fond de l'œil, nous constatons, dans la partie inférieure du champ ophtalmoscopique, à l'image droite, à peu près dans la direction du diamètre vertical, une série de taches d'un blanc laiteux, plus ou moins larges, à

[1] Communication à la *Société des sciences médicales de Lyon*, 2 mai 1906.

bords un peu flous et festonnés, sans aucun cadre pigmentaire. Comme on peut le voir sur l'aquarelle présentée (et photographiée fig. 1), il y a trois larges plaques placées les unes au-dessous des autres. La moyenne est réunie par une traînée verticale blanche à la plus inférieure, qui est également la plus étendue, principalement dans le sens horizontal. C'est surtout en examinant cette dernière tache qu'on se rend compte qu'elle est, en somme, constituée par l'agglomération de petites taches ou plutôt de petites nodosités arrondies et saillantes dans le vitré, qui lui donnent un aspect mamelonné. Les mouvements parallactiques de la lentille, et le déplacement de l'ombre qui estompe les bords, suffiraient à le démon-

Fig. 1

trer si nous ne trouvions encore, disséminées çà et là autour de gros amas blancs, de petites taches arrondies et blanchâtres, les unes de la largeur d'une lentille, les autres punctiformes.

Malgré ces lésions, le vitré est resté transparent et la rétine est normale, mais la papille est floue et comme enveloppée d'un brouillard, signe évident d'un retentissement sur le nerf optique.

Les lésions si intéressantes que nous venons de décrire ne peuvent être évidemment que le résultat de la prolifération des spores d'aspergillus. Mais ce qui est tout à fait remarquable, c'est la forme nodulaire que revêt la lésion choroïdienne.

forme tout à fait comparable à celle que revêtent les tubercules expérimentaux de la choroïde chez le lapin.

Nous rappelons, en effet, que nous avons présenté antérieurement[1] une tuberculose expérimentale de la choroïde chez le lapin, avec dessin (V. *Revue générale d'ophtalm.*, p. 172, 1906). Il est donc aisé de se convaincre que, sauf le nombre et l'étendue des lésions, celles-ci sont tout à fait comparables, comme couleur et forme, surtout dans les lésions élémentaires. Et même, fait singulier dans les deux cas, les lésions ne se sont pas produites au point d'inoculation vers la région équatoriale supérieure, mais dans la région inférieure du globe.

Il faut noter cependant que, dans notre cas de tuberculose choroïdienne, il existe quelques petites plaques de chorio-rétinite ; mais, malgré cela, on pourrait parfaitement confondre les végétations aspergillaires de la choroïde avec les véritables tubercules, car dans les deux cas, ce sont les mêmes nodosités arrondies et d'un blanc laiteux, sans aucune couronne pigmentaire.

Si l'on veut bien se souvenir qu'il existe chez l'homme une aspergillose pulmonaire causée aussi par l'aspergillus fumigatus, qui ressemble tout à fait, au point de vue clinique et anatomo-pathologique, à la tuberculose pulmonaire[2], puisque on l'a appelée la pseudo-tuberculose aspergillaire, il nous sera donc permis de dire en face des résultats de nos expériences, qu'il existe aussi, expérimentalement tout au moins, une pseudo-tuberculose aspergillaire de la choroïde, dont nous avons pu suivre sur le vif l'intéressant développement.

Cette forme nodulaire ou pseudo-tuberculeuse que revêt l'aspergillose nous avait d'ailleurs frappé déjà à plusieurs reprises, dans nos expériences sur les kératites aspergillaires[3] et c'est pour vérifier une fois de plus cette analogie que nous avons entrepris pour la première fois nos inoculations sur la choroïde.

[1] Rollet et Aurand, *Soc. des sciences méd. de Lyon*, 17 janvier 1906, et *Rev. gén.*, p. 171.

[2] Rénon, Etude sur l'aspergillose, Paris 1897.

[3] Rollet et Aurand. Recherches sur les kératites aspergillaires expérimentales. *Bulletin de la Société française d'ophtalmologie*, 1905 ; Nouvelles recherches sur les kératites aspergillaires expérimentales. *Revue générale d'ophtalmologie*, déc. 1905.

Mais en terminant, nous ferons remarquer que si l'analogie de la tuberculose et de l'aspergillose est évidente en ce qui concerne l'aspect et la forme des lésions choroïdiennes, elle ne se poursuit plus du tout, au point de vue de l'évolution.

L'aspergillose se développe, en effet, beaucoup plus rapidement que la tuberculose ; c'est ainsi que nous avons obtenu trois semaines après notre inoculation des lésions étendues d'aspergillose choroïdienne, tandis que nous avons dû attendre cinq mois un résultat positif pour la tuberculose choroïdienne.

REVUE GÉNÉRALE[1]

ANATOMIE ET EMBRYOLOGIE

1) **Levinsohn.** — Les couches postérieures de l'iris (Ueber die hintern Grenzschichten der Iris) *(Arch. f. Ophth.*, LXII, 547-558, 1905).

2) **Fleischer** (Bruno). — Le développement des canalicules lacrymaux chez les mammifères (Die Entwicklung der Traenenröhrchen bei den Saügetieren) *(Arch. f. Ophth.*, LXII, 3, 379-400, 1905).

3) **Falchi** (Fr.) — Sur le développement de la glande lacrymale. Note préventive (Sullo sviluppo della ghiandola lagrimale) *(Rivista italiana di Oltalmologia*, novembre, décembre, 1905).

4) **Baquis** (Elia). — Nucléation des cônes (Nucleazione dei coni) *(Rivista italiana di Oltalmologia*, septembre, octobre 1905).

1) *Levinsohn* fait une étude intéressante des couches postérieures de l'iris en comparant histologiquement les cellules fixées au moment de la contraction pupillaire et au moment de la mydriase. Des planches hors texte fort démonstratives établissent les variations considérables des cellules et montrent par conséquent leur rôle dilatateur.

Les conclusions se rapprochent de celles de Juler, s'harmonisent avec celles de Grynfelt, mais sont superposables seulement à celles de Widmark et se résument en ces mots : Il existe deux rangées de cellules pigmentées et une couche de fibres musculaires lisses. L. DOR.

[1] Les articles dont nous indiquons seulement les titres, sans analyse, ne contiennent rien de nouveau.

2) *Bruno Fleischer* fait observer que si le développement des canalicules lacrymaux et du canal nasal est bien connu chez les amphibies, les reptiles et les oiseaux par le travail de Born, il subsiste cependant sur le développement des voies lacrymales chez les mammifères, certains points à éclaircir, et notamment le développement de l'extrémité supérieure du canal et des canalicules.

Il montre que les canalicules proviennent d'un bourgeonnement de la gouttière lacrymale et apporte à l'appui de ses assertions une soixantaine de dessins figurant des coupes schématiques en série. L. DOR.

PHYSIOLOGIE

1) **Tscherning.** — Appareil pour la détermination du sens des couleurs (*Soc. franç. d'ophtalmologie*, mai 1906).
2) **Golesceano.** — Dyalise kérato-conjonctivale (*Soc. franç. d'ophtalmologie*, mai 1906).

1) *Tscherning* présente deux instruments destinés à examiner le sens des couleurs. Le premier, qu'il a construit en collaboration avec le docteur Benedetti, est un appareil de polarisation chromatique, dans le genre de l'appareil de Chibret. Ce dernier avait placé une plaque de quartz taillée parallèlement à l'axe entre un nicol et un prisme biréfringent. On obtient ainsi deux champs de couleur complémentaire et dont on peut faire varier la teinte en changeant l'inclinaison de la plaque. MM. Tscherning et Benedetti ont remplacé le quartz par un autre taillé perpendiculairement sur l'axe et ils obtiennent la variation des teintes en tournant le nicol. Les champs sont plus grands et plus éclairés que dans l'instrument de Chibret.

L'autre instrument, que M. Tscherning a construit d'après une série de recherches faites en collaboration avec Mme Estrid Hein, est un appareil spectral qui ressemble extérieurement à un microscope. Il se compose essentiellement d'un réseau placé entre deux collimateurs. Un miroir projette la lumière d'une flamme sur la fente du premier collimateur;

par l'intermédiaire du réseau, il se forme sur la plaque du second collimateur un petit spectre dont la bande jaune coïncide avec la fente. L'observateur qui regarde à travers cette fente voit donc le réseau éclairé par la lumière jaune.

Devant la lentille du second collimateur glisse un écran percé de deux ouvertures, l'une carrée, l'autre circulaire. La première sert à déceler les daltoniens : un prisme biréfringent placé dans le second collimateur, non loin de la fente oculaire, dédouble le carré et en même temps le spectre. Le rouge de l'un des spectres et le vert de l'autre sont ainsi amenés à coïncider avec la fente oculaire, de sorte qu'on voit deux carrés, l'un rouge et l'autre vert. Un petit nicol placé derrière la fente oculaire permet de faire varier l'intensité relative des deux carrés. Si un observateur trouve que les carrés présentent quelque ressemblance entre eux, on le prie de tourner le nicol jusqu'à ce qu'ils semblent pareils. La position donnée au nicol permet de distinguer entre les protanopes (Rothblinde) et les deutéranopes (Grünblinde).

Pour le diagnostic de la trichromasie anomale on écarte le prisme biréfringent et on remplace l'ouverture carrée par l'ouverture circulaire. Cette dernière n'est pas libre comme la première. Sa moitié droite est occupée par un verre fumé destiné à atténuer un peu la lumière jaune ; la moitié gauche est occupée par un prisme biréfringent, qui, comme le précédent, amène le rouge et le vert dans la fente oculaire. Comme le prisme est placé dans l'ouverture même qu'on regarde, celle-ci n'est pas vue dédoublée. On la voit simple et éclairée par un mélange de rouge et de vert. En tournant le nicol, on fait varier le rapport entre ces deux couleurs, jusqu'à ce qu'on trouve la position où le mélange présente la même teinte que le jaune de l'autre moitié. Les cas de trichromasie anomale sont ainsi décelés avec la plus grande facilité.

L'AUTEUR.

2) Tout en admettant les modifications histo-chimiques de l'albumine contenue dans l'humeur aqueuse à la suite des instillations de myotique ou mydriatique ; *Golesceano* estime que nous devons être réservés quant aux échanges dialytiques des

sels hydrargyriques par les injections sous-conjonctivales. Tout au plus doit-on considérer cette thérapeutique comme une méthode d'expectation motivée afin d'attendre la réparation des tissus morbides dont la réaction est individuelle et trop complexe pour être soumise au contrôle d'une expérimentation *in vitro*. G. D.

ANATOMIE PATHOLOGIQUE

1) **Hanke** (Victor). — Un bacille inconnu jusqu'ici provoquant l'abcès annulaire typique de la cornée (Ein bisher unbekannter Bacillus, der Erreger des typischen Ringabscesses der Cornea) (*Zeitschrift f. Augenheilkde*, p. 373, 1903).

2) **Duclos** (L.). — Recherches bactériologiques sur les infections post-opératoires (*Annales d'oculistique*, décembre 1905, 409-427).

1) *V. Hanke* a pu cultiver, provenant de l'ulcère et de l'hypopyon d'une cornée atteinte d'abcès annulaire, un parasite, qui a la faculté de produire dans tous les cas, où il est mis en contact avec la cornée, une panophtalmie précédée de cette kératite purulente. Cette kératite se compose d'après la définition de Fuchs qui, le premier, a décrit cette affection, d'une infiltration purulente de la périphérie de la cornée, accompagnée de nécrose des couches postérieures de la cornée qu'elle entoure. Le microbe est un bacille long et mince, se mouvant par saccades. On peut le colorer avec toutes les couleurs d'aniline, mais pas d'après la méthode de Gram. Il trouble le bouillon d'une manière diffuse ; les anciennes cultures sont fluorescentes. L'agar, dans toutes ses modifications courantes est également un bon terrain de culture ; le bacille s'y multiplie formant des gouttes opalescentes, s'agrandissant bientôt, pour devenir complètement opaques. Sa morphologie et sa biologie rappellent beaucoup celles des bacilles du groupe de Proteus, spécialement celle du bacille *Proteus fluorescens* décrit par Jaeger chez des personnes atteintes de la maladie de Weil. E. REDSLOB.

2) *Louis Duclos* étudie les infections oculaires post-opératoires au point de vue bactériologique. Pour plus de précision,

il prélève : 1° Le liquide des larmes et des filaments muqueux, baignant dans le liquide conjonctival ; 2° le pus qui souillait les bords de la plaie ; 3° le pus de la chambre antérieure, si possible ; 4° le pus intraoculaire lors de l'éviscération ; 5° le pus restant au fond de la coque oculaire ; 6° des mucosités naso-pharyngées. Sur 9 injections, 7 relèvent du pneumocoque et 2 du streptocoque. La suppuration due au pneumocoque frappe les bords de la plaie. C'est un pus blanchâtre, bien lié, fusant vers la pupille et le vitré. L'infection par streptocoque trouble la cornée et l'iris et donne une abondante sécrétion conjonctivale. L'infection est d'origine exogène, elle se produit souvent au cours d'un coryza ou d'une inflammation de la muqueuse laryngée. Presque tous les malades ont présenté du larmoiement. L'infection post-opératoire aurait donc comme origine un état anormal des muqueuses du voisinage. H. PERETZ.

PATHOLOGIE ET THÉRAPEUTIQUE

MALADIES DE LA CONJONCTIVE, DE LA CORNÉE ET DE LA SCLÉROTIQUE

1) **Jacqueau** (A.). — Infection vaccinale de la conjonctive (*Soc. franç. d'ophtalmologie*, mai 1906).

2) **Chevallereau** et **Polack**. — Du tatouage coloré de la cornée (*Soc. franç. d'ophtalmologie*, mai 1906).

3) **Kalt**. — Tuberculose conjonctivale propagée au corps ciliaire. Généralisation tuberculeuse (*Soc. franç. d'ophtalmologie*, mai 1906).

4) **Fage**. — La kératectomie à lambeaux (*Soc. franç. d'ophtalmologie*, mai 1906).

5) **Gourfein**. — Les différentes formes cliniques de la tuberculose conjonctivale, leurs complications et leur pronostic (*Soc. franç. d'ophtalmologie*, mai 1906).

1) *Jacqueau* rapporte l'observation d'une malade atteinte primitivement d'une blépharo-conjonctivite légère qui s'inocula du pus vaccinal dans l'œil. Lors de son examen, les paupières étaient bouffies, ne pouvant se fermer tant que le chémosis était volumineux ; celui-ci avait une teinte jaune pâle et non rouge vif. La douleur était très vive, il n'y avait presque pas de sécrétion. On constatait sur la conjonctive palpébrale inférieure deux petites plaques blanc jaunâtre à aspect nette-

ment pseudo-membraneux ; en outre, on trouvait sur le bord ciliaire inférieur de petites ulcérations paraissant de même nature, mais dont l'apparence se rapprochait davantage des ulcérations banales. — La joue du côté atteint était gonflée, le ganglion pré-auriculaire, les ganglions cervicaux et le ganglion sous-maxillaire étaient très volumineux et très douloureux à la palpation. L'examen bactériologique et les cultures avaient été négatives et n'avaient décelé que quelques micrococques sans aucune autre valeur pathogène. La guérison survint rapidement après le sixième jour sans complications. — Il persista des cicatrices sur les bords ciliaires, mais sans aspect gaufré caractéristique, celles de la conjonctive étaient à peine visibles.

L'auteur fait remarquer l'antithèse qui existe entre la gravité apparente considérable de ce cas et la bénignité du pronostic. Il faut, dit-il, songer au vaccin en présence d'une inflammation oculaire externe extrêmement aiguë avec retentissement ganglionnaire très accentué, petites ulcérations nébuleuses, suppuration presque nulle et examen bactériologique négatif. L'AUTEUR.

2) *Chevallereau* et *Polack* ont commencé il y a un an, sur des yeux de lapins, des tatouages de la cornée avec diverses matières colorantes et ont appliqué ces tatouages colorés aux malades quand les résultats en ont été bien établis. Les indications des tatouages colorés sont au nombre de deux principales : 1° masquer les leucomes situés au-devant de l'iris ; 2° masquer les colobomes de l'iris, particulièrement ceux d'origine traumatique. Les matières colorantes employées doivent être en poudres impalpables, avoir des teintes se rapprochant autant que possible de celles de l'iris, pouvoir supporter la stérilisation, être parfaitement tolérées par le tissu cornéen, conserver indéfiniment leurs teintes, être très opaques. Pour ces diverses raisons, ils ont choisi huit matières colorantes qui sont : le jaune de Naples, l'ocre brun, l'ocre rouge, la terre verte, la terre d'ombre naturelle, la terre d'ombre brûlée, le bleu d'outremer et le noir d'ivoire. Ils présentent une palette contenant ces huit couleurs dans une

boîte qui peut être facilement mise à l'étuve. Ils présentent également quatre malades et trois lapins sur lesquels des tatouages de toutes les couleurs n'ont provoqué qu'une réaction inflammatoire très légère et très peu durable.

LES AUTEURS.

3) *Kalt.* Une femme de dix-huit ans, sans antécédents tuberculeux, se présente avec un gonflement considérable des paupières remontant à six semaines. La conjonctive bulbaire infiltrée et jaune grisâtre, est recouverte d'un exsudat caséeux. Sur la muqueuse des tarses se voient des ulcérations taillées à pic, à fond grisâtre. La cornée dont la surface est dépolie, laisse voir un iris hypérémié, sans synéchies, et un corps vitré un peu trouble. La vision est tombée à 1/10. Ganglions préauriculaires et sous-maxillaires volumineux et douloureux. Le diagnostic de tuberculose conjonctivale avec envahissement de la sclérotique est confirmé par la constatation des bacilles de Koch. L'affection prend à partir de ce moment une tournure grave. L'infiltration de la conjonctive bulbaire fait place, en bas et en dehors sur le globe, à une ulcération étendue jusqu'au fornix inférieur. Le corps vitré montre une infiltration jaunâtre émanant du corps ciliaire, au côté inféro-externe. De violentes douleurs indiquent la cyclite et l'œil paraît voué à l'atrophie.

A ce moment, deux mois et demi après le début du mal, apparaissent des accidents de pseudo-rhumatisme infectieux des genoux et des cous-de-pied, sans épanchement articulaire notable. La malade pendant près de deux mois se déplace péniblement; puis ces accidents disparaissent.

Du côté de l'œil l'amélioration est manifeste à la fin du troisième mois. L'ulcération scléroticale se comble; l'infiltration vitreuse s'éclaircit lentement et la vision revient partiellement. Mais six mois après le début des accidents oculaires, la malade très affaiblie, est prise de pleurésie et de tuberculose étendue des poumons.

On remarquera les étapes, véritablement exceptionnelles de cette tuberculose à point de départ conjonctival : d'abord le corps ciliaire, puis, peut-être par l'intermédiaire de toxines, les grandes jointures, enfin la plèvre et le poumon. Cette

marche éminemment maligne, contraste avec celle que nous observons généralement. A remarquer que les cautérisations au thermocautère amenèrent toujours une recrudescence tant des douleurs que des accidents ulcératifs, et qu'il fallut y renoncer après quelques essais infructueux. L'AUTEUR.

4) On a proposé dans ces dernières années des procédés opératoires destinés à obtenir un moignon oculaire volumineux, mobile, non douloureux, un moignon en un mot excellent pour la prothèse.

L'opération que *Fage* conseille permet souvent de conserver à l'œil son volume presque normal et, grâce à un tatouage complémentaire, de pouvoir se passer du port d'un œil artificiel. Le but de cette opération est de conserver deux lambeaux cornéens aussi grands que possible grâce auxquels on évite la sortie du corps vitré, on s'abstient de passer les aiguilles à travers la zone dangereuse du corps ciliaire, on obtient une cicatrice solide qui n'est pas apte à s'enflammmer ni à bourgeonner, on conserve le dessin plus ou moins réduit de la cornée susceptible d'être reporté à ses dimensions normales par un tatouage ultérieur. L'œil étant bien cocaïné, on dissèque la conjonctive tout autour du limbe, puis avec un couteau de Graefe on incise transversalemenl la cornée. Près des limites qui doivent circonscrire l'excision de la cornée et qu'on réduira au minimum indispensable, on passe de dedans en dehors un catgut fin enfilé à deux aiguilles ; on excise la portion de cornée nécessaire (il s'agit généralement d'un staphylome) ; on extrait le cristallin après discision de sa capsule ; on peut, si on le juge nécessaire, arracher l'iris, comme dans le procédé de Panas. Puis on noue vivement l'anse de catgut qu'on peut renforcer par deux catguts latéraux, et on termine en recouvrant cette plaie cornéenne par la conjonctive préalablement disséquée et qu'on suturera à points séparés. Vers le huitième jour, quand on enlève les sutures conjonctivales, ce qui reste de cornée est mis à découvert, il n'y a plus qu'à compléter par un tatouage le résultat esthétique.

La kératectomie à lambeaux s'applique non seulement aux staphylomes, mais aussi aux yeux buphtalmiques, aux yeux

porteurs de larges leucomes adhérents et atteints de glaucome secondaire. L'AUTEUR.

5) *Gourfein*, après avoir indiqué le nombre des cas de tuberculose conjonctivale primitive publiés, relate deux cas personnels de tuberculose conjonctivale primitive qui présentent un intérêt particulier soit par leurs complications non encore observées, soit par la rareté de leurs formes cliniques.

Dans le premier cas, il s'agit d'une fillette âgée de cinq ans, atteinte d'un ulcère conjonctival profond de la paupière supérieure gauche qui a donné lieu à la tuberculose cérébrale prouvée par l'autopsie. La marche et l'évolution des symptômes cérébraux exposées en détail dans l'observation ne laissent pas de doute que les tubercules cérébraux étaient consécutifs à l'affection conjonctivale dont la nature tuberculeuse fut prouvée par des inoculations en séries.

Dans le second cas, il s'agit d'une jeune fille, âgée de douze ans, atteinte d'une tuberculose conjonctivale végétante dite « forme crête de coq » dont la guérison se maintient depuis dix ans. Les trois séries d'expériences faites par l'auteur pour prouver l'origine tuberculeuse de l'affection conjonctivale montrent, par la survie toujours plus prolongée des animaux inoculés, la décroissance graduelle de la virulence du bacille de Koch. Ce cas est encore intéressant par le fait que la tuberculose conjonctivale a subi plusieurs rémissions dont la plus longue était de dix-sept mois.

Gourfein discute ensuite le pronostic de différentes formes cliniques de la tuberculose conjonctivale primitive et, en se basant sur des faits cliniques, conclut que de toutes les formes c'est la forme ulcéreuse qui est la plus grave ; il l'explique par le fait que l'ulcère en rongeant le tissu, ouvre les vaisseaux et favorise ainsi la propagation du bacille de Koch dans le torrent circulatoire. L'AUTEUR.

MALADIES DE L'IRIS, DE LA CHOROIDE ET DU CORPS CILIAIRE
GLAUCOME, AFFECTIONS SYMPATHIQUES.

1) **Lagrange** (F.). — Traitement du glaucome chronique par l'établissement d'une cicatrice filtrante. Description d'un procédé nouveau (*Soc. franç. d'ophtalmologie*, mai 1906).

2) **Péchin**. — Forme spéciale de tuberculose du tractus uvéal (*Soc. franç. d'ophtalmologie*, mai 1906).

3) **Abadie**. — Des indications de l'iridectomie dans les irido-choroïdites (*Soc. franç. d'ophtalmologie*, mai 1906).

4) **Opin**. — Le glaucome aigu consécutif aux opérations d'iridectomie antiglaucomateuse (*Archives d'ophtalmologie*, p. 90, février 1906).

1) *Lagrange :* Dans le traitement du glaucome, il faut surtout se préoccuper de rétablir les voies d'excrétion ; par les procédés ordinaires d'iridectomie et de sclérotomie, on n'obtient pas de cicatrice filtrante durable, aussi quelques auteurs n'ont pas craint, tantôt d'enclaver dans la plaie scléroticale un lambeau conjonctival, tantôt de provoquer un prolapsus irien, afin de produire une cicatrice cystoïde. On obtiendra une cicatrice présentant tous les avantages de la cicatrice cystoïde, sans les dangers du prolapsus, en utilisant le procédé suivant :

On fait l'iridectomie à l'aide d'une incision portant sur la sclérotique, en terminant l'incision, le couteau est tourné un peu en arrière, de façon à tailler cette membrane en biseau. Quand la section de la sclérotique est terminée, on détache un grand lambeau conjonctival, ensuite, avec de fins ciseaux, on résèque un mince lambeau de la sclérotique dans la lèvre antérieure de l'incision, et on termine l'opération par une iridectomie régulière. On fait donc une sclérectomie combinée à une iridectomie, le lambeau conjonctival est rabattu sur la plaie et la cicatrice filtrante s'établit.

Par cette opération pratiquée maintenant par l'auteur vingt fois, il est facile de créer, pour l'œil glaucomateux, une voie d'excrétion qui le met à l'abri de l'hypertension.

L'AUTEUR.

2) *Péchin* signale une forme spéciale de tuberculose du tractus uvéal caractérisée par de nombreuses taches situées à la face postérieure et vers la périphérie de la cornée. Ces taches sont petites, rondes ou ovalaires, de couleur jaune

clair, ressemblent à de petites gouttelettes d'huile, se continuent sur plusieurs rangs en formant une sorte de collier autour de la circonférence de la cornée. La partie supérieure en est dépourvue. Au centre on observe un petit groupe de ces taches. Il s'agit d'une forme particulière de descemétite, d'iritis séreuse qui peut se compliquer de synéchies. Ces dépôts peuvent se rencontrer dans la variété de scléro-kératite tuberculeuse décrite par Dianoux. L'AUTEUR.

3) *Abadie :* Quelle que soit son origine, toute irido-choroïdite réclame un traitement local et un traitement général dont le mercure et le salicylate de soude sont les bases fondamentales. Mais il peut arriver que, malgré ce traitement local et général suivi avec rigueur, l'affection reste stationnaire ou parfois même s'aggrave. C'est alors qu'une iridectomie bien exécutée pourra seule modifier l'allure de la maladie et rendre plus efficace un traitement qui, sans cela, ne l'était plus.

Desmarres avait remarqué que lorsque des synéchies postérieures se sont formées dans le cours d'une irido-choroïdite, elles font traîner la maladie en longueur et sont souvent la cause des récidives si fréquentes chez ces malades. Il avait prouvé par de nombreux exemples que l'iridorhexis améliorait la situation de ces malades. Non seulement parce que cette opération créait un passage aux rayons lumineux, mais surtout parce qu'elle modifiait les conditions anatomiques de ces yeux, de telle sorte que, toutes choses égales d'ailleurs, ils n'étaient plus sujets à des récidives aussi fréquentes ni aussi graves que par le passé.

De Graefe montra que lorsque une synéchie postérieure devient complète, les liquides intra-oculaires ne pouvant plus passer dans la chambre antérieure à travers l'ouverture pupillaire devenue imperméable, s'accumulent derrière la face postérieure de l'iris. Dès lors, l'iris bombe en avant, la tension intra-oculaire s'élève et l'œil devient glaucomateux. Désormais l'iridorhexis ou l'iridectomie peuvent seules empêcher la perte fatale de la vision. En dehors de ces indications, il y en a encore d'autres non formulées. Dans le cours d'une irido-choroïdite, si malgré un traitement général rationnel (le plus souvent mercure et salicylate de soude associés) la situation

s'aggrave, si, même simplement la marche vers la guérison semble s'arrêter, il est utile de pratiquer une iridectomie, alors même que les synéchies paraîtraient insignifiantes.

Cette iridectomie sera utile pour plusieurs raisons. Tout d'abord, parce que pendant quelque temps elle favorisera l'écoulement de l'humeur aqueuse devenue un milieu de culture pour les germes infectieux, ainsi qu'en témoigne le dépôt microbien qu'on aperçoit sur la face postérieure de la cornée (descemetite). Mais outre l'évacuation de l'humeur aqueuse, l'iridectomie a d'autres avantages encore sur la simple paracentèse, elle permet de bien se rendre compte de ce qui se passe sous l'iris lui-même. Quand des synéchies se forment, nous ne pouvons juger de leur abondance, de leur épaisseur, de leur consistance, qu'au niveau du bord pupillaire, sur la partie accessible à notre examen, mais on ignore complètement si, oui ou non, des exsudats se forment à la face postérieure de l'iris. Or, l'excision de l'iris renseigne à ce sujet.

D'autres fois, ayant pratiqué l'iridectomie dans les conditions indiquées plus haut, c'est-à-dire en raison d'un temps d'arrêt ou d'une aggravation que rien ne justifiait, on est surpris de constater, après l'excision de l'iris, que la nouvelle pupille est entièrement libre de tout exsudat et qu'au niveau de l'ouverture pupillaire elle-même, la nouvelle pupille paraît absolument nette. Il semblerait alors qu'on s'est trompé, que l'iridectomie n'était seulement qu'indiquée et, néanmoins, elle agit encore favorablement. Pourquoi ?

Parce que des exsudats partiels limités à certaines parties de la face postérieure de l'iris, en dehors de la partie excisée, autrement dit, des synéchies postérieures partielles, peuvent, dans certains cas, devenir aussi compromettantes pour l'œil que des synéchies antérieures partielles.

Il est arrivé à l'auteur, à plusieurs reprises, d'opérer d'iridectomie des malades chez lesquels aucun exsudat n'encombrait la surface de la nouvelle pupille et l'exploration exacte du fond de l'œil faisait découvrir une excavation glaucomateuse typique du nerf optique. Cela prouve, à n'en pas douter, que la synéchie postérieure totale, comme l'a indiqué De Graefe n'est pas la seule qui puisse aboutir à un glaucome. Si l'iridectomie est souvent indispensable pour mener à bonne

fin une irido-choroïdite qui résiste à un traitement général approprié, de même, ce serait illusoire et dangereux de croire que l'opération à elle seule suffit pour obtenir la guérison. Elle devra toujours être précédée, accompagnée et suivie d'un traitement général dont le mercure et le salicylate de soude constituent le plus habituellement les bases fondamentales.

L'AUTEUR.

4) *Opin* soutient que l'iridectomie est toujours inutile dans le glaucome chronique simple et produit quelquefois des effets désastreux. Deux observations : Dans la première, trois jours après l'intervention, poussée glaucomateuse aiguë avec œdème conjonctival, tension très forte, douleurs atroces, diminution de vision ; dans la seconde, même complication à l'œil gauche aboutissant au glaucome absolu. L'œil droit opéré en même temps parut mieux supporter l'opération, mais la vision continua à décroître. Ces faits, en contradiction avec les anciennes théories, s'expliquent avec la théorie de Panas et Rochon-Duvigneaud faisant du glaucome un œdème du corps vitré. L'iridectomie produirait cet œdème par irritation des nerfs ciliaires agissant à leur tour sur les vaisseaux choroïdiens.

BÉNÉZECH.

MALADIES DE LA RÉTINE, DU NERF OPTIQUE ET DES CENTRES NERVEUX
(AMBLYOPIE ET AMAUROSE. DYSCHROMATOPSIE)

1) **Villard** (H.). — Troubles oculaires consécutifs à l'observation directe des éclipses du soleil *(Soc. franç. d'ophtalmologie*, mai 1906).

2) **Saenger** (A.). — La pathogénèse de la stase papillaire (Ueber die Pathogenese der Stanungspapille) *(Neurol. Centralbl.*, 3, 1905, et *Deutsche mediz. Zeitung*, p. 532, 12 juin 1905).

3) **Bichelonne.** — De la névrite optique « a frigore » *(Annales d'oculistique*, p. 127-134, février 1906).

4) **Reichmann.** — Etude sur les blessures directes du nerf optique (Beitrag zur Kenntniss der direkten Sehnervenverletzungen) *(Inaug. Diss.*, Iéna 1905).

5) **Haubold.** — Un cas de rétinite chronique (v. Hippel) (Ein Fall von Retinitis chronica) *(Inaug. Diss.*, Iéna, 1905).

6) **Halben** (R.). — Un cas de guérison de cécité verbale avec persistance d'hémianopsie droite (Ein Fall geheilter Wortblindheit mit Persistenz rechtsseitiger Hemianopsie) *(Zeitschrift für Augenheilkunde*, X, p. 406).

7) **Monthus.** — Gliome rétinien avec propagations crâniennes *(Soc. franç. d'ophtalm.*, mai 1906).

1) La fixation directe et à l'œil nu du soleil produit très souvent des accidents oculaires plus ou moins graves, dont les principaux sont une diminution de l'acuité visuelle et un scotome central. L'amblyopie est variable, mais elle est constante; parfois elle est très minime, mais le plus souvent elle est assez accusée, puisque la perte de l'acuité visuelle peut atteindre plusieurs dixièmes. D'ordinaire, cette amblyopie n'est que temporaire, la vision revenant à l'état normal, en quelques semaines ou en quelques mois; mais on connaît des cas où la diminution de la vision est restée définitive. Même lorsque l'amblyopie est très marquée, les réflexes pupillaires à la lumière et à l'accommodation restent conservés. Le scotome est observé dans tous les cas de blessures de l'œil par les rayons solaires. Ce scotome revêt toujours la forme d'un scotome central positif. Il apparaît sous l'aspect d'une tache noire plus ou moins foncée qui, à une vingtaine de mètres, est suffisamment grande pour cacher la tête d'une personne, et qui rend la lecture des caractères d'imprimerie de dimensions courantes très difficile et parfois même impossible. La forme de ce scotome central est généralement circulaire; ses bords en sont très nets, et ses dimensions oscillent entre 4 et 8 degrés. D'ordinaire, le scotome central apparaît sous l'aspect d'une tache fixe et immobile, mais dans certains cas ce scotome est animé de mouvements, soit de trépidations irrégulières, soit d'un mouvement rotatoire se faisant de droite à gauche ou de gauche à droite. A part l'amblyopie et le scotome central, on observe parfois de la métamorphopsie et des mouches volantes. Le champ visuel du blanc est normal; le champ visuel des couleurs est le plus souvent normal et, plus exceptionnellement, très légèrement rétréci. La chromatopsie est normale. Le fond de l'œil ne présente, d'ordinaire, aucune lésion appréciable. Assez souvent, cependant, on trouve une altération de la région maculaire : cette altération peut consister en une simple coloration plus foncée ou en une pigmentation un peu plus accusée de la tâche jaune; mais le plus fréquemment elle est constituée par une petite hémorragie siégeant exactement au niveau de la macula. Le pronostic est bénin d'ordinaire, mais on connaît cependant un grand nombre le cas où les troubles produits par la fixation imprudente

du soleil sont demeurés permanents. Au point de vue thérapeutique, on prescrira un traitement décongestif si on voit le malade immédiatement après le début des accidents (repos oculaire, lunettes fumées, émissions sanguines à la tempe ou à la mastoïde par des sangsues ou la ventouse de Heurteloup, purgations, etc...) un peu peu plus tard, dans le but de réveiller la torpeur rétinienne, on insistera sur les courants continus et sur la strychnine donnée par la voie stomacale, ou, mieux, en injections hypodermiques à doses suffisamment élevées. L'AUTEUR.

2) *Saenger* est partisan de la théorie mécanique de la stase papillaire. Si l'on observe des symptômes d'inflammation, il faut les expliquer par l'œdème dû à la stase qui se développe par la compression du nerf optique et l'arrêt de la circulation dans les vaisseaux sanguins et lymphatiques. Le fait le plus important pour la production de la stase pupillaire est l'augmentation de la pression intracrânienne. H. DOR.

3) *Bichelonne* rapporte le cas d'un soldat qui, en manœuvres, après avoir éprouvé un refroidissement assez prolongé, présenta des symptômes de névrite optique. — L'auteur pense pouvoir rattacher au froid seul cette affection et cite quelques observations analogues. — Il s'appuie sur les névrites rhumatismales, la paralysie du facial, etc., pour affirmer ce qu'il avance. La monolatéralité de l'affection vient elle-même à l'appui de son dire. P. C.

4) *Reichmann* rapporte deux cas de blessures directes du nerf optique d'avant en arrière. Dans le premier, une femme fut piquée avec une fourchette dans l'orbite gauche, l'œil droit devint aussitôt aveugle. La blessure aurait traversé les deux parois médianes de l'orbite et le nez. Dans le second cas, une amaurose de l'œil droit était due à une blessure par un parapluie qui avait pénétré dans le tiers interne de la paupière supérieure. STOCK.

5) A l'ophtalmoscope *Haubold* découvrit, chez un jeune homme de quinze ans, des foyers jaunâtres proéminents et

entourés d'hémorragies. Il se développa ensuite un glaucome, la sclérotique devint staphylomateuse; amaurose. Etiologie inconnue. STOCK.

6) Chez un homme de quarante-cinq ans, sans aucune tare apparente, *Halben* vit se développer, sans raison connue, une aphasie amnésique accompagnée d'affaiblissement de la vue et de la mémoire, d'une papillo-rétinite aiguë et de lassitude générale. En outre, le malade se plaignait d'hémianopsie droite et, au début, d'une perte totale du sens des couleurs. L'aphasie amnésique disparut pour faire place à une alexie pure, une cécité littérale et verbale. L'écriture et la parole étaient intactes. Peu à peu l'alexie s'améliorait, la rétinite se modifiait, l'hémianopsie changeait d'intensité, sans toutefois disparaître. La lecture des chiffres était moins difficile que celle des lettres et des mots. D'après les adeptes de la théorie des centres, il faut admettre un foyer dans la circonvolution angulaire empiétant sur le lobe occipital gauche. E. REDSLOB.

7) Le nombre encore restreint des cas publiés avec emploi des méthodes névrologiques, a engagé *Monthus* à rapporter le fait suivant observé dans le service de M. le professeur de Lapersonne. Il s'agissait d'un enfant de deux ans dont l'affection oculaire remontait à dix-huit mois environ. Diagnostic clinique : gliome de la rétine avec envahissement de l'orbite. Enucléation et exentération de l'orbite. Un mois après, nouvelle exentération, la tumeur de récidive ayant comblé la cavité orbitaire; un mois plus tard, troisième exentération suivie de tentavives de radiothérapie. L'enfant succombe trois semaines après cette dernière intervention; dans les quinze derniers jours de sa vie, il présente des vomissements, des convulsions et devint amaurotique de l'autre œil. A l'autopsie, envahissement des fosses nasales et de la partie antérieure de la face inférieure du cerveau. Pas de métastases dans les autres organes. L'examen histologique d'un fragment de la tumeur prélevé au niveau du nerf optique complètement transformé en tissu néoplasique et traité par la méthode de Golgi montre l'existence de rares cellules rap-

pelant les cellules de la névroglie. La démonstration de la nature nerveuse, névroglique de la tumeur, a été obtenue par l'emploi de la méthode de Weigert sur des parcelles de néoplasme de récidive orbitaire. L'AUTEUR.

MALADIES DU CRISTALLIN ET DU CORPS VITRÉ.

1) **Onfray** et **Opin**. — Cataracte polaire antérieure double, avec examen histologique (*Soc. franç d'ophtalmologie*, mai 1906).

2) **Santos Fernandez**. — Opacités de la cristalloïde postérieure à la suite d'opération de cataracte (Opacidades de la cristaloide posterior después de la operacion de la catarata) (*Arch. de Oftalm. hisp.-americ.*, octobre 1905).

3) **Hunter** (T.). — Deux cas de cataractes idiopathiques chez deux enfants (Two cases of idiopathic general cataract in children closely related) (*The Lancet*, mai 1905).

4) **Dunn** (PERCY). — Un cas de glaucome aigu causé par l'hypermaturité d'un cristallin cataracté (A case of acute glaucoma caused by an hypermature cataractous lens) (*West London med. Journ.*, janvier 1904).

1) Il s'agit d'une femme de quarante ans morte d'urémie et ayant présenté une double cataracte polaire antérieure d'origine nettement congénitale. L'examen histologique de l'œil gauche montrait au pôle antérieur du cristallin une opacité saillante limitée en avant par une cristalloïde saine et, en arrière, par l'épithélium antérieur du cristallin refoulé peu modifié. L'opacité avait une structure fibrillaire avec, çà et là, quelques cellules fusiformes. Sur l'œil du côté opposé, l'opacité polaire présentait des caractères histologiques très analogues, mais ne faisait aucune saillie dans la chambre antérieure. *Onfray* et *Opin* croient que leur cas vient à l'appui de la théorie de Poncet (déhiscence entre le cristalloïde et l'épithélium antérieur du cristallin). Un élément inflammatoire est sans doute intervenu, car il existait des synéchies iridocristalliniennes. Ce cas prouve en outre qu'une même condition étiologique peut déterminer une cataracte polaire vraie et une cataracte polaire saillante, tendant à la variété pyramidale. L'AUTEUR.

3) Les deux malades de *Hunter* sont deux cousins germains. Leur grand-père a, sur un œil, une cataracte au début.

STEPHENSON.

4) La malade de *Dunn* est une femme âgée de quatre-vingt-huit ans, qui a une cataracte à l'œil gauche depuis très longtemps. L'œil droit est normal. Depuis quelque temps la malade se plaint de douleur à l'œil gauche; quatorze jours après, glaucome aigu. T. = + 2. Instillation d'éserine. Iridectomie. Extraction du cristallin. Pas d'issue de vitré. Trois mois après V. = 6/12; J. 4 avec correction. STEPHENSON.

MALADIES DE LA RÉFRACTION, DE L'ACCOMMODATION ET DES MUSCLES DE L'ŒIL

1) **Armaignac**. — De la nécessité d'adopter une échelle optométrique décimale universelle. Présentation d'un type *(Soc. franç. d'ophtalmologie*, mai 1906).

2) **Aubineau**. — La sérothérapie dans la paralysie diphtérique de l'accommodation *(Soc. franç. d'ophtalmologie*, mai 1906).

3) **Motais** — Nouveau procédé de suture dans l'avancement musculaire *(Soc. franç. d'ophtalmologie*, mai 1906).

4) **Bourgeois**. — Avancement capsulo-musculaire par doublement et adossement du muscle *(Soc. franç. d'ophtalmologie*, mai 1906).

5) **Delord**. — Simulation d'une amblyopie élevée dans un cas de strabisme alternant *(Soc. franç. d'ophtalmologie*, mai 1906).

6) **Bouchart**. — Importance de l'étude clinique des muscles moteurs de l'œil *(Soc. franç. d'ophtalmologie*, mai 1906).

1) *Armaignac*, après avoir signalé les graves imperfections et les défauts de l'échelle décimale de Monoyer, dans laquelle les échelons présentent une différence d'amplitude considérable à mesure qu'on s'éloigne de l'une ou de l'autre des extrémités, propose à la Société d'établir une échelle optométrique universelle internationale dans laquelle on conserverait l'unité moyenne d'acuité visuelle adoptée par Snellen, Monoyer et beaucoup d'autres auteurs, c'est-à-dire l'angle de 5′ pour une lettre carrée pouvant être découpée en cinq branches alternativement noires et blanches dont chacune apparaît sous un angle de 1′. Cette unité serait divisée en 10 dixièmes égaux, c'est-à-dire représentant chacun 1/10 véritable de l'unité et non pas une fraction quelconque et extrêmement variable comme dans l'échelle de Monoyer.

L'auteur, après de longues recherches a fini par trouver la loi d'après laquelle les 8 échelons compris entre 1/10 et 10/10 doivent être calculés, et cette loi est la suivante : la hauteur

des 10 échelons de l'échelle formera une progression régulière d'une espèce particulière qui n'est ni arithmétrique, ni géométrique et dans laquelle le premier terme est 7,3, le dernier 73 et la raison le facteur 1,46 ayant pour coefficients successifs 1, 3, 6, 10, 15, 21, 28, 36, 45, c'est-à-dire que ces coefficients croissent eux-mêmes selon la progression arithmétique régulière.

1, 2, 3, 4, 5, 6, 7, 8, 9

Calculée de cette façon la hauteur des lettres devant être lues à 5 mètres sera respectivement de

7.3, 9, 12, 16, 22, 29, 38, 48, 60, 73 millimètres

pour une acuité visuelle égale à

10/10, 9/10, 8/10, 7/10, 6/10, 5/10, 4/10, 3/10, 2/10, 1/10

En valeur angulaires ces chiffres correspondent à

5′, 6′, 8′, 11′, 15′, 20′, 26′, 33′, 41′, 50′

Les lettres de l'échelle construite d'après le principe d'Armaignac présentent à l'œil une progression harmonique régulière du plus bel effet et dans laquelle la gradation semble parfaite, chaque lettre différant de celle qui précède et de celle qui suit d'une quantité qui paraît égale et parfaitement proportionné d'un bout à l'autre de l'échelle. Les signes de l'échelle universelle seraient ou des lettres capitales carrées se rapprochant le plus possible du type dit *monstre* et telles qu'elles sont employées dans chaque pays pour les ouvrages imprimés, ou bien un signe spécial constitué soit par un cercle ouvert **O**, un **U** ou un **E** dont la partie ouverte serait dirigée tantôt en haut, tantôt en bas, à droite ou à gauche. Cette échelle de signes qui seraient facilement reconnus et dénommés par tout le monde, lettrés ou illettrés, et dans tous les pays de la terre, serait la véritable échelle universelle internationale et pourrait accompagner l'échelle alphabétique.

A la fin de son mémoire, Armaignac propose pour déterminer et mesurer l'astigmatisme le cadran horaire en forme d'étoile déjà employé depuis très longtemps et la lunette d'essai dont le O est à gauche de l'axe horizontal. Avec cette lunette on place immédiatement et sans calcul l'axe du verre

cylindrique dans la direction voulue parce que chaque heure correspondant à 30 degrés, il suffit de multiplier par 30 l'heure vue le plus distinctement entre midi et 6 heures, pour avoir le nombre de degrés correspondant à la direction de l'astigmatisme. L'AUTEUR.

2) L'observation qu'apporte *Aubineau* ne peut laisser le moindre doute sur l'efficacité d'action du sérum. On y trouve ce qui est vraiment le caractère principal de l'action positive du sérum : l'amélioration rapide dès le lendemain de l'injection. Il y eut des rechûtes et il fallut doubler et même tripler les doses du début pour arriver à une guérison complète. Il n'a pas été injecté moins de 230 centimètres cubes de sérum. Devant la nécessité de pareilles doses, la patience peut se lasser ; il n'en est pas moins vrai que les paralysies diphtéritiques sont heureusement influencées par le sérum et sont susceptibles d'être guéries si l'on n'hésite pas à employer les doses nécessaires. L'AUTEUR.

3) Par les procédés de suture en usage, il peut arriver ou que la suture dérape complètement ou, ce qui est fréquent, que le fil coupe sur une certaine longueur l'interstice celluleux du tendon et la capsule; de là échec ou complet ou partiel; *Motais* par son procédé greffe le tendon au point voulu, sans recul possible. Il comprend quatre temps :

1° Pour les droits externes et internes, après avoir excisé un morceau de conjonctive, transfixer avec une aiguille courbe fine munie d'un fil noir, un millimètre et demi environ de la sclérotique, au point choisi pour la suture, dans le sens vertical(dans le sens transversal pour les droits supérieur et inférieur). 2° Après avoir détaché les trois quarts supérieurs du tendon, saisir la lèvre de section du bord supérieur du tendon avec des pinces à arrêt et l'amener en regard du point de suture sclérotical. 3° Traverser avec l'aiguille, par sa face profonde, le bord tendineux au ras de la pince et nouer par un double nœud. 4° Détacher le bord inférieur du tendon et répéter la même manœuvre. Les deux faisceaux tendineux, étranglés ainsi transversalement, restent fixés au point voulu, avec une précision absolue. L'AUTEUR.

4) Dans l'opération du strabisme, l'avancement musculaire ou capsulo-musculaire trouve des indications fréquentes, dit *Bourgeois*, mais l'emploi de l'avancement musculaire avec section du muscle, procédé classique, donne lieu parfois à quelques hésitations, lorsque les précautions qu'il nécessite ne peuvent être observées minutieusement. C'est pour permettre un usage courant de l'avancement musculaire que le procédé par doublement et adossement du muscle est proposé.

Lorsqu'il s'agit de strabisme convergent, il est bon de faire d'abord une ténotomie interne, qui relâche le droit interne et empêche la traction sur les fils qui seront disposés pour l'avancement. On met ensuite à découvert la portion antérieure du droit externe, en excisant, comme dans la méthode ordinaire un bon lambeau de conjonctive. Pour pouvoir replier exactement le muscle sur lui-même, on passe sous sa face sclérotícale un crochet à strabisme que l'on promène du côté de l'angle externe. On a bien soin de ne pas ramener le crochet du côté de la cornée, de telle sorte que l'insertion tendineuse reste bien adhérente à la sclérotique sur une étendue de 5 millimètres. Puis, avec une petite curette tranchante, on avive très légèrement tout le segment musculaire que l'on a sous les yeux.

On place ensuite deux fils de suture selon les règles connues, au-dessus et au-dessous du muscle. Au moment du serrage des fils, un aide applique une spatule en argent (large de 4 à 5 millimètres) sur l'insertion seule du muscle, tandis qu'avec une pince il soulève et ramène vers la cornée la lèvre externe de la plaie. L'aide effectue de cette façon le doublement du muscle, et ne retire la spatule que lorsque les sutures ont été nouées.

Un pansement solide est appliqué sur l'œil opéré seulement. Les fils sont enlevés le septième ou le huitième jour. Avant de les couper, il est utile de placer une suture de catgut dans le milieu de la plaie, pour éviter le moindre relâchement ; on n'aura plus à toucher à ce fil, qui se résorbera.

Ce procédé, employé dans onze cas, s'est toujours montré simple et efficace. L'AUTEUR.

5) Un jeune homme atteint de strabisme alternant convergent

avec excellente acuité aux deux yeux a pu simuler une amblyopie élevée d'un œil. A cet effet, il a su cacher l'alternance de son strabisme et simuler un strabisme fixe monolatéral. Le jeune homme est même parvenu à obtenir d'un des maîtres éminents en ophtalmologie un certificat qui a pesé sur la détermination des médecins qui ont eu à l'examiner. Il s'agissait, en l'espèce, de médecins-majors, le jeune soldat se présentant après son incorporation devant un conseil de réforme. *Delord* pense que cette possibilité de simulation résulte du degré élevé du strabisme qui permettait au jeune soldat : 1° de se rendre toujours un compte exact de la position de ses yeux ; 2° de pouvoir, à son gré, changer leur position en reproduisant ou en faisant cesser à l'un des yeux la déviation strabique. L'AUTEUR.

6) L'examen des muscles oculaires, pratiqué avec l'échelle de Maddox (modifiée), à 25 centimètres et à 5 mètres, à l'aide d'un prisme de 6°, base en bas, ou de 12°, base interne, toujours devant l'œil gauche, montre un nombre considérable de cas où l'équilibre musculaire est des plus instables. *Bouchart* présente les résultats de 164 observations et voudrait que cet examen, qui ne demande pas deux minutes, fût pratiqué de façon courante, aussitôt après l'examen de l'acuité visuelle et de la réfraction (Donders). L'AUTEUR.

MALADIES DU GLOBE DE L'ŒIL
(BLESSURES, CORPS ÉTRANGERS, PARASITES)

1) **Desbrières** et **Bargy**, Contribution à l'étude clinique des traumatismes oculaires *(Soc. franc. d'ophtalmologie*, mai 1906).

2) **Chaillous** (F.), Un cas d'enophtalmie traumatique *(Soc. franc. d'ophtalmologie*, mai 1906).

1) *Desbrières* et *Bargy*, qui exercent dans une région industrielle, relèvent, dans leur statistique de 1904, 392 traumatismes oculaires sur les 1506 malades observés à leur clinique. Ils donnent 52 observations résumées et inédites.

Ils divisent les traumatismes observés en :

1° Corps étrangers de la cornée et de la conjonctive 313

2° Infiltrations cornéennes et conjonctivales, ulcères, abcès. 30
3° Plaies contuses de la cornée et de la sclérotique sans lésion du cristallin 7
4° Cataractes traumatiques 10
5° Luxations du cristallin, dans la chambre antérieure (1 cas,) sous la conjonctive, (1 cas) . . 3
6° Corps étrangers intra-oculaires 9
7° Lésions par éclat de cuivre 6
8° Lésions par agents caustiques 4
9° Contusions du globe. 7
10° Divers 3

A noter, parmi les observations intéressantes :

L'observation XXIV : tolérance d'un corps étranger en acier dans le vitré : V = 1/2 ; l'observation XXX : pénétration dans l'orbite et dans le cerveau de grains de plomb, mort en vingt-quatre heures ; l'observation XXXVII : blessure par éclat de cuivre, destruction de la paroi antérieure du sinus frontal et de la poulie du grand oblique ; l'observation XLII : sclérose des deux cornées par abus thérapeutique du nitrate d'argent ; les observations XLV et XLVI : amaurose monoculaire hystéro-traumatique ; l'observation LII : anévrisme intra-orbitaire par chute sur une baleine de parapluie, guérison par compression de la carotide, etc. A propos du traitement en général des plaies de l'œil, les auteurs vantent les bons effets qu'ils ont obtenus par les injections au permanganate de potasse à 1/2000 et les attouchements de ce même sel à 1/100.

LES AUTEURS.

2) *Chaillous* cite le cas d'un homme de vingt-huit ans, qui fut frappé violemment avec le manche d'une pelle, à la région orbitaire du côté droit. Immédiatement après le traumatisme, le blessé tomba à terre, puis se releva après deux minutes sans conserver souvenir de sa chute. Pendant la première journée, épistaxis et hémoptysies. En même temps, gonflement des paupières et douleurs. Le gonflement persista pendant une dizaine de jours, les douleurs continuèrent plus longtemps. Après disparition du gonflement, le globe apparut enfoncé dans l'orbite et un peu abaissé. Enfoncement de 1 centimètre,

abaissement de 2 millimètres. Il existait une plaie et une dépression osseuse au tiers interne du rebord orbitaire. Mydriase, opacité cristallinienne qui disparut après quinze jours. Deux petites hémorragies à la partie supérieure du disque optique. Diplopie. Rétrécissement du champ visuel. La radiographie montra que l'apophyse montante du maxillaire supérieur est repoussée en arrière. Traitement, galvanisation du sympathique cervical sans résultat. L'AUTEUR.

MALADIES DES PAUPIÈRES, DE L'APPAREIL LACRYMAL ET DE L'ORBITE

1) **Rollet** (Profr). —Trois cas de cancer non ulcéré du sac lacrymal; nouvelle indication de l'extirpation du sac *(Soc. franç. d'ophtalmologie*, mai 1906.)

2) **Truc** (Profr). — Rétraction des muscles releveurs des paupières. Guérison complète *(Soc. franç. d'ophtalmologie*, mai 1906).

3) **Brunetière.** — Hématome spontané de l'orbite chez la femme *(Soc. franç. d'ophtalmologie*, mai 1906).

4) **Gallemaerts** (Profr). — Opération d'entropion *(Soc. franç. d'ophtalmologie*, mai 1906).

5) **Fromaget.** — Eléphantiasis acquise et sinusite maxillaire *(Soc. franç. d'ophtalmologie*, mai 1906).

6) **Moissonnier.** — Ostéo-périostite et sinusite frontales *(Soc. franç. d'ophtalmologie*, mai 1906).

7) **Basso.** — Contribution aux tumeurs de l'orbite (Contributo ai tumori dell'orbita) *(XVIIe Congr. d. Soc. Ottalm. ital*, Naples, 10-14 octobre 1905).

1) Le professeur *Rollet* rappelle que depuis dix années, dans une série de publications, il a préconisé l'extirpation totale et méthodique du sac dans les dacryocystites rebelles. Ces opérations lui ont permis d'étudier jadis la tuberculose primitive du sac et aujourd'hui de rapporter trois cas de cancer non ulcérés du sac.

Deux cas ont trait à des cancers primitifs. On pensait être en présence d'une simple tumeur lacrymale chez des sujets de soixante-cinq et soixante et un ans. Après l'extirpation du sac, en le coupant, on a reconnu un néoplasme sacculaire. Réunion immédiate. Dans le premier cas, épithélioma atypique; dans le deuxième cas, polype sarcomateux, d'après les examens faits par Aurand. Les sujets n'ont pas été sondés et la dacryocystite concomitante semble non primitive, mais secondaire. Le diagnostic de ces cancers latents et au début est difficile, il faut toujours y songer en présence d'une tumeur

lacrymale chez un vieillard. Ces cas sont rares puisque d'après Lagrange il n'a été publié que quatre cas de sarcome et deux cas d'épithélioma et il s'agissait de tumeurs envahissantes. Troisième observation, relative à un cancer secondaire : sarcome mélanique alvéolaire du sac, petite tumeur noire bien limitée, extirpation et réunion immédiate. Cette tumeur était secondaire à un mélanosarcome de la choroïde (l'œil avait été énucléé quelques mois auparavant) et s'accompagnait de mélanose de la fosse nasale. Donc, tumeur par continuité. Cette complication n'est pas signalée par les classiques.

Rollet indique rapidement sa technique opératoire pour l'extirpation du sac par la recherche d'un plan de clivage à la rugine, la décortication de l'organe et son ablation en bloc. Il a aujourd'hui enlevé ainsi 200 sacs et dans les cas de cancers latents qu'il rapporte, il fait remarquer combien il importe, en raison du danger d'un sondage, d'adopter d'emblée une opération hâtive et radicale. L'AUTEUR.

2) Cas rare de rétraction ancienne des muscles releveurs des paupières chez un homme de 60 ans, rapporté par le professeur *Truc*. En raison de l'altération physionomique et après divers traitements infructueux, l'auteur a pratiqué la section totale, à leur insertion palpébrale, des muscles rétractés et obtenu une guérison complète (photographies). Cette nouvelle opération, simple et inoffensive, paraît susceptible d'applications ultérieures. L'AUTEUR.

3) *Brunetière* rapporte deux observations d'hématome spontané de l'orbite, lésion survenue chez des femmes jeunes, sans traumatisme antérieur et en dehors de toute prédisposition morbide.

L'hématome est apparu dans un cas, trois jours après le sevrage ; il a coïncidé, dans l'autre, avec la suppression brusque des règles et a récidivé pendant près d'une année à chaque période menstruelle.

On peut considérer ces hématomes comme de véritables hémorragies de compensation ; ces derniers sont sous la dépendance de troubles vaso-paralytiques réflexes, d'origine toxique et ont leur point de départ dans l'appareil génital ou glandu-

laire de la femme. Le pronostic de l'affection est souvent grave et la perte de la vision n'est pas rare. Si l'épanchement n'a pas de tendance à se résorber spontanément, le mieux est d'intervenir de bonne heure aseptiquement pour diminuer les douleurs, arrêter l'hémorragie et prévenir les dangers qui résultent de la compression du nerf optique. L'AUTEUR.

4) Le procédé employé par le professeur *Gallemaerts* consiste à faire l'extirpation du tarse par la voie conjonctivale d'après la méthode de Kuhnt modifiée. Après avoir retourné la paupière on introduit sur la ligne médiane près du bord supérieur du tarse une première aiguille droite légèrement courbée à l'extrémité et munie d'un fil; elle passe entre la face antérieure du tarse et l'orbiculaire pour sortir près du bord libre sur la face conjonctivale. Deux autres aiguilles sont placées à droite et à gauche de la première vers les angles de la paupière. Au moyen d'un bistouri tranchant des deux côtés, à bout arrondi également tranchant, on fait une incision le long de la paupière de préférence. Au niveau de la cicatrisation blanchâtre que l'on trouve sur la conjonctive atrophiée ; à peu près à 2 millimètres du bord libre. On n'entame pas le tarse. On dissèque la conjonctive de bas en haut jusqu'au niveau du bord supérieur du tarse ; on saisit ce bord supérieur et on dissèque la face antérieure du tarse. Le tarse entièrement libéré est coupé au moyen de ciseaux. On passe les aiguilles et on noue légèrement les fils ; l'opération demande à peine quelques minutes. On enlève les points de suture le lendemain. L'extirpation du tarse rend la paupière plus souple et amène la disparition de la pression exercée sur l'œil ; la paupière s'ouvre plus largement ; le pannus s'atténue. On a, somme toute, supprimé au plus grand bénéfice du malade un fragment de tissu altéré et devenu inutile et nuisible. L'AUTEUR.

5) *Fromaget.* Une femme de cinquante-quatre ans, a eu, depuis 1903, dix-huit à vingt atteintes d'érysipèle. Ces érysipèles se montraient souvent au moment des règles, mais pas d'une façon régulière ; ils intéressaient la face, les paupières ; ils débutaient toujours à gauche où la tuméfaction était beaucoup plus

prononcée, puis ils envahissaient le côté droit. Ces inflammations se sont accompagnées d'adénite sous-maxillaire gauche.

Presque en même temps, elle constata un écoulement nasal aqueux, du côté gauche. Depuis le 13 février cet écoulement est devenu purulent. L'examen du nez, la diaphanoscopie et la ponction ont démontré l'existence d'une sinusite maxillaire gauche purulente; il s'écoula à la ponction un pus très lié, jaune verdâtre et d'odeur nauséabonde. A la mâchoire supérieure il ne reste plus qu'une dent et quelques chicots.

Après quatre ou cinq poussées d'érysipèle, apparut un gonflement de la paupière gauche et qui se montra l'année suivante à droite. Sous l'influence des poussées nouvelles, l'œdème a augmenté progressivement. Actuellement, la malade présente au-dessous de chaque œil une tumeur allant d'un bout à l'autre de la paupière. La peau est lisse, un peu épaissie. L'œdème reste toujours le même et n'a jamais diminué; la pression ne détermine aucune douleur. A la suite du traitement de la sinusite, l'œdème a diminué très légèrement, le 3 avril 1906 après une injection de cocaïne, ablation d'un volumineux bourrelet à gauche; la réunion a eu lieu par première intention.

Cette observation montre que l'éléphantiasis acquise n'est pas une entité morbide; elle est une conséquence de l'érysipèle à répétition. Cette maladie peut laisser à sa suite un œdème qui devient chronique. L'inflammation répétée augmente les lésions vasculaires, lymphatiques et conjonctives. Cet état pachydermique devient définitif et l'éléphantiasis est constituée. La cause de l'érysipèle à répétition était représentée par la sinusite maxillaire.

Le diagnostic de l'étiologie est important au point de vue du traitement.

Les auteurs n'ont pas mis en évidence ce rôle important de l'érysipèle bien que ces poussées aient été signalées dans sept ou huit cas analogues. Un seul, Delbanco trouva chez sa malade une sinusite maxillaire; le petit nombre des observations précises montre l'intérêt qu'il y a à étudier cette question avec des documents nouveaux, précis et complets. Il semble que l'éléphantiasis n'est plus qu'une conséquence des inflammations érysipélateuses qui envahissent la région, c'est une

complication éloignée et permanente analogue à celle qu'on observe dans une foule d'autres régions. L'AUTEUR.

6) *Moissonnier.* Il s'agit d'une jeune fille de dix-sept ans, qui, cinq semaines après une angine diphtérique, présente une inflammation phlegmoneuse du côté du sourcil droit. Une incision donne issue à du pus granuleux; le stylet tombe sur l'os privé de son périoste, sans pouvoir pénétrer dans la cavité du sinus à cause du siège inflammatoire en haut. On porte le diagnostic probable de sinusite frontale avec ostéopériostite.

Les jours suivants le pus se tarit. La plaie semble guérir, quand quinze jours plus tard une nouvelle poussée inflammatoire se produit. La paroi antérieure du sinus se laisse affaisser, donnant issue à du liquide filant, caractéristique. La cure radicale de la sinusite est décidée. Une large incision curviligne parallèle au sourcil découvre la région. Un séquestre osseux irrégulièrement arrondi de 2 centimètres sur 2 cm. 1/2 environ est enlevé, le reste de la paroi antérieure est réséqué à la pince coupante. On curette la muqueuse dans sa totalité.

On dilate le conduit fronto-nasal et on draine la cavité avec une mèche. Les suites sont normales.

On croit à la guérison, quand dix-huit jours plus tard se produisent de nouveaux foyers d'ostéite avec élimination de petits séquestres. Puis guérison apparente suivie d'une troisième et dernière poussée d'ostéite terminée cette fois par la guérison définitive, obtenue avec un très léger enfoncement du front.

Les points intéressants de cette observation sont :

1° La diphtérie, comme cause de la sinusite frontale, qui n'est pas signalée dans les classiques ; 2° l'étendue du séquestre formé aux dépens de la paroi antérieure du sinus ; 3° les poussées répétées d'ostéite, rappelant un peu l'ostéomyélite; 4° enfin la rapide guérison qui revient à l'ablation large de la paroi antérieure. L'AUTEUR.

7) *Basso* présente un cas de sarcome mixte de l'orbite développé chez une personne de vingt-huit ans. Son développement est intéressant, car il a donné d'abord des caractères de tumeur

rétrobulbaire, faisant penser à une tumeur du nerf optique, puis a pris ensuite les caractères et les symptômes d'une tumeur pariétale. Opération : éviscération totale sous-périostique, l'opération de Krönlein ayant démontré l'impossibilité de conserver le globe si l'on voulait faire une ablation complète des parties atteintes; la vision était, d'ailleurs, sérieusement compromise.

Au début, un des premiers symptômes avait été le ptosis du droit supérieur avec paralysie. Puis survint une papillite qui orienta le diagnostic vers la possibilité d'une néoformation vers le sommet de l'orbite. L'examen de la pièce montra que la tumeur avait pris son origine dans le périoste orbitaire, du côté du sommet, s'était dirigée ensuite en avant en suivant le droit supérieur et l'élévateur de la paupière, les séparant l'un de l'autre. Autour du nerf optique la néoformation a donné un manchon sans envahissement de la gaine du nerf; ce même fait s'est reproduit pour d'autres organes orbitaires que la tumeur a engainés sans les détruire, formant une espèce de sarcomatose de l'orbite, pouvant en imposer de prime abord pour une infiltration inflammatoire.

Un autre fait important est l'altération de la papille qui se présente comme une infiltration parvicellulaire dans la gaine et spécialement dans la gaine interne et dans les faisceaux périphériques du nerf optique. Les nerfs ciliaires sont également accompagnés dans leur trajet intrascléral par une multitude de petites cellules. De ce fait, Basso conclut que l'altération papillaire devait être d'origine purement inflammatoire et ne provenait pas d'un phénomène de stase lymphatique dans la gaine et par compression. G. DUBREUIL.

RAPPORTS DE L'OPHTALMOLOGIE AVEC LA PATHOLOGIE GÉNÉRALE

1) **Rohmer** (Professeur). — L'artério-sclérose oculaire (Rapport à la *Soc. franç. d'ophtalmologie*, 7 mai 1906).

2) **Terson** (M.) et **Terson** (A.). — La paralysie du moteur oculaire externe au cours des otites (*Soc. franç. d'ophtalmologie*, mai 1906).

3) **Dor** (L.) — Les tuberculides, les tuberculies et les para-tuberculoses oculaires (*Soc. franç. d'ophtalmologie*, mai 1906).

4) **Antonelli.** — Considérations sur les affections oculaires dites rhumatismales (*Soc. franç. d'ophtalmologie*, mai 1906).

5) **Bargy.** — Deux cas de paludisme oculaire (*Soc. franç. d'ophtalmologie*, mai 1906).

6) **Orloff**. — Les altérations des tissus de l'œil chez un malade atteint de maladie de Wehrloff (Ismenenia u tkaniach glasa pri Werhloffowoi bolesni) (*Westnik Ophtalmologii*, p. 672-682, N 4, 1904).

7) **Bicheionne** (H.). — De la mydriase unilatérale dans la tuberculose pulmonaire au début (*Annales d'oculistique*, p. 273-285, octobre 1905).

8) **De Lapersonne** (F.). — Acromégalie et hémianopsie bitemporale (*Archives d'ophtalmologie*, p. 457-465, août 1905).

9) **Amblalet**. — Déformation crânio-cérébrale. Troubles de l'appareil visuel (*Annales d'oculistique*. p. 321-330, novembre 1905).

1) Après un chapitre d'introduction qui comprend surtout des généralités sur l'artério-sclérose et l'altération parenchymateuse sénile des organes, après avoir rappelé surtout les causes (diathèses, intoxications, infections) qui, d'une façon générale, provoquent l'artério-sclérose, le professeur *Rohmer* déclare limiter son étude exclusivement à l'artério-sclérose oculaire chez le vieillard ; il élimine ainsi l'étude de l'œil syphilitique, albuminurique, diabétique, goutteux, etc., ainsi que les complications qui, en même temps que l'altération des artères oculaires, peuvent survenir chez les alcooliques, les tabagiques, les saturnins, etc., toutefois, et dans le même dessein de borner son étude, il ne fera mention que pour le strict nécessaire, et des altérations qu'à distance provoque sur l'œil l'artério-sclérose cérébrale, et des troubles que, directement ou indirectement, on voit survenir sur l'organe de la vision, à la suite de sclérose du cœur ou des gros vaisseaux.

I. — L'artério-sclérose peut se manifester sur l'œil de deux façons différentes : l'une physiologique, l'autre pathologique. L'artério-sclérose avec ses conséquences pathologiques sur l'œil est facile à concevoir ; tout le monde la connaît d'une façon plus ou moins vague. C'est elle qui donne lieu à des hémorragies rétiniennes plus ou moins étendues ; c'est d'elle que proviennent les accidents faussement décrits sous le nom d'embolie de l'artère centrale de la rétine ; c'est elle enfin qui contribue à provoquer dans bien des cas, des ruptures d'équilibre dans les échanges des liquides nourriciers de l'œil, et modifie la tension intra-oculaire dans un sens défavorable à l'organe.

Mais l'état physiologique d'un œil artério-scléreux, autrement dit l'artério-sclérose physiologique, est, de prime abord, plus difficile à concevoir. Si l'on admet que l'artério-sclé-

rose, ou d'une façon plus générale, l'athérome est la rouille des artères, on comprendra aisément que l'évolution naturelle de l'organisme l'amène forcément, quand les années le permettent, à l'altération artério-scléreuse. Il y a cependant une phase, au début de cette altération, pendant laquelle celle-ci ne se manifeste par aucune lésion anatomique appréciable, ni par aucun trouble physiologique, phase intermédiaire, si l'on veut, entre l'état d'intégrité parfaite des artères et l'état de modification maladive que leur imprime l'artério-sclérose. Bien des artério-scléreux présentent des artères altérées modifiées dans leur structure, mais sans que cela provoque forcément des accidents anatomiques ou des altérations notables dans le fonctionnement de l'œil et de ses différentes parties ; c'est cet état de l'œil qui, conjointement avec la sclérose sénile des tissus, constitue l'œil sénile; comme dans le cerveau, le rein, le cœur, etc., il se produit dans l'œil une sclérose des tissus proprement dits, sclérose qui finit par atteindre, voire même par altérer les éléments nobles de l'organe. D'où, chez le vieillard, les hémorragies faciles sous la conjonctive, le gérontoxon, peut-être certaines cataractes, la diminution de l'accommodation, l'amoindrissement de l'acuité visuelle : cette dernière due aux altérations de la rétine et du nerf optique. Il est bon d'ajouter que tous les vieillards ne voient pas leurs yeux atteints, ni modifiés par l'artério-sclérose.

II. — Quelles sont les lésions que l'artério-sclérose provoque sur les vaisseaux de l'œil? Evidemment, elles sont les mêmes que sur tout autre organe; mais encore fallait-il en démontrer l'existence et la nature ; d'une façon générale, elle amène une gêne de la circulation et une altération dans le fonctionnement des éléments nobles de l'organe. Depuis Donders en 1855, jusqu'à Haab et ses élèves, ainsi que Streiff et Hertel, on a démontré qu'il se faisait une prolifération épithéliale au niveau de la membrane interne, aussi bien des artères que des veines; que la couche moyenne était augmentée d'épaisseur par prolifération des fibres élastiques ; qu'enfin, dans la couche externe, la prolifération du tissu conjonctif produit une périartérite qui contribue aussi pour sa part à diminuer l'irrigation des tissus. Toutefois, c'est surtout la prolifération localisée en certains points des couches interne et moyenne qui donne lieu

à des rétrécissements de la lumière des vaisseaux qui peuvent même arriver à les obstruer complètement ; dans tous les cas, ces obstacles à la circulation contribuent singulièrement à favoriser la coagulation du sang, et à organiser des thromboses vasculaires, artérielles ou veineuses. Il faut ajouter à cela que, chez les artério-scléreux, la pression capillaire est souvent augmentée.

Si tous les artério-scléreux ne sont pas forcément atteints d'accidents oculaires, cela tient à ce que les altérations se localisent fréquemment sur certains départements vasculaires, et avec une rareté relative sur les artères des yeux; de plus, un bon nombre de lésions oculaires qu'on a cru pouvoir rapporter à l'artério-sclérose sont dues probablement, moins aux altérations locales des vaisseaux oculaires qu'aux troubles que l'artério-sclérose, par l'intermédiaire du cœur et des reins, provoque dans l'équilibre de la circulation générale.

Après la description des symptômes généraux de l'artério-sclérose oculaire, et après avoir montré d'une façon plus intime comment cette lésion peut produire la cataracte (sclérose des vaisseaux ciliaires, athérome de la carotide (V. Michel retard dans l'élimination rénale), l'obstruction des artères ciliaires, l'anévrisme des artères de la rétine, l'auteur montre l'analogie de structure qu'il y a entre les artères rétiniennes et celles du cerveau ; de sorte qu'une hémorragie rétinienne peut, jusqu'à un certain point, faire prévoir une hémorragie cérébrale ; tandis que le contraire est loin d'être vrai.

III. — Vient ensuite le chapitre très important consacré à l'étude de *l'obstruction des vaisseaux du fond de l'œil*. Depuis de Graefe, en 1859, on avait admis qu'il s'agissait toujours d'embolies des artères rétiniennes ; Mauthner, le premier parla de thrombose, ce que sont venu confirmer depuis les recherche sanatomo-pathologiques de Bachmann, Wagenmann, Haab et ses élèves Kern, Streiff, Reimar, Welt, Galinowski ; enfin, le travail de Harms, le dernier paru, rassemble tous les documents sur la question et mérite d'être spécialement cité à cause de son importance. Toutes ces recherches montrent que l'embolie est exceptionnelle, sinon impossible, et que seule la thrombose consécutive à l'endartérite proliférante est le plus souvent en cause pour expliquer l'obstruction des vais-

seaux du fond de l'œil. Ce qui se passe pour l'artère est aussi vrai pour la veine centrale. Dans l'un et l'autre vaisseau, on voit, au niveau d'une saillie endartéritique, se former le caillot qui peut obstruer la lumière vasculaire soit brusquement, soit plus lentement. Et dans ce cas, l'observation anatomique répond bien à l'aspect clinique observé et décrit, sous le nom d'embolie, soit des branches principales, soit des vaisseaux secondaires et isolés. Cette obstruction toutefois peut se produire par quatre mécanismes différents : 1° par obstacle mécanique ou anatomique (coudure du vaisseau à son entrée dans le nerf optique, rétrécissement au niveau de la lame criblée; 2° par endartérite proliférante (c'est la cause la plus fréquente) ; 3° par œdème des parois du vaisseau ; 4° enfin, par contraction (Hoppe) ou par affaissement des parois vasculaires. Il est évident que l'affaissement de l'action cardiaque peut avec les causes précédentes, aider régulièrement à la production de la thrombose. Toutes ces raisons font comprendre pourquoi l'embolie doit être rare dans une artère de si petit calibre que l'artère centrale de la rétine, si éloignée du cœur et si isolée de la circulation générale, dont l'accès, enfin, paraît bien difficile à un embolus obligé de parcourir depuis le cœur, son point de départ, un chemin bien contourné pour arriver à destination.

IV. — Vient ensuite le chapitre des *hémorragies rétiniennes* dues à l'artério-sclérose; ces hémorragies dont la signification par rapport aux hémorragies cérébrales est maintenant connue, siègent surtout dans la couche des fibres nerveuses, au voisinage des vaisseaux, et dans l'interstice des fibres optiques. Au point de vue anatomique, il faut en distinguer quatre groupes : *a)* celles dues à la fragilité des vaisseaux rétiniens, artères et veines ; *b)* celles dues à une thrombose veineuse ; *c)* celles occasionnées par une thrombose artérielle ; *d)* celles dues, enfin à une obstruction des deux vaisseaux à la fois.

La poussée sanguine, dans ces cas, produirait la rupture d'un vaisseau dont les parois sont altérées. Toutefois il faut admettre aussi qu'il est des cas dans lesquels l'hémorragie se produit par déchirure d'un vaisseau malade, sans production préalable de thrombose.

V. — Le chapitre suivant est consacré aux *rapports entre l'artério-sclérose oculaire et le glaucome*. Depuis longtemps on avait constaté la présence de l'artério-sclérose sur un certain nombre d'yeux glaucomateux. On connaissait les hémorragies expulsives consécutives à l'opération de la cataracte, et survenant chez les artério-scléreux. Du reste, les théories, sur ce point, peuvent se résumer dans les quatre suivantes : on admet que l'artério-sclérose peut provoquer du glaucome : 1° en créant un obstacle à l'écoulement des liquides au niveau des veines ciliaires ; 2° en modifiant la composition des liquides de l'œil ; 3° en provoquant de l'hypotension ou de l'hypertension artérielle ; et 4° en produisant de l'œdème du vitré.

VI. — Enfin, un dernier chapitre est consacré à l'étude de la *rétinite circinée* que l'on considère généralement comme étant d'origine artério-scléreuse ; l'auteur résume surtout le travail de Strzeminski qui a mis le mieux la question au point, dans ces derniers temps.

Discussion. — Abadie : Rohmer arrive à nier presque l'embolie de l'artère centrale de la rétine et à la faire rentrer dans le cadre des thromboses artérielles ou veineuses. L'embolie de l'artère centrale est très rare, elle est souvent confondue avec les thromboses rétiniennes, mais elle n'en existe pas moins. On l'observe chez des cardiaques à lésions valvulaires : altération mitrale, point de départ du caillot migrateur qui entraîné dans le courant circulatoire va oblitérer l'artère centrale de la rétine, artère terminale.

La perte de la vision est instantanée et on aperçoit une image ophtalmoscopique inoubliable ; tout le pourtour de la papille et de la macula est d'un blanc laiteux, la macula paraît agrandie et d'un rouge cerise, on dirait une tache hémorragique, les artères apparaissent comme un mince filet blanc, sans double contour. Cet aspect est très différent de celui de la thrombose rétinienne. Enfin la perte de la vision est complète, absolue, définitive. Beaucoup des soi-disant thromboses artérielles sont simplement des hémorragies des gaines du nerf optique.

Rohmer ne parle pas du tout de ces dernières et pourtant elles existent, elles surviennent parfois même chez de jeunes

sujets, bien indépendantes alors de l'artério-sclérose. L'image ophtalmoscopique, les troubles fonctionnels rappellent tout à fait ceux que Rohmer attribue à la thrombose de l'artère centrale de la rétine, de telle sorte que le diagnostic différentiel d'après ces signes seuls est à peu près impossible. Mais il devient possible quand on tient compte de l'âge des sujets de l'absence complète d'artério-sclérose et surtout de la prédisposition aux hémorragies que présentent fréquemment ceux qui à un moment donné sont atteints d'hémorragies des gaines; ces malades ont eu souvent des épitaxis répétées.

Abadie insiste sur la confusion possible entre l'hémorragie des gaines et la thrombose rétinienne, c'est en raison des conséquences thérapeutiques qui résultent de cette confusion. Avec la thrombose rétinienne, aucun espoir, aucune médication utile. Avec les hémorragies des gaines, possibilité d'un traitement général préventif; ou même curatif en intervenant sur la gaine du nerf optique mise à jour par le procédé de Krönlein. Enfin, au sujet des hémorragies rétiniennes et du glaucome hémorragique, Abadie appelle l'attention sur les particularités propres à chacune de ces deux affections. Les hémorragies rétiniennes proprement dites sont dues simplement à l'extravasation sanguine à travers les parois des vaisseaux. Tout autre est le mécanisme, et la gravité des hémorragies qui précèdent, accompagnent ou suivent le glaucome hémorragique. Il se produit alors une vaso-dilatation telle des plus fines ramifications artérielles, qu'elles éclatent de toutes parts, toute irrigation sanguine régulière est désormais impossible. Ce sont des apoplexies rétiniennes, et cette distinction si importante au point de vue de la pathologie oculaire l'est peut-être également au point de vue de la pathologie cérébrale.

— A. Terson. En ce qui concerne le pronostic vital des hémorragies de l'œil et de ses annexes dues à l'artério-sclérose, leur importance est certaine à ce point de vue, malgré les contradictions et les exceptions. On peut citer de nombreux exemples où les hémorragies rétiniennes et surtout le glaucome hémorragique, moins souvent les ecchymoses sous-conjonctivales ont été précédées ou suivies d'hémorragie cérébrale dans des familles d'artériosclereux. De même origine sont les

grandes hémorragies dans le corps vitré, chez les vieillards.

Il a observé souvent aussi l'hémianopsie des artérioscléreux, parfois définitive, mais aussi des crises d'hémianopsie transitoire sans migraine, que Rendu avait également signalées chez les artérioscléreux. Il aurait voulu voir dans ce rapport une étude complète des hémorragies des gaines où la circulation est presque complètement arrêtée et où des extravasations sanguines partent du disque optique.

Dans toutes ces localisations hémorragiques, on devra noter la tension artérielle, mais en particulier chez les jeunes sujets, elle est quelquefois normale, surtout la crise passée.

Dans l'hémorragie postopératoire appelée expulsive, à signaler l'importance de l'hypertension sanguine et de l'artériosclérose pour l'expliquer. Quant aux glaucomateux, Panas, comme beaucoup avant lui, liait le glaucome à l'artériosclérose : il est juste de le rappeler. Mais il ne se préoccupa jamais de la tension sanguine générale. Terson et Campos l'étudièrent chez les glaucomateux. Leurs résultats (1898) furent généralement confirmés par Bajardi, Joseph, Vaquez, Frenkel. Le glaucome chronique et subaigu serait lié à l'artériosclérose et l'hypertension artérielle y est des plus fréquentes et à peu près constante. Dans le glaucome hémorragique nous ignorons encore comment l'hypertension sanguine et ses variations brusques (Bajardi) agissent sur l'hypertonie. Vaquez a été jusqu'à penser que l'intermédiaire était le liquide céphalo-rachidien. Quoi qu'il en soit, après une période anatomo-pathologique et une période physique, hydraulique, qui ont donné tout ce qu'elles pouvaient donner, la clinique reprend ses droits et, munie de nouveaux moyens, conduira peut-être à la production expérimentale du glaucome.

— Lagrange remarque qu'il ne s'agit pas seulement d'artério-sclérose, mais plutôt d'angiosclérose, les veines étant autant touchées que les artères. Les tableaux d'acuité visuelle pour l'œil sénile seraient inexacts ; si les vices de réfraction avaient été corrigés on aurait eu entre 60 et 70 ans une acuité voisine de 1. Le rapporteur aurait trop atténué le rôle du processus embolique dans l'embolie de l'artère centrale, le thrombus existe, mais l'embolie n'est pas rare, c'est elle qui explique les symptômes objectifs et subjectifs. Les hémorragies sont

dues, soit à l'altération du contenant, soit à celle du contenu. Lagrange aurait voulu qu'on n'étudiât que celles qui résultent des altérations vasculaires; il aurait voulu, d'autre part, un chapitre sur les opérations dans les yeux atteints d'angiosclérose. Il ajoute qu'un bon traitement consiste dans les collyres et les bains d'iodure de potassium.

— Sulzer. Le diagnostic de l'artério-sclérose est essentiellement clinique. L'exagération de la tension artérielle, les symptômes cardiaques bien connus et les symptômes fonctionnels classiques font supposer une altération vasculaire qui échappe à la constatation directe.

Ainsi conçue l'artério-sclérose n'est nullement l'apanage exclusif de l'âge avancé. En même temps, son étiologie, de générale et indéterminée qu'elle reste dans la supposition d'une altération sénile, devient particulière et déterminée. En procédant par ordre de fréquence il est incontestable que la grande majorité des accidents oculaires hémorragiques tiennent à la vérole ; viennent en seconde ligne parmi les agents infectieux, la tuberculose, les maladies infectieuses aiguës parmi lesquelles l'influenza et les fièvres intermittentes méritent une mention à part. L'existence d'une localisation rénale dans une infection donnée ne doit pas faire oublier la nature infectieuse des troubles vasculaires. Ceux-ci ne sont pas nécessairement une suite de la néphrite; ils peuvent être un symptôme coordonné. Parmi les intoxications, le saturnisme joue un rôle prépondérant et le diabète doit être envisagé à part dans la production des accidents hémorragiques.

En décomposant ainsi les troubles hémorragiques de l'œil selon leur étiologie on obtient, en même temps que des indications thérapeutiques, des appréciations de leurs gravités relatives. S'il est vrai que certains malades atteints de neuro-rétinite hémorragique succombent rapidement à des hémorragies cérébrales, beaucoup d'autres guérissent et survivent. L'hémorragie rétinienne sans traumatisme n'est pas toujours l'indice d'une lésion des artères cérébrales. Je viens de revoir une malade qui me montra pour la première fois sa neuro-rétinite hémorragique il y a vingt-deux ans. C'est une artério-sclérosée viscérale, cardiaque, mentale, oculaire; elle présente les symptômes d'une pseudo-paralysie glosso-labio-pharyngée

et une hémiplégie droite incomplètement guérie. Le tout est d'origine spécifique. Après de nombreuses poussées de neuro-rétinite hémorragique de l'œil gauche elle présente aujourd'hui une neuro-rétinite hémorragique de l'œil droit. C'est là un cas rare. Ce qu'il convient surtout de retenir ce sont les malades ayant présenté une ou plusieurs poussées d'hémorragies rétiniennes non traumatiques et qui pendant une longue survie, sont restés indemnes de tout trouble hémorragique.

— Péchin donne une mention particulière à trois symptômes : l'atrophie optique, l'hémianopsie et le zona ophtalmique. Il rappelle une observation publiée par lui d'un artério-scléreux dont l'atrophie optique et l'ophtalmoplégie gauche étaient dues à une ectasie de la carotide interne dans le sinus caverneux, ectasie se propageant à l'artère ophtalmique. L'ectasie carotidienne comprimait les nerfs oculo-moteurs dans le sinus ; le nerf optique était aplati dans le canal par l'ectasie de l'artère ophtalmique.

L'hémianopsie homonyme a dans la néphrite scléreuse commençante une grande valeur séméiologique. Elle peut apparaître tout à fait au début des accidents, alors qu'aucun autre trouble n'existe encore et que l'urine ne renferme pas d'albumine ; elle est alors un phénomène prémonitoire dans une néphrite latente sans albuminurie. Ce n'est que plus tard qu'évolueront les accidents cardio-rénaux.

Le zona ophtalmique qui apparaît dans les éruptions zostéroïdes est comme ces dernières dû à des infections ou des intoxications que mettent en évidence la lymphocytose rachidienne. Mais le plus souvent il s'agit d'artério-sclérose et alors on se trouve en face d'un syndrome extrêmement important parce que les divers éléments qui le composent (épilepsie, vertige, asthme, scotome scintillant, migraine ophtalmique, paralysies oculaires, hémiplégie, etc...), sont des équivalents de troubles bulbo-protubérantiels qui témoignent de la dystrophie artérielle basilaire. LES AUTEURS.

2) *Terson M.* et *A.* rapportent deux observations de paralysies oculaires survenues au cours d'une otite, elles concernent deux enfants qui, ayant une otite moyenne suppurée, ont été atteints de paralysie totale du moteur oculaire externe

du même côté. Cette paralysie n'a pas été accompagnée de complications intra-oculaires et a guéri avec l'otite.

On retrouve dans la littérature ophtalmologique de rares faits analogues dus entre autres à Gervais, Bettmann, Keller, Styx, Schubert; la paralysie a lieu du même côté de l'otite, avec ou sans névrite optique unilatérale ou bilatérale. L'hypothèse d'une paralysie réflexe doit être rejetée. L'évolution de la paralysie, son origine, son mode de début, sa durée, la coexistence fréquente d'une névrite optique, la font repousser.

Il y a lieu de discuter la manière dont l'infection de la caisse du tympan arrive à la sixième paire. Très généralement il ne s'agit pas de méningite consécutive à une nécrose osseuse ou à un abcès cérébral : ce mécanisme est exceptionnel. Une fixation de toxines sur le nerf est possible, mais il est plus probable qu'une disposition anatomique spéciale à la sixième paire favorise ici sa paralysie. Les travaux de von Tröltsch, Gruber, Styx et Meier ont montré la possibilité d'une infection intra-crânienne par le canal carotidien à la suite d'une otite. La caisse du tympan est reliée par plusieurs veines lymphatiques et filets nerveux à un plexus veineux entourant la gaine de la carotide dans le canal carotidien : les organes anastomotiques passent par les canaux carotico-tympaniques et c'est par eux que l'inflammation se propagera de proche en proche. Or, dans le sinus caverneux, la sixième paire est le seul nerf directement accolé à la carotide. Il y a donc là des faits anatomiques de la plus réelle importance pour expliquer la paralysie de la sixième paire au cours des otites et sa fréquence plus grande que celle des autres nerfs oculo-moteurs. Le pronostic et la pathogénie de cette complication des otites méritent donc l'attention des ophtalmologistes, des otologistes et des médecins. LES AUTEURS.

3) *Dor L.* : A côté de la tuberculose commune, il existe des formes atypiques dont les plus connues sont : celles que l'on réunit depuis J. Darier sous le nom de « tuberculides » ; 2° celles que Poncet a décrites récemment sous le nom de « tuberculose inflammatoire » et que nous proposons d'appeler « tuberculies » ; 3° les formes para-tuberculeuses.

Les tuberculides et les tuberculies ne tuberculisent pas les

cobayes. On fait le diagnostic de ces formes par les trois méthodes suivantes : 1° La séro-réaction de Courmont-Arloing ; 2° la méthode de Mérieux (inoculation de sérosité prélevée chez le malade à un cobaye tuberculeux) ; 3° la tuberculinisation du malade. Les para-tuberculoses ne présentent aucune de ces réactions.

Les tuberculides oculaires sont la conjonctivite et la kératite phlycténulaire, l'épisclérite et la choriorétinite tuberculiforme.

Les tuberculies sont un tiers des kératites interstitielles, des kératites vasculaires, la plupart des sclérites, certaines iritis rhumatismales aiguës, ou chroniques, certaines rétinites hémorragiques, certaines thromboses artérielles et veineuses, certaines névrites subaiguës et chroniques, du nerf optique, les ténonites non blennorragiques.

Les para-tuberculoses sont certaines atrophies optiques, certains décollements de la rétine, certains strabismes, nombre de migraines ophtalmiques et ophtalmoplégiques, plusieurs asthénopies accommodatives, parésies de la convergence et de la divergence, diverses amblyopies, photophobies, myodésopsies.

En un mot, le cadre des tuberculoses oculaires atypiques et des paratuberculoses est beaucoup plus vaste que celui de la tuberculose typique. L'AUTEUR.

4) L'étiquette rhumatismale, dans le domaine des affections oculaires, devrait aujourd'hui disparaître, dit *Antonelli*, voici pourquoi :

Les manifestations oculaires de l'arthrite ou poly-arthrite aiguë fébrile (rare d'ailleurs) sont des uvéites ou rétino-choroïdites infectieuses ou toxi-infectieuses, par métastase ou toxicohémie.

La banale iritis dite rhumatismale, les formes de kératite, la sclérite ou épisclérite, la ténonite, la névrite optique, qui semblent parfois survenir « a frigore » chez des rhumatisants chroniques, sont des manifestations oculaires dont l'entité morbide rhumatismale n'est rien moins que démontrée et dont la véritable étiologie infectieuse reste à déterminer.

Les manifestations oculaires du pseudo-rhumatisme infec-

tieux se classent d'elles-mêmes dans les chapitres de la syphilis, tuberculose, gonococcie oculaire, etc.

Enfin, les manifestations oculaires de l'arthritisme rentrent en partie dans les troubles par autointoxication, blépharites ou blépharo-conjonctivites chroniques, etc., en partie dans les altérations par uricémie, rétino-choroïdites goutteuses, etc., etc. L'AUTEUR.

5) *Bargy*. Dans le premier cas, il s'agit d'un malade qui, au cours d'un accès de fièvre paludéenne présente une hémorragie du corps vitré. L'œil inéclairable n'a jamais permis de constater s'il y avait des hémorragies rétiniennes ce qui est cependant probable. Le deuxième cas montre un malade qui eut des phénomènes congestifs de tout le segment antérieur de l'œil gauche, mais sans aucun symptôme de fièvre. Leur retour dans les quatre semaines, leur alternance avec des névralgies, leur cessation sous l'influence de la quinine, font supposer à l'auteur que c'est un cas de fièvre larvée. Leur apparition constante sur le même œil est sans doute due à ce fait que l'œil avait déjà souffert dans l'enfance. L'AUTEUR.

6) *Orloff* présente les résultats d'un examen microscopique des yeux d'un malade mort à la suite de la maladie de Wehrloff. Dans le cours de la maladie on ne pouvait constater aucune altération dans les yeux et la vision n'était pas atteinte. L'examen microscopique fit découvrir des hémorragies de la rétine, de l'iris et du corps ciliaire. Comme le démontre l'examen microscopique les hémorragies se sont produites non seulement par déchirure, mais aussi par diapédèse. Cette seconde cause peut être expliquée par les altérations des vaisseaux, où on pouvait constater en effet une augmentation du nombre des cellules de l'endothèle avec ramollissement des vaisseaux. A. MAKLAKOW.

7) A propos d'un cas de mydriase unilatérale au début d'une tuberculose pulmonaire, *Bichelonne* fait une étude très détaillée et très claire de ce symptôme qui n'a pas encore acquis droit de cité dans la symptomatologie de la bacillose pulmonaire.

Comme causes de la mydriase spasmodique monolatérale droite observée chez son malade, l'auteur élimine l'anisocorie liée à l'anisométropie, la mydriase hystérique, et pense qu'elle était due à l'induration du sommet droit du poumon. Cette lésion du poumon agirait sur la pupille par l'intermédiaire des filets oculo-pupillaires sympathiques.

L'auteur rappelle toutes les observations qui depuis celle de Royne, en 1872, traitent de cette question et s'étonne de ne pas la voir mentionnée dans les traités classiques les plus complets. Cependant, d'après lui, le système des tuberculeux au premier degré présenterait de l'anisocorie. Ce serait donc, les autres causes éliminées, un excellent signe de tuberculose pulmonaire au début. P. CHAVERNAC

8) *De Lapersonne* attire l'attention sur l'importance de l'hémianopsie bitemporale dans l'acromégalie. Quand les signes extérieurs de cette affection ne sont pas assez prononcés et peuvent laisser un doute sur la précision du diagnostic, l'examen du champ visuel s'impose au même titre que la radiographie du crâne. En effet, la radiographie permet de voir l'agrandissement de la selle turcique, lequel agrandissement est corollaire d'une hypertrophie de la glande pituitaire ou d'une tumeur de celle-ci. La glande pituitaire hypertrophiée ou la tumeur comprime le chiasma et le faisceau croisé du nerf optique. Il se produit d'abord l'hémianopsie bitemporale, et plus tard — les fibres nerveuses du nerf optique continuant à dégénérer — tout finit avec la cécité. Si les médecins notent la cécité comme seule accompagnant l'acromégalie, c'est qu'ils ont examiné les malades à des périodes très avancées. L'hémianopsie bitemporale serait peut-être un signe qui permettrait de distinguer l'acromégalie du gigantisme, car dans les observations de Lannois et Roy, les troubles oculaires sont indiqués chez les géants acromégaliques. Il serait donc intéressant d'étudier le champ visuel avant aucun trouble de la vision et — d'après l'auteur — on ne trouverait guère de cas typiques d'acromégalie échappant à l'hémianopsie bilatérale.

Une intéressante observation accompagne cette étude. Trois figures. H. PERETZ.

9) L'oxycéphalie, ou la déformation crânienne en forme de tour, coïncide souvent avec une atrophie des nerfs optiques et accessoirement une saillie des globes. *Ambialet* publie des observations avant trait à une déformation inverse de l'oxycéphalie. Dans ce type de déformation crânienne, la voûte et surtout les os frontaux ont subi un aplatissement très accentué sans que l'appareil visuel soit lésé. D'après ces observations on voit que le cerveau indemne de tare morbide résiste fort bien à la pression exercée par la boîte crânienne. On doit donc admettre une cause primitive autre que la compression pour expliquer les atrophies produites. L'absence de troubles méningitiques de la base, de la région chiasmatique peut expliquer que les nerfs optiques ne s'atrophient pas, ne sont pas lésés par la déformation. Virchow, Hirschberg, Goldzieher pensent que l'atrophie optique chez les oxycéphaliques est due à un processus congestif, à une méningite étendue à la base. Mais quelle est la cause première, étiologique, des altérations méningitiques?

H. PERETZ.

VARIA

1) **Gendron** et **Servel**. — De l'anesthésie combinée par le chlorure d'éthyle et le chloroforme, appliquée à la chirurgie oculaire (*Soc. franç. d'ophtalmologie*, mai 1906).

2) **Loquin** (L.). — Contribution à l'étude clinique du salicylarsinate de mercure : Enésol (*Thèse de Lyon*, 23 décembre 1905).

3) **Santucci**. — Application de l'appareil de Reymond à la pratique médico-légale militaire (Applicazione dell'apparecchio Reymond alla pratica medico-legale militare) (*XVIIe Congr. d. Soc. Ottalm. ital.*, Naples, 10-14 octobre 1905).

4) **Addario**. — Sur la nécessité d'un Congrès national pour la lutte contre le trachome, à tenir à Palerme (Sulla necessita di un congresso nazionale per la lotta contra il tracoma, da tenersi in Palermo) (*XVIIe Congr. d. Soc. Ottalm. ital.*, Naples, 10-14 octobre 1905).

5) **Schiötz**. — Un nouveau tonomètre (Ein neuer Tonometer) (*Arch. f Augenheilkunde*, t. LII, p. 401, 1905).

1) Dans le but d'éviter les inconvénients et les malaises dus à la narcose par le chloroforme ou l'éther employés seuls, *Gendron* et *Servel* appliquent à l'anesthésie en chirurgie oculaire, l'association du chlorure d'éthyle avec le chloroforme.

Au moyen d'un cornet spécial, ils administrent d'abord une

dose de chlorure d'éthyle (dix centimètres cubes environ) juste suffisante pour provoquer une anesthésie superficielle. Substituant alors rapidement le chloroforme au chlorure d'éthyle, ils obtiennent en très peu de temps une anesthésie complète, que de très faibles doses suffisent à entretenir jusqu'à la fin de l'opération.

Les malades, quels que soient leur âge et leur état viscéral sont anesthésiés presque sans excitation et sans incidents fâcheux ; le réveil est très rapide et n'est en général suivi ni de malaises, ni de vomissements.

Les auteurs estiment que ce mode d'anesthésie constitue en chirurgie oculaire un progrès sérieux. LES AUTEURS.

2) *Loquin* a consacré sa thèse à l'étude d'un composé mercuriel le salicylarsinate de mercure, introduit dans la thérapeutique par Comar et fils sous le nom de Enésol. Ce composé contient du mercure et de l'arsenic unis à un antiseptique : l'acide salicylique. De ce fait la toxicité du mercure, qui devient non décelable par les méthodes ordinaires, est abaissée à un taux qui en rend l'utilisation plus facile. Il en est de même pour l'arsenic qui se trouve incorporé à la combinaison sous forme d'acide méthylarsénique. L'étude clinique du médicament a montré qu'il pouvait donner lieu à de la stomatite, mais, comme toujours, dans le cas où les soins buccaux ont été insuffisants. L'élimination se fait en majeure partie par les urines et commence très rapidement (traces après une heure), atteint son maximum entre 4 et 16 heures, puis diminue et se termine entre la 30e et la 46e heure.

L'énésol peut s'administrer sous forme de pilules contenant chacune 2 centigrammes de salicylarsinate de mercure ; mais surtout sous forme d'injections ; son pourcentage mercuriel étant plus faible que celui des autres sels de cette catégorie, on doit employer des doses plus élevées. La solution type du commerce est dosée à 0,03 d'énésol, par centimètre cube, on peut faire chez des adultes une série de 20 injections, une par jour, de un centimètre cube, puis 10 jours de repos et recommencer. Chez l'enfant même très jeune (2 mois 1/2), une dose de 1 centigramme d'énésol par jour est bien supportée. Le point d'élection est comme toujours la fossette

rétrotrochantérienne, et les injections faites lentement n'ont pas semblé douloureuses.

Loquin apporte à l'appui de ses dires quarante observations de malades traités, auxquels il a été fait environ 400 injections d'énésol. Suit une bibliographie complète des publications relatives à ce nouvel agent thérapeutique, connu dans les cliniques, encore peu répandu chez les praticiens en raison de sa nouveauté, et susceptible de rendre des services dans le traitement de la syphilis oculaire. G. DUBREUIL.

3) *Santucci* expose un moyen simple et pratique pour les examens médico-légaux au moyen de l'appareil de Reymond (deux prismes de Wollaston superposés) associé à l'optotype usuel (Landolt). De cette façon on peut obtenir une longue série d'images de l'optotype, une presque pour chaque degré du prisme, toutes graduées mathématiquement dans leur intensité lumineuse et pouvant indiquer tous les degrés de la sensibilité rétinienne. L'auteur a fait une série d'expériences sur des épileptiques, hystériques, yeux soumis à la fatigue, simulateurs et dissimulateurs, et dans chaque cas, il a eu des résultats qu'il était impossible d'obtenir avec les méthodes habituelles d'examen. G. DUBREUIL.

4) *Addario* fait l'historique du trachome, montre sa diffusion et sa contagiosité, son extension en Italie et en Sicile. Il propose que la Société italienne d'Ophtalmologie prenne l'initiative d'un congrès pour la lutte contre le trachome à tenir à Palerme en avril prochain.

Cirincione est opposé à l'idée d'un congrès spécial qui alarmerait la population, il propose la discussion au Congrès annuel. Angelucci, Falchi, Tornatola, proposent de nommer quelqu'un pour étudier la question. La Société vote la mise en ordre d'un referendum qui sera fait et présenté au prochain Congrès. G. DUBREUIL.

Le Gérant : P. Masson.

Lyon. — Imp. A. Rey et Cie, 4, rue Gentil. — 42351

MÉMOIRES ORIGINAUX

Tuberculose de la Choroïde[1]

par L. AURAND
Chef des travaux de Clinique ophtalmologique
à l'Université de Lyon.

Parmi les deux formes de tuberculose de la choroïde qui sont habituellement décrites, la forme disséminée ou miliaire, et la forme circonscrite ou conglobée, cette dernière est de beaucoup la plus rare; aussi nous a-t-il paru intéressant d'en rapporter un cas que nous avons eu l'occasion d'observer il y a quelques années à la clinique ophtalmologique de la Faculté de Lyon, alors que nous avions l'honneur de suppléer le professeur Gayet. L'examen de la pièce que nous vous présentons et l'étude histologique que nous en avons faite pourront encore ajouter un certain intérêt à l'observation que voici :

Observation. — Le nommé Jean A..., âgé de vingt-deux ans (de Saint-Etienne), se présente à la clinique ophtalmologique de la Faculté, le 28 juin 1902, pour une affection de l'œil gauche survenue il y a quatre mois.

A cette époque, ce jeune homme qui n'avait jamais souffert des yeux auparavant, commença à ressentir des picotements à l'œil gauche qui devint rouge et douloureux. En même temps la vision diminua peu à peu et un mois après, l'œil commença à devenir saillant. Depuis deux mois, la vision de cet œil est complètement perdue. Il y a huit jours, à la suite de douleurs oculaires assez vives, il serait survenu un écoulement de pus à la suite duquel les douleurs ont cessé. En même temps que l'affection oculaire, le malade a vu survenir et se développer peu à peu au niveau de la partie latérale droite du cou une grosseur indolente.

Actuellement, l'œil gauche, dont la conjonctive est très rouge

[1] Communication à la Société française d'ophtalmologie, (mai 1906.)

est volumineux et exophtalme ; la paupière un peu épaisse et tombante, ne peut se soulever spontanément. Le globe est en hypertension manifeste et l'exophtalmie est irréductible. En soulevant la paupière supérieure on constate au niveau de la région équatoriale entre le droit supérieur et le droit externe une légère saillie fluctuante de la conjonctive qui est rouge et œdématiée et au sommet de laquelle se voit un pertuis d'où la pression fait sourdre du pus jaune verdâtre mal lié. On dirait du pus d'un véritable abcès froid sous-conjonctival. La collection purulente sous-conjonctivale une fois vidée, je cherche une perforation de la sclérotique, mais je ne puis la découvrir, cependant je puis, par une nouvelle pression, faire sourdre un peu de pus.

La chambre antérieure très diminuée est un peu louche, avec ébauche d'hypopyon ; la pupille est floue et immobilisée par de nombreuses synéchies postérieures. Le fond de l'œil est inéclairable. Tous les mouvements du globe se font bien. On constate en outre, au niveau du cou, derrière le sterno-mastoïdien droit, une tumeur allongée, fluctuante et indolore sur laquelle la peau est parfaitement normale et mobile. Cette tumeur s'étend en bas jusqu'à la clavicule, présentant en somme tous les caractères d'une adénite cervicale suppurée tuberculeuse ; il n'y a pas de cicatrices d'adénites anciennes.

Antécédents. — Le malade ne peut nous donner des renseignements précis sur sa famille, car c'est un nomade. En ce qui le concerne, il dit s'être dit toujours bien porté jusqu'il y a six mois. A ce moment, c'est-à-dire deux mois avant le début de son affection oculaire, il aurait été alité pendant quelque temps pour une bronchite avec fièvre dont il se dit guéri actuellement. Jamais d'hémoptysie. Actuellement le malade est pâle, amaigri et déprimé, mais il n'y a pas de température. L'examen de l'appareil pulmonaire n'a malheureusement pas été consigné sur l'observation.

En résumé, nous nous trouvions donc devant une choroïdite suppurée ouverte spontanément après avoir provoqué un abcès sous-conjonctival ; mais en raison de l'aspect du pus, de la lente évolution de l'affection, et de son indolence relative ; enfin, en raison aussi de la coïncidence d'une adénite cervicale suppurée d'allure tuberculeuse succédant à une affection pulmonaire fébrile, nous fîmes le diagnostic de choroïdite suppurée tuberculeuse, secondaire à une tuberculose pulmonaire probable. C'est avec cette idée que, jugeant l'énucléation indis-

pensable, nous pratiquâmes l'opération le 3 juillet. L'œil énucléé fut immédiatement plongé dans le formol à 4 o/o.

Examen macroscopique. — Au bout de quelques jours, je pratique une section méridienne oblique passant par le milieu de l'abcès sous-conjonctival, la cornée et le nerf optique. Je trouve dans les deux hémiglobes, immédiatement sous la sclérotique une tumeur ovalaire jaunâtre (fig. 1) un peu anfractueuse, assez molle de consistance et d'aspect caséeux de 8 millimètres d'épaisseur, occupant la moitié supérieure du globe depuis 2 millimètres au-dessus de la papille en arrière jusqu'à l'*ora serrata* en avant. Dans toute cette région, la choroïde a absolument disparu et la tumeur est en rapport de contiguïté immédiate avec la sclérotique. Sur le bord supérieur de la tumeur, la choroïde paraît faire corps avec elle et se réfléchit sur sa surface interne convexe sous forme d'un liseré brunâtre mal délimité, ce qui fait penser immédiatement que la tumeur s'est développée aux dépens de la choroïde.

Fig. 1

Au-dessous de ce liseré choroïdien existe une seconde masse jaunâtre un peu aplatie de 3 millimètres d'épaisseur qui est probablement un prolongement de la tumeur, se moulant sur elle en haut tandis qu'elle est doublée au-dessous par la rétine décollée en convolvulus.

La sclérotique est très aplatie en arrière par un tissu jaunâtre lardacé de 2 millimètres d'épaisseur se prolongeant jusqu'au nerf optique qu'il englobe dans sa moitié supérieure. Dans la région équatoriale, au contraire, la sclérotique s'amincit de plus en plus, devient festonnée et vers le bord antérieur de la tumeur qui correspond au siège de l'abcès sous-conjonctival, elle perd sa structure lamellaire et prend un aspect homogène et jaunâtre à surface tomenteuse en se laissant fortement repousser en dehors par la tumeur. En avant de la tumeur jusqu'au limbe, la sclérotique reprend son aspect normal, mais elle est recouverte d'un tissu épiscléral lardacé, gris jaunâtre de trois millimètres d'épaisseur environ faisant corps avec la conjonctive. La coupe comme on le voit, ne montre pas la perforation de la coque, mais je la trouve bientôt à

deux millimètres au-dessous de la section (dans l'hémisphère externe reproduit ici).

Au niveau de l'équateur, le globe est manifestement déformé et ectasié surtout dans la portion où siège la tumeur, si bien que le globe est un peu aplati, suivant son axe antéro-postérieur (a). La largeur de l'abcès sous-conjonctival est 1 cm. 1/2 à peu près. Comme nous l'avons dit la rétine est décollée en convolvulus ; dans la partie inférieure du globe elle est repliée en avant et repoussée par un liquide exsudatif sous rétinien contre le cristallin ; dans la moitié supérieure, elle suit les contours de la tumeur et conserve en avant entre ses plis une substance jaunâtre, grenue, qui remplit la chambre postérieure et qui est probablement un vestige du vitré envahi par la propagation de la tumeur.

Le cristallin est transparent. La pupille est obstruée par un septum exsudatif et fixée à la cristalloïde par des synéchies postérieures nombreuses. La chambre antérieure est remplie d'exsudats floconneux surtout dans les angles irido-cornéens. La cornée est intacte.

Examen microscopique. — Alcools. Inclusion à la paraffine. Colorations à l'hématéine-éosine, au carmin aluné acétique.

Pendant les diverses manipulations la plus grande partie de la tumeur s'est malheureusement dissociée, je constate cependant à un faible grossissement deux masses de petites cellules colorées en violet par l'hématéine l'une qui semble émaner de la choroïde à un centimètre en arrière des procès ciliaires pour se prolonger en avant jusqu'aux procès en longeant la face interne de la couche pigmentée de la rétine et en soulevant cette membrane. Cette masse se continue assez loin en arrière dans la choroïde sous forme d'une nappe d'infiltration diffuse qui envahit parfois toutes les couches de cette membrane en l'épaississant notablement.

La seconde masse commence en avant au niveau au limbe et se prolonge en arrière à la surface externe de la sclérotique jusque vers l'équateur en soulevant la conjonctive. Ces deux masses principales sont constituées par l'agglomération de petites masses nodulaires plus ou moins arrondies dont le centre très peu coloré est entouré d'une couronne de cellules embryonnaires à noyaux très colorés. Vers le limbe cornéen du côté opposé à la tumeur, je constate aussi un épaississement du tissu épiscléral. Enfin, la partie postérieure de la sclérotique qui avoisine la tumeur est triplée d'épaisseur par un tissu fibreux de nouvelle formation.

A un plus fort grossissement, la masse que nous avons décrite au niveau des procès ciliaires est constituée par un substratum finement fibrillaire au sein duquel sont plongées des cellules rondes

à gros noyaux et à protoplasma à peine visible, mais parfois assez espacées les unes des autres comme s'il s'agissait d'un exsudat fibrineux inflammatoire. Mais le long de l'épithélium pigmenté de la rétine apparaissent çà et là des infiltrations nodulaires plus abondantes avec quelques cellules géantes à protoplasma mal coloré, avec plusieurs noyaux plus ou moins allongés et disposés en croissant autour d'elles. On rencontre aussi quelques cellules épithélioïdes peu colorées, des cellules polynucléaires et des granulations pigmentaires disposées sans ordre. Les vaisseaux sont très rares et le plus souvent oblitérés par une substance granuleuse mal colorée.

La bordure pigmentée des procès ciliaires n'a plus la régularité élégante de l'état normal. En certains points, les cellules pigmentées sont complètement détruites, dans d'autres, elles sont simplement atrophiées et laissent égrener autour d'elles leurs grains pigmentaires. Quant à la couche des cellules claires, elle est complètement méconnaissable, et c'est à peine si l'on rencontre de temps en temps quelques cellules déformées et atrophiées.

Le parenchyme du corps ciliaire et de l'iris a néanmoins gardé sa structure normale. Vers la région équatoriale, le couche pigmentée de la rétine est complètement interrompue par l'infiltration de petites cellules venant de la choroïde et il est facile de se rendre compte que cette membrane a été envahie primitivement en ce point d'où s'est propagée une infiltration nodulaire qui a détruit la couche pigmentaire, la dissociant et la refoulant à droite et à gauche en soulevant la rétine pour donner naissance à cette masse tuberculeuse allongée qui a proliféré peu à peu vers les procès ciliaires.

L'infiltration s'est propagée aussi dans la partie postérieure de la choroïde laissant à peu près intacte la choroïde du segment antérieur du globe. D'abord localisée dans la chorio-capillaire sous forme d'infiltration diffuse, la nappe cellullaire envahit bientôt toutes les couches de la choroïde au point qu'il devient impossible de retrouver la chorio-capillaire ou les gros vaisseaux. On ne retrouve que les cellules étoilées hypertrophiées et bourrées de pigment apparaissant en longues séries parallèles et superposées. La membrane basale festonnée est restée néanmoins intacte, mais au-dessus d'elle la couche pigmentée de la rétine est complètement altérée et dissociée et les cellules laissent échapper leurs petits bâtonnets pigmentés. En certains points même la couche pigmentée complètement désagrégée est soulevée par des infiltrations nodulaires en forme de légères saillies ; mais les cellules géantes y sont assez rares, et on retrouve seulement au centre des nodules une

masse amorphe de cellules en dégénérescence ne prenant pas les colorants.

La rétine est intacte. Le nerf optique ne présente aucune infiltration, et il n'y a aucun exsudat dans les gaines du nerf, mais celles-ci sont épaisses.

La cornée est également normale, mais au niveau du limbe cornéen du côté de la tumeur, on constate que la conjonctive est soulevée par une épaisse infiltration céllulaire formée de follicules tuberculeux englobant les vaisseaux ciliaires dont quelques-uns sont atteints d'endartérite ou sont oblitérés par une substance grenue prenant mal les colorants. Çà et là de volumineuses cellules géantes à noyaux allongés très nombreux réunis en amas sur un des côtés de la cellule avec un protoplasma opaque et mal coloré. Ces cellules sont entourées de cellules épithélioïdes les unes rondes, les autres un peu allongées à gros noyaux peu colorés plongées au sein d'une substance intermédiaire grenue et mal colorée. Çà et là des polynucléaires et des grains pigmentaires disposés sans ordre.

Le tissu épiscléral n'est pas seul envahi ; les espaces interfasciculaires les plus externes de la sclérotique sont également farcis de cellules embryonnaires. La partie postérieure de la sclérotique qui est triplée d'épaisseur ne présente cependant pas d'infiltration tuberculeuse, il s'agit simplement d'un épaississement par néoformation d'un tissu fibreux dont les mailles sont seulement plus larges et les fibres moins épaisses que celles de la sclérotique. C'est le résultat de la propagation inflammatoire qui s'est faite autour de la capsule de Ténon et que nous retrouvons également dans le tissu épiscléral près du limbe du côté opposé à la tumeur. C'est évidemment là une réaction de défense analogue à celle qu'on rencontre dans les tuberculoses locales.

Si nous résumons notre examen histologique, nous dirons que la présence incontestable des follicules tuberculeux et de cellules géantes en plusieurs points de nos préparations nous montre qu'il s'agit bien d'un gros tubercule solitaire caséifié développé probablement dans la couche chorio-capillaire de la choroïde vers la région équatoriale supéro-externe.

Par son accroissement progressif il a décollé la choroïde et la rétine, perforé peu à peu la sclérotique, envahi le tissu épiscléral et détruit la conjonctive pour s'ouvrir au dehors.

Mais à côté de ce tubercule, nous avons pu constater un fait intéressant déjà signalé par Haab et Poncet de Cluny, c'est

une infiltration des parties postérieures de la choroïde non pas sous forme nodulaire, mais sous forme diffuse embryonnaire donnant l'aspect d'une véritable choroïdite tuberculeuse.

Les circonstances ne nous ont pas permis de contrôler notre diagnostic clinique par l'inoculation au cobaye ou le séro-diagnostic tuberculeux de MM. Arloing et Paul Courmont, ainsi que nous l'avons déjà fait avec succès et préconisé pour la première fois dans la tuberculose conjonctivale au Congrès international de Médecine de Paris, 1900[1]. Nous n'avons pas non plus recherché les bacilles de Koch, néanmoins, devant cette choroïdite suppurée évoluant lentement chez un jeune homme déjà porteur d'une adénite cervicale suppurée et convalescent d'une affection pulmonaire aiguë, enfin, devant notre examen histologique si concordant avec l'aspect clinique, nous pensons qu'il s'agit bien dans notre observation d'un cas rare de tuberculose conglomérée de la choroïde en voie de dégénérescence caséeuse.

REVUE GÉNÉRALE[1]

ANATOMIE ET EMBRYOLOGIE

1) **Weill** (Georges). — Sur l'hétérophtalmos (Ueber Heterophthalmus) (*Zeitschr. f. Augenheilk.*, XI, 165).

2) **Ambialet.** — Orbites et conformations crâniennes. Protrusions oculaires extraorbitaires (*Annales d'oculistique*, p. 176-190, septembre 1905).

3) **Van Geuns.** — Un cas d'anse artérielle pénétrant dans le corps vitré (Ein Fall von in den Glaskörper vordringender Arterienschlinge) (*Zeitschr. f. Augenheilk.*, XI, p. 316).

1) L'hétérophtalmos consiste en une différence de coloration de l'iris des deux yeux; un iris est clair, bleu, l'autre foncé-brun. Jusqu'ici, on s'est très peu occupé de l'origine et de la nature de l'hétérophtalmos. Les uns le caractérisent de malfor-

[1] Tuberculose conjonctivale à forme végétante consécutive à une tuberculose lacrymo-nasale (*Comptes rendus de Congrès Int. de Méd. de Paris*, 1900.

[2] Les articles dont nous indiquons seulement les titres, sans analyse, ne contiennent rien de nouveau

mation, les autres de jeu de la nature. Malgat est le seul qui ait étudié ce phénomène plus à fond. Il pensait qu'il était le résultat d'un arrêt dans le développement à la suite de nutrition insuffisante du segment antérieur de l'œil. *Weill* a étudié spécialement l'hétérophtalmos dans 7 cas et croit avoir trouvé qu'il n'est nullement un pur jeu de la nature, mais un symptôme presque certain d'une affection pathologique de l'œil : Très souvent on trouve une cataracte, et cela toujours dans l'œil à iris clair. Dans chaque cas l'auteur a trouvé en plus des traces d'une inflammation uvéale. Il est par conséquent d'avis: 1° que dans l'hétérophtalmos l'œil à iris clair est atteint d'uvéite latente; 2° que cette inflammation produit à la longue une cataracte. Mais le manque de pigmentation n'est peut-être lui aussi qu'un phénomène secondaire? Weill pense pouvoir admettre que ce sont des troubles de circulation chez l'embryon qui ont causé ce défaut à une époque où le pigment n'était pas encore formé. Ces troubles peuvent subsister à l'état latent pendant des années, pour occasionner plus tard une cataracte ou une iridocyclite. Il n'est pas impossible que la syphilis héréditaire joue un certain rôle dans ces troubles de circulation. L. REDSLOB.

2) *Ambialet* rappelle qu'il semble exister une relation générale-entre la forme de l'arcade orbitaire et celle du crâne d'une part; entre le degré de la protrusion des yeux et la conformation crânienne d'une autre.

L'auteur a soumis à des mensurations un certain nombre de sujets afin d'étayer sur des données précises l'opinion que l'arc orbitaire chez le brachycéphale est plus aplati et son œil plus enfoncé que chez le dolichocéphale.

Arc orbitaire. La sinuosité de l'arcade orbitaire a l'aspect d'une spirale à large enroulement, dont les extrémités seraient séparées par la gouttière lacrymale. La détermination des positions respectives des deux principaux axes vertical et horizontal suffit à donner une notion exacte de la forme générale de l'arc orbitaire. Ces axes perpendiculaires sont d'autant plus éloignés que l'arcade supéro-inférieure s'éloigne de l'interne-externe. L'écart qui les sépare au niveau du plan de leur intersection, c'est-à-dire au centre de la base de l'orbite

s'appelle distance axiale et peut être facilement notée avec l'ophtalmomètre de l'auteur.

Dans ses mensurations, l'auteur a trouvé la distance axiale (D. A.) variant entre 2 millimètres et 10 millimètres, limites extrêmes susceptibles toutefois d'être dépassées.

Cette notion de D. A. permet de classer les formes orbitaires en trois types :

1° Orbites rondes à D. A. de 6 millimètres et au-dessous.

2° Orbites intermédiaires à D. A. de 7-8 millimètres.

3° Orbites quadrangulaires à D. A. 9 millimètres et au-dessus.

Orbites et conformations crâniennes. — La population du Sud-Est de la France est essentiellement brachycéphale. Les mésaticéphales sont rares, les dolichocéphales exceptionnels.

Ambialet a trouvé comme distance axiale orbitaire moyenne chez les sus-brachycéphales 5 mm. 8, chez les sous-brachycéphales 6 mm. 8, chez les mésaticéphales 7 mm 2.

D'après ces mesures, on serait autorisé à dire qu'en général l'orbite est d'autant plus aplatie que l'indice crânien est plus fort ou bien encore que la tête est plus ronde.

Particularités sexuelles. — Les arcades seraient un peu plus souvent aplaties chez les femmes que chez les hommes.

Dissymétries orbitaires. — L'auteur ne s'occupe que des asymétries des arcades assez accentuées pour être perçues par la mensuration.

Elles se rencontrent isolément, soit associées à des asymétries malaires ou malo-frontales.

Protrusions oculaires extraorbitaires. — La position du globe dans l'orbite ne peut être connue que par les rapports de la cornée avec les rebords orbitaires, rapports relatifs aux deux axes vertical et horizontal de la cavité orbitaire. Ainsi on a deux protrusions, l'une verticale (Pr. V), l'autre horizontale (Pr. H). Pour simplifier, on ne tient compte que de Pr. V). Les variations observées dans Pr. V témoignent de l'étendue de l'excursion du globe dans le sens antéro-postérieur. Elles vont de — 3 millimètres à + 10 millimètres, soit 13 millimètres d'excursion. Le sommet de la cornée dépasse ordinairement (85 %) en avant l'axe vertical de 2, 3, 4 millimètres. Ce sont les yeux à proéminence normale.

Protrusions et conformations crâniennes. — La différence des protrusions s'élève des sus-brachycéphales aux mésaticéphales.

Protrusions et réfraction. — L'auteur conclut de ses observations que l'œil paraît d'autant plus proéminent que sa réfraction est plus élevée. L'œil hypermétrope serait moins saillant que l'emmétrope, et ce dernier moins que le myope.

Anisoprotrusions oculaires. — Il existe souvent une inégalité de saillie extraorbitaire entre les deux yeux. L'auteur l'a trouvée 34 fois sur 120 observations. L'anisoprotrusion est plus fréquente chez les amétropes que chez les emmétropes.

Anisoprotrusions et asymétries osseuses. — Elles sont associées dans la plupart des cas et coexistent le plus souvent avec les amétropies. P. CHAVERNAC.

PHYSIOLOGIE

1) **Bach** (L.). — Que savons-nous des centres et des voies de réflexe pupillaire? (Was wissen wir über Pupillenreflexcentren u. Pupillenreflexbahnen?) *(Zeitschr., f. Augenheilk.*, XI, 105).

2) **Schirmer** (Otto). — Sur la paralysie du clignement et de l'occlusion des paupières, contribution à l'étude de l'écoulement des larmes (Ueber Lidschlaglähmung und Lidschlusslähmung, zugleich ein Beitrag zur Lehre von der Thränenabfuhr) *(Zeitschr. f. Augenheilk.*, XI, p. 10).

3) **Elschnig**. — Quelques remarques sur la réfraction des nouveau-nés (Bemerkungen über die Refraction von Neugeborenen) *(Zeitschr. f. Augenheilk.*, XI, p. 10).

4) **Feilchenfeld**. — L'effet secondaire stéréoscopique des verres cylindriques à axes symétriques (Die stereoskopische Nebenwirkung in symmetrischen Axen stehender Cylindergläser *(Arch. f. Augenheilk.*, t. LIII, p. 57, 1905).

5) **V. Pflugk** (A.). — L'accommodation de l'œil du pigeon, avec remarques sur l'accommodation du singe (macacus cynomolgus) et de l'homme (Ueber die Akkommodation des Auges der Taube nebst Bemerkungen über die Akkommodation des Affen (*Macacus cynomolgus)* und des Menschen) 46 pages avec 19 figures, 3 planches, Bergmann, Wiesbaden, 1906).

1) Dans son travail *Bach* nous donne un aperçu général sur cette question, il est vrai qu'il s'étend largement sur ses propres recherches et profite de l'occasion pour rompre une lance avec certains de ses adversaires, principalement avec Bernheimer. Bernheimer admet que les noyaux de Westphal et Edinger sont les centres d'origines des nerfs internes de l'œil : Bach, Cassin et Schiff contestent absolument cette opinion. Bernheimer pense qu'il y a communication directe

entre les fibres du nerf optique et les noyaux de l'oculomoteur, tandis que Bach au contraire croit avoir prouvé, que le premier neurone partant de l'œil se termine dans les parties latérales des tubercules quadrijumeaux antérieurs.

L'auteur rappelle ensuite ses expériences sur la moëlle allongée, qui l'ont décidé à y admettre un centre d'arrêt. Il ignore encore, si ce centre est automathique ou s'il dépend de l'excitation partant de l'écorce cérébrale ou de ganglions sous-corticaux. La transmission des réflexes partant de nerfs sensibles se fait dans le cerveau : la dilatation n'est pas un phénomène actif, mais un arrêt de la tension produit par l'oculomoteur. Elle se produit également si le sympathique ou le trijumeau sont coupés. E. REDSLOB.

2) On attribue généralement l'écoulement des larmes à l'occlusion palpébrale, à la loi de la pesanteur, à l'attraction capillaire, à l'aspiration de la part du nez. Les expériences physiologiques et l'étude anatomique ont amené *Schirmer* à émettre la théorie : que c'est au contraire le clignement qui joue le rôle principal. L'auteur décrit trois cas de paralysie partielle de l'orbiculaire, une observation clinique qui est tout à l'appui de sa théorie : Le clignement est en relation étroite avec le muscle de Horner. La partie orbitale du muscle orbiculaire produit l'occlusion complète des paupières; mais l'écoulement des larmes ne dépend que du muscle de Horner. Si ce muscle est paralysé, la partie orbitale de l'orbiculaire restée intacte, ne parvient pas à devenir maîtresse des larmes. En passant Schirmer préconise l'emploi de la fluorescéine pour étudier la perméabilité des voies lacrymales.

E. REDSLOB.

3) Les opinions sur la réfraction des nouveau-nés sont très différentes. Des auteurs comme V. Jaeger ont prétendu avoir trouvé dans 78 pour 100 des cas de la myopie, tandis que les auteurs modernes ont constaté le plus souvent de l'hypermétropie. *Elschnig* n'a rencontré chez le nouveau-né de la myopie que là où l'accommodation n'avait pas été préalablement paralysée par l'atropine. L'accommodation fait paraître myopes les yeux qui à l'état de repos sont emmétropes ou hypermé-

tropes. V. Jaeger n'a jamais usé d'atropine, il constatait le plus souvent de la myopie, les modernes ont chaquefois instillé de l'atropine : ils rencontrèrent le plus souvent de l'hypermétropie. Les deux peuvent avoir complètement raison.

E. REDSLOB.

4) Après avoir exposé la théorie de l'accommodation de Helmholtz, Schoen et Tscherning *V. Pflugk* conclut avec

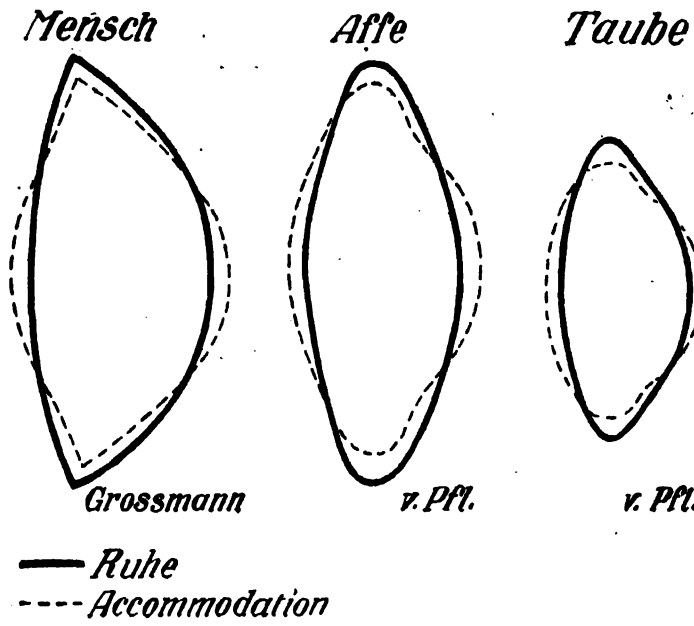

Fig. 2. — *Mensch*, Homme ; *Affe*, Singe ; *Taube*, Pigeon ; *Ruhe*, Repos.

Hensen et Voelkers que nous n'arriverons à une notion certaine de l'accommodation que lorsque nous aurons réussi à durcir l'œil et à le figer dans sa forme pendant l'état de repos et pendant celui de l'accommodation. Il y arrive au moyen de la congélation et fait alors usage du microtome de Jung (microtome à congélation par l'acide carbonique) et donne des indications précises sur le procédé de congélation. Ses expériences portent surtout sur des pigeons, 47 yeux et sur dix singes 11 yeux. Il faut six à huit minutes pour que l'œil du pigeon

soit prêt à être soumis au microtome, cinq à six minutes de plus pour l'œil du singe. Pflugk a fait plusieurs milliers de coupes au microtome et deux cents reproductions photographiques.

Pour produire le repos de l'accommodation il fit une injection sous-cutanée, de deux et trois divisions d'une seringue de Pravaz d'une solution de curare à 1 pour 100 et d'atropine à 5 pour 100. La mydriase est à son maximum au bout de vingt minutes pendant lesquelles il faut ordinairement faire la respiration artificielle ; pour le spasme de l'accommodation il suffit d'instiller dans l'œil quelques gouttes d'une solution de strophantine à 1 pour 100. Quant à la nicotine, recommandée par Heim, elle donne toujours de mauvais résultats ; I goutte d'une solution à 1 pour 100 amène ordinairement la mort du pigeon en deux secondes, et quant à la nicotine pure, le simple contact de la cornée avec une sonde trempée dans la nicotine amène une mort foudroyante. Pour les singes, comme pour l'homme, il suffit d'instiller sur l'œil quelques gouttes d'une solution d'atropine ou d'ésérine à 1 pour 100.

V. Pflugk obtient quatre formes différentes du cristallin :

1° Cristallin après atropine ; repos musculaire.

2° Cristallin normal ; tonus musculaire normal.

3° Cristallin accommodé (strophantine ou ésérine) ; spasme musculaire.

4° Cristallin séparé de ses attaehes qui se rapproche le plus de la forme sphérique.

Or, il résulte de ses mensurations que la forme 3 est tout à fait différente de la 4e, qui était celle que Helmholtz admettait théoriquement pour la forme du cristallin accommodé. V. Pflugk démontre au contraire que *l'augmentation de l'accommodation éloigne de plus en plus le cristallin de la forme sphérique*. La figure ci-contre démontre les changements dus à l'accommodation ; il en résulte une augmentation de la courbure antérieure, augmentation régulière tandis que, à la face postérieure du cristallin, on observe entre l'équateur et le centre de courbure, mais plus près de l'équateur, une dépression annulaire tandis que la partie centrale présente une augmentation considérable de la courbure sous la forme d'un véritable lenticône. H. DOR.

ANATOMIE PATHOLOGIQUE

1) **Elschnig.** — De la kératite parenchymateuse (Ueber Keratitis parenchymatosa) (*Arch. f. ophth.*, LXII, 481-547, 1905).

2) **Bach** (L.). — L'importance des recherches bactériologiques pour l'ophtalmologie opératoire (Die Bedeutung der bacteriolog. Forschung für die operative Augenheilkunde (*Zeitschr. f. Augenheilk.*, XI, S. 1).

1) *Elschnig* a eu l'occasion d'examiner histologiquement un cas récent de kératite parenchymateuse dans la syphilis héréditaire. Il établit le rôle des cellules fixes de la cornée à la fois dans la genèse de la lésion et dans sa réparation, et montre que la lésion initiale ne siège pas comme on le dit généralement dans les cellules endothéliales.

Ce travail est accompagné de trois planches hors texte.

L. DOR.

2) Dans les opérations ophtalmiques il y a possibilité d'infection de différentes manières : l'infection peut se faire par le contact avec l'air, avec les mains, en général avec toute la personne de l'opérateur, par les gouttes instillées, par le bord des paupières, par le cul-de-sac conjonctival et les voies lacrymales et enfin par les instruments employés. Dans la clinique de Marbourg, dit *Bach*, il est d'usage de faire un pansement préalable pour se rendre compte de la sécrétion de la conjonctive, il ne faut pas ouvrir ce pansement au moment de l'opération, mais quelque temps auparavant, car sous le pansement le nombre des germes se multiplie. E. REDSLOB.

PATHOLOGIE ET THÉRAPEUTIQUE

MALADIES DE LA CONJONCTIVE, DE LA CORNÉE ET DE LA SCLÉROTIQUE

1) **Maklakow.** — Pemphigus de la conjonctive (Pemphigus conjunctivae) (*Westnik Ophtalmologii*, n° 1, p. 9-27, 1905).

2) **Kasasse.** — La teinture d'iode dans le traitement des ulcères de la cornée (Iodnaja nastoika pri jaswach regowizi) (*Westnik Ophtalmologii* n° 5, 1905).

3) **Mac Gillivray** (Augus.). — De l'importance de la température de la cornée lors de blépharospasme et dans les cas de la thérapeutique cornéenne (The Importance of the corneal temperature and nictitation in corneal therapeutics) (*The Ophthalmoscope*, juillet 1905).

4) **Wray** (Charles). — Le traitement de la conjonctivite folliculaire (The Treatment of follicular conjunctivitis) *(Lancet*, avril 1905).

5) **Hadano.** — Contribution à l'étude de la kératite disciforme (Beitrag zur Kenntnis der Keratitis disciformis) *(Zeitschr. f. Augenheilk.*, X, p. 500).

6) **Baas.** — Epithéliome primitif de la cornée (Primäres Epitheliom der Cornea) *(Zeitschr. f. Augenheilk.*, X, p. 485).

7) **Erdmann** (Paul). — Contribution à l'étude de la kératite syphilitique Zur Kenntnis der Keratitis syphilitica) *(Zeits. f. Augenh.*, XI, p. 297).

8) **Zobel.** — Un cas d'ophtalmie pneumococcique métastatique bilatérale (Ein Fall von doppelseitiger, metastatischer Pneumokokkenophthalmie) *(Zeitschr. f. Augenheilk.*, XI, p. 32).

9) **Rœmer.** — A propos des recherches cliniques sur la sérothérapie de l'ulcus serpens (Einleitungen für klinische Untersuchungen über die Serumtherapie des Ulcus serpens) *(Zeitschrift für Augenheilkunde*, XI, p. 193).

10) **Terlinck.** — Un cas d'ulcère avec hypopyon au cours d'une conjonctivite à bacilles de Weeks *(Clinique des hôp. de Bruxelles*, 11 nov. 1905).

11) **Terson** (J.). — Sur le traitement local de la scléro-épisclérite boutonneuse *(Arch. méd. de Toulouse*, 15 novembre 1905).

12) **Krause.** — Conjunctivitis phlyctenulosa *(Inaug. Diss.*, Halle, 1905).

13) **Spitta.** — Sur une dégénérescence familiale, en plaques de la cornée (Ueber familiäre fleckförmige Hornhautentartung) *(Inaug. Diss.*, Tubingen, 1905).

1) *Maklakow* décrit un cas de pemphigus de la conjonctive et recueille tous les cas décrits. Le cas observé ne présente aucun intérêt spécial, étant un cas typique du pemphigus, mais le traitement ne fut pas ordinaire. Pour reconstituer le sac conjonctival il ne pouvait pas faire l'opération de transplantation de la conjonctive, parce que la malade ne voulait pas y consentir. L'auteur fut donc obligé d'entreprendre l'opération suivante : à l'aide de ciseaux il rétablit le sac conjonctival et pour que la plaie ne puisse pas se cicatriser de nouveau en détruisant le sac nouvellement formé, il mit dans la plaie la pellicule d'un œuf de poule, en la maintenant dans la plaie par trois sutures, qui partaient du fond du sac conjonctival et aboutissaient à travers la peau, sur la joue de la malade. Les sutures furent enlevées le onzième jour. Pendant les deux premiers mois le sac conjonctival devint moins profond. Après l'opération sa profondeur était de un cent., et au bout d'un mois elle diminua jusqu'à 0,6 millimètres. Mais depuis ce temps on ne put plus constater aucune diminution pendant un mois et demi et un an après l'opération la malade ne se plaignait pas de son œil. Dans ce cas, le sac conjonctival n'était pas reconstitué, mais l'opération formait un nouveau sac cicatriciel et c'est probablement la cause pour laquelle la malade n'eut pas de récidive. MAKLAKOW.

2) *Kasasse* recommande vivement dans les ulcères cornéens la teinture d'iode. Sur 21 cas, soumis à ce traitement, on ne put constater aucun inconvénient. La douleur est minime. Les conditions de ce traitement sont les suivantes : la teinture doit être fraîchement préparée, parce que autrement le traitement devient douloureux et produit une irritation de l'œil. On doit prendre des précautions pour que la teinture ne se répande pas sur toute la cornée, mais qu'elle touche seulement l'ulcère. On parvient facilement à ce but ; il faut prendre une sonde armée d'un petit morceau de ouate, qui doit être légèrement mouillé avec la teinture ; l'œil doit rester ouvert jusqu'à ce que l'alcool de la teinture disparaisse et que sur la cornée il ne reste que l'iode métallique. Pour guérir l'ulcère on est obligé ordinairement de faire deux ou trois attouchements avec la teinture d'iode. MAKLAKOW.

3) Après avoir rappelé les travaux de Michel et de Silex, *Mac Gillivray* insiste sur l'importance de la température de la cornée dans certaines conditions pathologiques comme le blépharospasme, la photophobie. Il pose comme axiome, que, tant qu'il existe de la douleur ou de la photophobie, et quand il s'agit de la cornée, il n'y a pas tendance à la guérison, et aucun phénomène de réparation n'est possible. Car la fermeture des paupières et le blépharospasme élèvent la température locale de la cornée, et par conséquent favorisent le développement des germes. Pratiquement, il emploie et notamment dans la kératite phlycténulaire, avec de l'oxyde jaune de Hg, de l'atropine, de la cocaïne, associées avec la lanoline. Le principal agent actif de cette pommade serait la cocaïne, qui agirait sur le blépharospasme. J. MAWAS.

4) *Wray* signale comme traitement infaillible de la conjonctivite folliculaire, le procédé suivant : après avoir touché les follicules avec de la cocaïne, il les presse avec la pince, puis les badigeonne avec de l'argyrol à 20 pour 100, celui-ci est fixé sur les tissus, au bout de deux minutes il fait une instillation d'adrénaline à 1 pour 1000. Comme antiseptique, à employer en lavage, Wray, emploie de l'oxycyanure de Hg à 1 pour 10.000. STEPHENSON.

5) Peters a prétendu que la kératite disciforme, qui se développe surtout après un herpès ou un traumatisme, n'est pas d'origine inflammatoire mais névrogène. *Hadano* rapporte deux cas à l'appui de cette théorie : L'opacité de la cornée est due à un œdème provoqué par des troubles d'innervation : dans les deux cas Hadano a observé des morceaux de cornée nécrosés, circonscrits comme un séquestre. Ce séquestre cornéen peut s'enlever facilement avec la curette tranchante, si l'on ne veut attendre qu'il tombe spontanément.

E. REDSLOB.

6) *Baas* eut l'occasion d'observer chez une femme un cas d'épithéliome primitif de la cornée, affection dont la rareté excessive est reconnue par les travaux de Reis. La tumeur était située un peu au-dessous du centre, elle avait la couleur de la moelle blanche et à peine la grandeur d'une lentille. Le reste de la cornée et de l'œil était complètement intact. L'épithéliome fut excisé et après un examen microscopique reconnu comme tel. La base adhérait à la membrane de Bowman. Entre la cornée et la tumeur se trouvait une couche de tissu conjonctif : l'auteur pense que ce tissu à été formé par l'œil dans le but de se défendre contre l'envahissement.

E. REDSLOB.

7) Depuis peu de temps seulement on a décrit des affections de la cornée provoquées par la syphilis acquise. Mauthner fut le premier qui observa la kératite ponctuée : qui d'après les uns est un produit de la syphilis secondaire, d'après les autres une gomme de la cornée. De véritables gommes ont été décrites par Peters : il trouva des infiltrations ressemblant à des tumeurs, qui se laissaient facilement influencer par la cure spécifique. Wicherkiewicz distingue deux sortes de kératites, observées chez des enfants atteints de syphilis congénitale, la première : la kératite nodulaire, la seconde : la kératite parenchymateuse marginale. *Erdmann* a eu en traitement deux cas de kératites spécifiques : dans le premier il s'agissait d'un homme, dont l'œil gauche était atteint de kératite parenchymateuse avec vascularisation intense. A deux endroits il s'étaient formé des ulcérations d'une blan-

cheur vive : dans le second cas il s'agissait d'un enfant dont la cornée droite avait l'aspect d'une kératomalacie. Cette désagrégation était produite par une syphilis héréditaire.

E. REDSLOB

8) Parmi les cas d'ophtalmie purulente métastatique. ceux provoqués par une pneumonie sont assez rares : Axenfeld n'en relate que douze dans sa minutieuse statistique, mais dans 3 cas seulement la présence de pneumocoques avait été démontrée. Pourquoi ces bactéries sont-elles si difficiles à trouver? C'est d'après l'avis de *Zobel*, parce que dans l'intérieur restreint du globe les pneumocoques sont bientôt détruits par leurs propres ptomaïnes! L'auteur a observé un cas de pneumonie où l'œil gauche fut pris d'inflammation deux jours après la crise, l'œil droit cinq jours après. La métastase fut provoquée par un ganglion bronchique qui perfora dans la veine pulmonaire droite. Dans les deux yeux on constata une ophtalmie purulente, due à des pneumocoques trouvés en grand nombre.

E. REDSLOB.

9) *Rœmer* part du point de vue que le traitement des animaux par des bactéries infectieuses dans un but d'immunisation, produit une immunité de l'organisme qui s'étend également à la cornée. Le sérum d'un animal immunisé peut détruire une dose de bactéries infectieuses, qui serait, sans immunisation, mortelle pour l'animal. L'immunité dépend de la présence d'ambocepteurs et de compléments. La bactériolyse ne se fait que si les germes pathogènes se rattachent à l'ambocepteur, dont ils ont eux-mêmes occasionné la production dans l'organisme.

Une fois les bactéries réunies aux ambocepteurs, le complément, une sorte de ferment contenu dans le sérum, peut entrer en action et produire la bactériolyse. La quantité d'ambocepteurs à laquelle un germe se rattache dépend de la virulence de ce dernier. Le complément du sérum d'un animal n'est influencé par l'ambocepteur, que si celui-ci provient d'un animal de la même espèce. Le choix d'un sérum immunisateur pour l'homme est donc difficile. Rœmer contourne cette difficulté en injectant un sérum tiré d'un aussi grand nombre d'es-

pèces d'animaux que possible. Ce sérum renfermera autant de sortes d'antitoxines. Dans ce nombre il s'en trouvera bien une qui produira son effet sur l'organisme humain.

L'ulcus serpens est toujours resté une affection pernicieuse de l'œil. Rœmer voudrait vacciner l'individu prophylactiquement. Ce serait le meilleur moyen d'enrayer le mal. Si l'immunisation *passive* ne suffit pas, il faudra passer à l'immunisation *active* en injectant des cultures détruites. La dose de sérum à employer ne pourra être déterminée que par une longue expérience. Outre l'injection, l'auteur conseille l'instillation du sérum dans le sac conjonctival. E. REDSLOB.

10) *Terlinck* rappelle que Morax et Petit sur 94 cas de conjonctivites à bacilles de Weeks n'ont rencontré que cinq fois l'ulcère cornéen; plus récemment Gallemaerts et Wibo ont noté 2 cas sur 84. L'auteur rapporte un cas d'ulcère avec hypopyon au cours d'une conjonctivite weeksienne chez un charbonnier âgé de trente et un ans; il persista une très légère opalescence cornéenne et V = 4/5. La cause de ces lésions réside dans la toxine sécrétée par les bacilles. L'évolution de ce cas, avec hypopyon d'une durée d'un jour, a été bénin et on a traité seulement la conjonctivite par le nitrate d'argent et le protargol. E. R.

11) *J. Terson* propose d'adjoindre au traitement général de la maladie causale de l'épisclérite un traitement local. Les injections sous-conjonctivales du sublimé à 1/2000 donnent le plus souvent une amélioration immédiate et durable en agissant par action sclérogène. Si cette méthode sous-conjonctivale échoue il y a lieu d'essayer l'électrolyse. R.

MALADIES DE L'IRIS, DE LA CHOROIDE ET DU CORPS CILIAIRE
GLAUCOME, AFFECTIONS SYMPATHIQUES.

1) **Fehr.** — Sur l'angiome de la choroïde (Ueber das Angiom der Aderhaut) *(Centralbl. f. prakt. Augenheilk.*, juin 1905).

2) **Haab.** — Démonstration d'une iritis nodosa (Iritis mit Knötchenbildung). *(Correspond.-Blatt. für Schweizer Aerzte*, p. 430, 1905).

3) **Maslenikow**. — Des changements de la tension oculaire pendant la journée chez les glaucomateux (O soutochnich kolebaniach wnontriglasnago dawlenia prig laukome) (*Westnik Ophtalmologii*, n° 3, p. 237-263, 1905).

4) **Hirschberg**. — Le diagnostic du sarcome de la choroïde (Zur Diagnose des Aderhautsarcoms) (*Centralbl. f. prakt. Augenheilk.*, novembre 1905).

5) **Bartels**. — L'examen de la pupille au moyen de la lumière du gaz à incandescence (Zur Methode der Pupillenuntersuchung bei Gasglühlicht) (*Zeitsch. f. Augenheilk.*, XI, p. 415).

6) **Vidéky** (Richard). — Un cas d'iridocyclite purulente, d'abcès rétrobulbaire et d'abcès cérébral (Ein Fall von Iridocyklitis purulenta, Abscessus retrobulbaris und Abscessus cerebri) (*Zeitsch. f. Augenheilk.*, XI, 409).

7) **Paul**. — Adéno-carcinome métastatique du corps ciliaire. Ein Fall von metastatischem Adeno-carcinom des Ciliarkörpers) (*Arch. f. Aughlkde*, t. LIII, p. 1, 1905).

8) **Dützer**. — Casuistique du décollement choroïdien après opération de cataracte (Zur Casuistik der Chorioidalablösung nach Staroperation (*Inaug. Diss.*, Giessen, 1905).

9) **Wallner**. — Contribution clinique anatomo-pathologique à la question des kystes épithéliaux de l'iris (Ein klinisch-pathologisch-anatomischer Beitrag zur Lehre von den epithelialen Cysten der Iris) (*Inaug. Diss.*, München, 1905).

10) **Carpenter** (G.) et **Stephenson** (Sydney). — Tuberculose de la choroïde (Tuberculosis of the choroïd) (*Soc. franç. d'ophtalmologie*, mai 1906).

1) Le cas décrit par *Fehr* offre les particularités suivantes : Il s'est développé peu à peu dans la choroïde un angiome caverneux qui, au cours de sa croissance, a provoqué un décollement de la rétine et plus tard un glaucome secondaire : il s'est produit de même des processus inflammatoires et des dégénérescences graves. Comme dans la moitié des cas cités dans la littérature la superficie de l'angiome était en partie ossifiée. L'origine de cette ossification est encore douteuse. L'auteur pense, avec Greeff, qu'elle est un produit d'une inflammation préalable de la choroïde. E. REDSLOB.

2) L'iritis avec formation de nodules est d'une importance notoire. Cette affection locale permet de prime abord de diagnostiquer une affection générale. *Haab* démontre un cas de tuberculose de l'iris, puis un cas de syphilome de l'iris. Dans le premier cas, il conseille l'emploi de la tuberculine.

E. REDSLOB.

3) *Maslenikow* mesurait la tension avec le tonomètre du professeur Maklakow. Les mesures étaient prises deux fois par jour le matin et le soir et dans tous les cas on pouvait

constater que la tension augmentait le matin et diminuait vers le soir. La différence est plus de 6 mm. de Hg., tandis que dans l'œil normal, cette différence ne dépasse jamais 2,5 mm. de Hg. Dans les cas traités par les myotiques on pouvait voir que la tension diminuait en général (l'action de l'ésérine était la plus marquée) et les augmentations du matin n'étaient pas aussi accentuées, que dans les cas traités sans myotiques. L'opération de l'iridectomie diminue la tension, mais les augmentations matinales sont bien marquées et typiques pour le glaucome. Ainsi, ni l'iridectomie, ni les myotiques ne guérissent le glaucome, quoique la tension pathologiquement augmentée, diminue pendant le traitement.

MAKLAKOW.

4) *Hirschberg*, recommande de projeter la lumière d'une forte lampe électrique à l'intérieur de l'œil. Dans les cas de sarcome, dont le siège se trouve derrière l'iris, on peut découvrir leur ombre, et diagnostiquer leur présence, quand l'examen ophtalmoscopique ne donne pas de résultat certain.

E. REDSLOB.

5) Pour un examen exact de la pupille Schirmer exige que le patient soit placé aux environs de midi, devant une grande fenêtre, bien éclairée, mais sans soleil, n'étant point obscurcie par des bâtiments ou des arbres avoisinants. Car il faut une intensité d'éclairage de 100 à 1000 bougies pour obtenir la dimension physiologique de la pupille. Comme toutes ces conditions sont difficiles à remplir pour le praticien, *Bartels* a étudié si l'examen de la pupille devant une lampe de gaz à incandescence ne rendait pas les mêmes services. Il a donc étudié la grandeur de quatre-vingts pupilles, d'abord à la lumière du jour, et ensuite à l'aide du bec Auer. Il a trouvé que les résultats diffèrent tout au plus d'un demi-millimètre. Cette dernière méthode a l'avantage de pouvoir être employée à chaque heure de la journée et d'être à la portée de tout praticien.

E. REDSLOB.

6) *Vidéky* fit l'énucléation d'un œil gauche amaurotique atteint d'iridocylite purulente. Derrière le bulbe il découvrit

un abcès, qui avait probablement produit l'infection de l'intérieur de l'œil. Quelque temps après le malade mourut subitement. L'autopsie releva la présence d'un abcès sous-cortical du lobe frontal gauche et d'une bronchite putride accompagnée de bronchectasies.

L'auteur ne pense pas qu'il faille admettre une relation directe entre l'abcès sous-cortical et l'abcès rétrobulbaire : La cause de la maladie est un coup sur la tête, il est probable que par ce traumatisme les tissus cérébraux et rétrobulbaires ont été lésés. Les microbes provenant de la bronchite partielle y ont dès lors trouvé un terrain favorable à leur développement et ont produit les abcès par migration.

E. REDSLOB.

10) L'intéressante communication de *Carpenter* et *Stephenson*, est une étude de 80 cas de tuberculose de la choroïde qu'on peut diviser en : tuberculose aiguë, 49 cas ; tuberculose chronique, 11 cas et tuberculose ancienne, 20 cas. 1° La tuberculose miliaire aiguë, se manifeste surtout près de la papille et de la macula, quelquefois sur la macula elle-même On voit rarement les tubercules vers la périphérie, pourtant les auteurs en ont nettement observé un cas, suivi d'ailleurs de la vérification anatomo-pathologique. S'il est fréquent de voir plusieurs tubercules, il n'est pas rare d'en trouver un seul (17 fois sur 29). Sur 21 cas, les deux yeux ont été atteints 13 fois ; un seul œil, 8 fois. Le nombre des tubercules est très variable, on en trouve de 2 à 3 ordinairement ; les auteurs ont observé un cas, où il en existait une vingtaine chez un enfant de trois ans. Leur forme est habituellement ronde, ovalaire, (réniforme parfois), rarement irrégulière. Leur aspect ophtalmoscopique est très variable, il suffirait pour cela de se reporter aux planches qui accompagnent ce travail. La plupart de ces cas se sont accompagnés de phénomènes du côté du cerveau (26 sur 36) ; dans 16 cas (sur 42) il existait une papillite plus ou moins prononcée.

2° Les modifications de la choroïde dans la tuberculose chronique (phtisie pulmonaire, polyadénite, tumeurs blanches, etc.....) ont été rarement étudiées par les classiques. Les auteurs, examinant 119 malades atteints de tuberculose chro-

nique ont constaté 11 fois des modifications choroïdiennes, c'est-à-dire 9,24 pour 100 des cas. L'examen *post mortem* a été fait 3 fois et a confirmé, d'ailleurs, le diagnostic. En général, on peut dire que les tubercules observés dans ces cas sont les mêmes que ceux de la tuberculose aiguë. Pourtant, il existe une forme disséminée et une forme diffuse, caractéristiques des lésions chroniques.

3° Dans les tuberculoses anciennes, on observe sur la choroïde des tubercules que Stephenson et Carpenter caractérisent, d'après leur position centrale dans le fond d'œil, leur grandeur et leur présence dans un seul œil seulement. Ils sont entourés d'une zone d'atrophie, limitée par un cercle de pigment, souvent encadrée d'une nouvelle zone d'atrophie. On peut trouver parfois de petits points d'atrophie choroïdienne dans leur voisinage, leur formant ainsi de véritables satellites.

Au point de vue anatomo-pathologique, la tuberculose de la choroïde ressemble à celle des autres organes. Le bacille de Koch y a été trouvé, et si quelquefois sa recherche a été infructueuse, c'est tout simplement parce que les pièces ont été longtemps fixées dans le formol. J. MAWAS.

MALADIES DE LA RÉTINE, DU NERF OPTIQUE ET DES CENTRES NERVEUX (AMBLYOPIE ET AMAUROSE. DYSCHROMATOPSIE)

1) **Kurzezunge** et **Pollak**. — Un cas de néoplasie primitive sur la papille du nerf optique (Ein Fall von primärer Neubildung auf der Papille des Opticus) (*Zeitsch. f. Augenheilkunde*, X, p. 302).

2) **Knapp** (P.). — Un cas d'hémianopsie bitemporale (Ein Fall von bitemporaler Hemianopsie) (*Correspondenzbl. f. Schweizer Aerzte*, p. 524, 1905).

3) **Hilbert** (Richard). — La janthinopie (Ueber Violettsehen) (*Centralbl. f. prakt. Augenheilk.*, mai 1905).

4) **Thomas** (Franck). — Un cas d'hémorragies rétiniennes, avec troubles de la menstruation (Case of retinal hæmorrhage with delayed menstruation) (*The Ophthalmoscope*, juillet 1905).

5) **Pick** (L.). — Pseudo-névrite optique, œdème de la papille et névrite) optique (Pseudoneuritis optica, Œdem der Papillen und optico-neuritis (*Zeitsch. f. Augenheilk.*, XI, p. 229).

6) **Oatman** (E.-L.). — Kystes de la portion ciliaire de la rétine (Cysts of the pars iridica retinae with report of a case) (*Archives of Ophthalmology*, mai 1905).

7) **Ammann**. — Décollement de la rétine et accident (Netzhautablösung und Unfall) (*Zeitsch. f. Augenheilk.*, XI, 406).

8) **Yamaguchi**. — Contribution à l'étude de l'anatomie pathologique de la rétino-choroïdite albuminurique (Ein Beitrag zur pathologischen Ana-

tomie der Retino-choroïditis albuminurica) *(Zeitschr. f. Augenheilk.*, XI, S. 418).

9) **V. Michel.** — Tumeur de la papille (Geschwulst der Sehnervenpapille) *(Berlin. ophth. Ges.*, 15 décembre 1904).

10) **Von Reuss.** — Contribution à la symptomatologie du scotome scintillant avec observations sur les phosphènes par compression (Zur Symptomatologie des Flimmerskotoms nebst einigen Bemerkungen über das Druckphosphen) *(Arch. f. Aughlkde*, t. LIII, p. 78, 1905).

11) **Hataway** (Franck-J.). — Fracture du crâne, avec section du nerf optique (Fracture of the anterior fossa of skull dividing the optic nerve) *(Lancet*, janvier 1905).

1) *Kurzezunge* et *Pollak* ont découvert chez un jeune homme, refusé au service militaire pour mauvaise acuité visuelle, une néoplasie rougeâtre recouvrant la papille presque complètement. Elle avait la forme d'un chou-fleur, avait la largeur de deux papilles et était entourée d'un bord gris-bleu.

La tumeur était bénigne et semblait exister depuis la naissance; elle n'empiétait point sur le nerf optique en arrière dans le bulbe. Il ne s'agit ni de tubercule, ni de cysticerque, ni de syphilis, mais probablement d'une néoplasie spéciale à la papille du nerf optique, peut-être d'un neurofibrome primitif. E. REDSLOB.

2) *Knapp* démontre un cas d'hémianopsie bitemporale typique chez une femme. L'œil droit était, en outre, atteint d'un scotome central. L'acuité visuelle avait parcouru diverses oscillations dans les dernières années. La réaction pupillaire hémianopique était distincte. Les oscillations de l'acuité visuelle sont connues dans les cas d'hémianopsie provoqués par des tumeurs. Il s'agit généralement de gommes de la base ou de tumeurs bénignes de l'hypophyse. La malade ayant refusé un traitement à l'onguent gris, Knapp eut recours à la galvanisation, qui eut un bon résultat. E. REDSLOB.

3) Il n'y a que cinq cas de janthinopie décrits dans la littérature, *Hilbert* en a observé un sixième chez un neurasthénique atteint d'influenza. Il pense que cette sensation, qui consiste à percevoir tous les objets teints en violet est provoquée par une affection des centres nerveux. E. REDSLOB.

4) *Thomas* rapporte le cas d'une jeune fille de dix-neuf

ans, ayant eu une perte soudaine de la vision de l'œil gauche. Cet accident coïncida avec le commencement des règles, en retard de trois ou quatre jours. Traitement : repos absolu, chlorure de calcium et iodure de potassium. Les hémorragies constatées au début avaient disparu deux mois après.

J. MAWAS.

5) Il est souvent de grande importance, au point de vue chirurgical, par exemple, de pouvoir faire un diagnostic différentiel entre une véritable névrite et une affection quelquefois innocente qui produit des altérations de la papille semblables à celles dues à l'inflammation : Il faut noter la pseudo-névrite, que l'on rencontre dans les cas d'hypermétropie ou d'astigmatisme hypermétrope, surtout quand cette pseudo-névrite est combinée de tortuosité congénitale des vaisseaux ou d'une hyperhémie fébrile de la papille. Dans d'autres cas, il s'agit d'un œdème de la papille, qui accompagne les états cachectiques ou la néphrite. E. REDSLOB.

6) L'œil examiné par *Oatman* était un œil aveugle et glaucomateux. A la surface postérieure de l'iris, on trouva un gros kyste s'étendant du bord pupillaire au corps ciliaire et bordé de cellules pigmentées. Par sa saillie antérieure, on avait l'impression d'un iris bombé. A l'examen des coupes, on constata que le kyste provenait de la portion ciliaire de la rétine au niveau de la séparation de ses deux feuillets. La paroi la plus postérieure reposait sur une membrane fibreuse due à d'anciens exsudats plastiques. COBURN.

7) Dans son travail, *Ammann* veut spécialement répondre à la question suivante : Ne peut-on imputer le décollement de la rétine à un traumatisme non perforant que s'il se produit immédiatement après l'accident? L'observation de trois cas oblige l'auteur à admettre un décollement tardif, pouvant survenir plusieurs semaines aprés le traumatisme.

E. REDSLOB.

8) Les troubles anatomiques décrits dans la rétino-choroïdite albuminurique siègent généralement au pôle postérieur

de l'œil, dans la papille et dans les parties environnantes de la rétine. Ils sont caractérisés par un œdème de toutes les couches de la rétine, un gonflement de la papille, des dégénérations graisseuses, des hémorragies et, enfin, par des altérations des vaisseaux, spécialement des vaisseaux rétiniens. *Yamaguchi* a examiné les deux yeux d'une jeune fille morte de néphrite et a relevé les lésions suivantes, différentes de celles constatées généralement. Les altérations des vaisseaux rétiniens étaient minimes en comparaison de celles des vaisseaux de la choroïde, les hémorragies n'étaient que fort rares, la dégénération graisseuse faisait complètement défaut, par contre, à l'entour de la papille se trouvait une néo-formation de tissu conjonctif, comme elle n'a point encore été décrite dans la rétino-choroïdite albuminurique. E. REDSLOB.

9) *Von Michel* voyait un cas de proéminence blanche de la papille, libre de vaisseaux. Après l'énucléation, faite à cause d'un exophtalmos il trouva un fibrome. O. SIMON.

10) *Von Reuss* présente d'abord un travail peu connu publié par lui en 1876 sur le scotome scintillant ou amblyopie transitoire dont il distingue quatre variétés différentes qui se rapprochent toutes plus ou moins de la migraine et seraient le résultat de lésions vaso-motrices centrales et plus particulièrement d'anémie cérébrale partielle. Les travaux parus depuis sur le même sujet s'occupent surtout de la nature de l'affection. Quant aux différentes subdivisions établies par Antonelli dans son « Amblyopie transitoire », von Reuss ne s'en déclare pas satisfait. Etant lui-même sujet au scotome scintillant, il donne une description minutieuse de différentes observations faites pendant ses accès, des causes qui les ont provoqués, de la nature, de la forme et des couleurs du scotome. Tous ces détails observés et annotés au fur et à mesure de leur apparition par un oculiste sur lui-même sont des plus intéressants et méritent d'être lus dans l'original. G. WEILL.

MALADIES DU CRISTALLIN ET DU CORPS VITRÉ.

1) **Haab.** — L'opération de la cataracte (Staaroperation) *(Corresp.-Bl. für Schweizer Aerzte,* p. 430, 1905).

2) **Hirschberg.** — Eclat de fer dans le cristallin, perte de la vue à la suite d'augmentation de la tension (Eisensplitter in der Linse, Erblindung durch Drucksteigung) *(Centralblatt für prakt. Augenheilk.*, février 1905).

3) **Hirschberg.** — L'incision de l'iris et de la capsule au moyen de la section en croix en deux temps (Der zweizeitige Kreuzschnitt zur Iris und Kapseleinschneidung) *(Centralbl. für prakt. Augenheilk.*, novembre 1905).

4) **Polte.** — Proliférations fibreuses du corps vitré et malformation de la papille (Angeborene Schlauchbildung im Glaskörper und Missbildung an der Papille) *(Zeitsch. f. Augenheilk.*, XI., p. 492).

1) *Haab* démontre, dans une réunion du Centr. Verein de Zürich, plusieurs cas de cataracte où, malgré des complications générales, l'opération est indiquée et donne de bons résultats. Il s'agit d'abord d'un malade de quatre-vingt-dix ans atteint en outre de glaucome, puis d'une malade idiote et enfin d'un homme atteint de *delirium tremens*. Dans le premier cas, il faut faire précéder l'extraction d'une iridectomie et opérer en deux temps. Le grand âge n'empêche pas l'extraction ; au contraire, on a remarqué que plus les malades sont âgés plus les résultats sont bons : le grand âge est une preuve de parfaite constitution. Chez les idiots on se sert de préférence de lunettes grillagées. Chez les épileptiques, comme chez les sourds-muets, il a pratiqué l'opération de la cataracte avec succès. Ce sont les sourds-muets qui manifestent le plus de reconnaissance. E. REDSLOB.

2) Si un corps étranger a pénétré dans l'œil, il faut l'en extraire aussitôt que possible. L'œil ne supporte que difficilement la présence de corps étrangers. Même après des années ils peuvent occasionner des troubles visuels et même provoquer une cécité complète. E. REDSLOB.

MALADIES DE LA RÉFRACTION, DE L'ACCOMMODATION ET DES MUSCLES DE L'ŒIL

1) **Arthur af Forselles.** — Paralysie de l'oculomoteur externe dans l'otite moyenne (Betydelsen af abducens-förlamning vid otitis media) *(Finska läkaresällskapets handlingar*, XLVII, p. 156, Helsingfors, août 1905).

2) **Bielchowsky** et **Ludwig**. — Nature et signification de quelques troubles latents de la statique oculaire (Das Wesen und die Bedeutung latenter Gleichgewichtsstörungen der Augen) *(Arch. f. Ophth.*, LXII, 408-464, 1905).

3) **Koster**. — Sur la paralysie alternante et récidivante du nerf oculomoteur (Zur Kenntnis der recidivierenden, alternierenden Lähmung des Oculomotorius) *(Zeitsch. f. Augenheilk.*, XI, p. 209).

4) **Von Pflug**. — Sur l'opération du strabisme (Zur Technik der Schieloperation *(Berlin. ophthalm. Ges.*, 18 mai 1905).

5) **Roll** (G.-W.). — Ophtalmoplégie externe (Ophthalmoplegia externa) *(Trans. ophth. Society*, vol. XXIV, 1904).

6) **Lange**. — Un cas de paralysie récidivante du droit externe gauche, suivi d'iritis et de rétinite hémorragique des deux côtés (Ueber einen Fall von einseitiger recidivierender Abducenslähmung mit nachfolgender doppelseitiger Iritis und doppelseitiger Retinitis hæmorrhagica) *(Inaug. Diss.*, Iena, 1905).

7) **Weigelin**. — L'action de la correction totale sur la progression de la myopie d'après les observations de la clinique (Der Einfluss der Vollcorrection auf die Progression der Myopie nach dem Material der Klinik) *(Inaug. Diss.*, Tubingen, 1905).

8) **Mendel**. — Cas d'atrophie du noyau de Moebius (Fall von Moebius'schen Kernschwund) *(Berlin. ophth., Gesellsch.*, 17, XI, 1905).

9) **Von Michel**. — Atrophie du noyau des muscles internes de l'œil (Kernschwund der inneren Augenmuskeln *(Berlin. ophth. Ges.*, 17, XI, 1904).

10) **Ehmer** — Sur les cas de strabisme à la clinique de Giessen (Bericht über die Fälle von Strabismus in der Giessener Augenklinik) *(Inaug. Diss.*, Giessen, 1905).

11) **Hartmann**. — Trois cas d'ophtalmoplégie interne (Drei Fälle von Ophthalmoplegia interna) *(Inaug. Diss.*, Leipzig, 1905).

12) **Cantonnet**. — Paralysie fugace de l'élévation *(Soc. franç. d'ophtalmologie*, 9 mai 1906).

1) Un jeune garçon âgé de onze ans eut en septembre 1904 une angine dont il guérit bientôt, mais peu après il eut de fortes douleurs dans l'oreille gauche. Le 6 octobre, paracentèse, la fièvre, 38,6-39, diminua peu à peu et avait cessé le 9 octobre. Mais des douleurs apparurent de nouveau dans la moitié gauche de la tête ; sécrétion abondante et épaisse de l'oreille, puis légère enflure de l'apophyse mastoïdienne, et enfin le 18 octobre diplopie par paralysie du droit externe gauche.

25 octobre, trépanation de l'apophyse qui contenait un peu de pus, curetage ; tamponnement. Température, le matin, 37,4 ; le soir, 39,3. Douleurs de tête. Le lendemain, trépanation du crâne au-dessus de l'oreille ; dure-mère normale. La température baissa dès le lendemain et la guérison suivit un cours normal ; le degré de la diplopie diminua graduellement, mais ne disparut complètement qu'au commencement de janvier.

A propos de ce cas, *Forselles* a recherché toutes les obser-

vations analogues déjà publiées. Il en trouva vingt, et le plus souvent la cause de la paralysie fut une méningite après une otite aiguë; trois fois seulement après une otite chronique.

H. DOR.

2) *Bielschowsky* et *Ludwig* pensent que chez un grand nombre de personnes il existe une anomalie statique oculaire dans la hauteur, l'un des yeux étant plus élevé que l'autre. Cette anomalie serait attribuable à des irrégularités de développement des muscles, mais ne se rencontre pas plus souvent chez les névropathes que chez les personnes saines.

Le fait que des troubles nerveux divers peuvent être amendés par un traitement des yeux, n'est pas, d'après les auteurs, une preuve que l'anomalie oculaire pourrait provoquer des troubles nerveux chez des personnes saines. L. DOR.

3) On peut distinguer deux sortes de paralysies récidivantes de l'oculomoteur : la première, idiopathique, est observée chez des individus absolument sains ; l'autre, par contre, se trouve dans les cas de tabes et de syphilis. *Koster* a observé une femme de trente-six ans qui fut atteinte à trois reprises de paralysie de l'oculomoteur, une fois à l'œil droit et deux fois à l'œil gauche. La troisième fois elle fut examinée par Koster. Il trouva une paralysie externe de l'oculomoteur gauche, combinée d'une paralysie du trochléaire. A première vue, on aurait pu croire à une affection idiopathique ; mais un examen approfondi fit penser à la possibilité d'un tabes : les deux pupilles montrent une absence complète du réflexe lumineux (Reflectorische Pupillenstarre); de plus, la malade a eu des crises gastriques ébauchées. Les réflexes patellaires subsistent, et le phénomène de Romberg fait défaut. La paralysie doit être provoquée par une lésion nucléaire. Ce qui parle encore pour une affection tabétique c'est le manque complet de ces terribles maux de tête qui accompagnent la paralysie idiopathique et que Charcot a décrits sous le nom de « migraine ophtalmique ». De plus, les paralysies alternantes, comme nous les rencontrons chez la femme en question, ne sont observées que dans les cas de tabes. E. REDSLOB.

4) *Von Pflug* propose une nouvelle méthode d'opérer le strabisme concomitant. Il fait une résection des muscles droits, donne à l'œil une position calculée à l'aide d'une mesure nouvelle et coud les muscles à la place nouvelle. Il a fait cette opération quatre fois avec bon résultat.

O. SIMON.

5) La malade de *Roll* est une jeune fille âgée de seize ans, qui a eu subitement, sans cause apparente, de la diplopie et du ptosis, avec une ophtalmoplégie externe incomplète. A tous les points de vue, ce cas ressemble à une myasthénie grave.

J. MAWAS.

6) *Lange* a observé chez une jeune fille de douze ans une paralysie du droit externe qui récidiva au bout de quatre ans; avec un traitement salicylé la paralysie disparut. Deux ans plus tard, on vit d'abord à droite, puis à gauche apparaître une iritis. Dans l'œil droit on put constater une rétinite hémorragique. Après un traitement au mercure et à l'iodipine, l'iritis guérit, mais la vision de l'œil droit ne revint que jusqu'au point d'apercevoir les mouvements de la main. On ne put découvrir l'étiologie de cette maladie. STOCK.

7) *Weigelin* recherche sur 682 cas de myopie si la correction totale est favorable ou nuisible. Sur ces cas, 78 avaient été corrigés complètement, 89, 7 pour 100 sont restés stationnaires, tandis que sur les 604 cas à correction insuffisante 48, 4 pour 100 seulement restèrent stationnaires. Exposé de la littérature, Weigelin conclut que, quand même son matériel n'est pas énorme, il en résulte pourtant que la correction totale est utile. STOCK.

8) Le malade de *Mendel*, garçon de neuf ans, a un strabisme convergent de naissance; les yeux ne peuvent être tournés en dehors. Après la ténotomie du droit interne de l'œil gauche, il ne vit plus double. O. SIMON.

12) *Cantonnet*. Femme de quarante et un ans prise brusque-

ment de troubles visuels sans cause émotive. Les globes sont arrêtés nets à l'axe horizontal de la fente palpébrale qu'ils ne peuvent dépasser en haut. Diplopie croisée dans toutes les directions. Cette femme n'est ni syphilitique, ni tuberculeuse, ni hystérique. Elle est artérioscléreuse avec souffle aortique au premier temps. Peu à peu les mouvements en haut redeviennent possibles et sont normaux sept semaines environ après le début.

Il faut sans doute expliquer cette paralysie associée par une hémorragie avec caillot se résorbant (d'où retour à la normale); le siège de la lésion serait entre le noyau mésocéphalique coordinateur des mouvements associés des yeux et les noyaux oculomoteurs, puisque la paralysie porte à la fois sur les mouvements volontaires et automatico-réflexes et qu'il n'y a pas cette dissociation entre ces deux sortes de mouvement signalée ailleurs (*Revue neurologique*, 15 avril, 1906.)

L'AUTEUR.

MALADIES DU GLOBE DE L'ŒIL
(BLESSURES, CORPS ÉTRANGERS, PARASITES)

1) **Kraus.** — Perforation double des parois du globe par un éclat de fer. Visibilité des procès ciliaires (Doppelte Perforation der Bulbuswandungen durch einen Eisensplitter mit Sichtbarwerden der Ciliarfortsätze) (*Zeitsch. f. Augenheilk.*, XI, p. 481).

2) **Seeligsohn.** — Hydrophtalmie avec formation cartilagineuse dans l'intérieur de l'œil, ectropion de l'uvée et pigmentation rétinienne partant du corps vitré (Hydrophtalmus mit Knorpelbildung im Inneren des Auges, Ectropium Uveæ und Netzhautpigmentierung vom Glaskörperraum) (*Arch. f. Aughlkde*, t. LIII, p. 21, 1905).

3) **Paderstein.** — Sur les granulations tuberculeuses intra-oculaires (Ueber intraoculäre tuberkulöse Granulationsgeschwülste) (*Berlin. ophthalm. Ges.* 22 juin 1905).

4) **Hirschberg.** — Sur le moyen d'arrêter les inflammations purulentes de l'œil partant de cicatrices opératoires (Die Hemmung der vom Schnittnarben ausgehenden Vereiterung des Augapfels) (*Centralbl. f. Angenheilk*, juillet 1905).

5) **Hirschberg.** — Une grande esquille de fer extraite avec le petit aimant (Ein grosser Eisensplitter mit kleinem Magneten gefördert) (*Centralbl. für prakt. Augenheilk.*, février 1905).

6) **Korte.** — Les indemnités pour blessures des yeux chez les ouvriers de l'habitation (Ein Beitrag zur Unfallentschädigung von Augenverletzungen im Baugewerke) (*Inaug. Diss.*, Freiburg, 1905).

7) **Denig.** — Brûlures de l'œil par l'ammoniaque (Ueber Ammoniakverletzungen des Auges) (*Zeitsch. f. Augenheilk.*, XI, p. 308).

8) **Natanson.** — Blessures de l'œil par des objets imprégnés de couleur d'aniline (Verletzungen des Auges durch Anilinfarbstoffhaltige Gegenstände) (*Zeitsch. f. Augenheilk.*, XI, p. 312).

9) **Kunze.** — Les blessures des yeux observées dans l'année 1904 à la clinique de l'Université de Iéna (Ueber die im Jahre 1904 in der Universität-Augenklinik zu Iena beobachteten Fälle von Augenverletzungen) (*Inaug. Diss.*, Iena, 1905).

1) *Kraus* communique un cas de traumatisme fort intéressant : Un ouvrier mécanicien fut blessé à l'œil droit par un éclat de fer. Il s'ensuivit une inflammation chronique menant à la cécité, le globe fut énucléé et l'examen anatomique révéla la présence de l'éclat dans le bulbe même. Le corps étranger était entré dans la région de l'insertion du droit interne et ressortait du côté opposé. L'œil tournait autour du fer comme autour d'un axe : et cela pendant plusieurs semaines, sans que le malade éprouvât la moindre douleur. A l'intérieur de l'œil, les hémorragies du corps vitré s'étaient organisées. Il s'en était suivi une rétraction cicatricielle, disloquant le cristallin et faisant apparaître 34 procès ciliaires entre la lentille luxée et le bord de l'iris ectropionné. Des rétractions cicatricielles à l'extérieur de l'œil avaient produit un strabisme divergent. E. REDSLOB.

2) *Seeligsohn* a fait l'examen anatomique d'un oeil hydrophtalmique énucléé pour pseudogliome. Il résume les différentes hypothèses sur la pathogenie de l'hydrophtalmie. L'œil en question était en outre atteint d'un décollement total de la rétine ou pseudogliome, d'ectropion de l'uvée, de pigmentation des brides rétiniennes, de cataracte capsulaire antérieure et de dégénérescence cartilagineuse d'une des brides rétiniennes. Le diagnostic de gliome posé par le médecin traitant, dut être écarté, l'enfant ayant dix ans et le gliome ne se rencontrant pas après l'âge de trois ans. La pigmentation de la bride rétinienne était localisée à la face antérieure de cette bride et avait donc son origine dans le pigment du corps ciliaire et non dans celui de l'épithélium pigmenté de la rétine. La formation intraoculaire de tissu cartilagineux étant très rare, Seeligsohn recherche et cite les cas publiés jusqu'ici.

G. WEILL.

3) *Paderstein* montre un cas de tumeur tuberculeuse prépapillaire de la rétine et un autre cas de tuberculose de l'iris,

le premier cas fut traité sans effet par des injections sous-cutanées avec la tuberculine R. d'après Hippel.

O. SIMON.

4) Il est connu qu'une inflammation purulente de cicatrices peut encore survenir longtemps après l'opération. Les cicatrices dites cystoïdes offrent le plus de danger dans ce sens, tout comme les cicatrices imparfaitement fermées. Ces cas sont devenus plus rares depuis l'asepsie. Il faut enrayer le mal aussitôt que possible, malheureusement les patients ne viennent généralement chez leur médecin que lorsque l'inflammation est fort avancée. Comme principe de traitement, *Hirschberg* recommande de détruire sur l'œil toutes les matières septiques fixées au moyen du cautère, et en même temps d'en faire sortir toutes celles qui sont flottantes. Cette méthode est illustrée par la description de deux cas. E. REDSLOB.

5) *Hirschberg* recommande chaudement l'usage de son petit aimant, au moyen duquel on peut extraire même de grosses esquilles. Si l'on voulait extraire un de ces corps avec un aimant géant, les tissus de l'œil seraient lacérés sur une grande étendue. E. REDSLOB.

6) *Korte* décrit 60 cas de blessures des yeux et cherche à déterminer d'après les salaires l'incapacité véritable dans les cas de cécité monoculaire et d'aphakie puis il détermine quelles sont les blessures oculaires les plus fréquentes chez les ouvriers du bâtiment. Travail très détaillé ne se prêtant pas à une analyse. STOCK.

MALADIES DES PAUPIÈRES, DE L'APPAREIL LACRYMAL ET DE L'ORBITE

1) **Herzog**. — Pathologie des cils (Pathologie der Cilien) *(Zeitschr. f. Augenheilk.*, XI, S. 151, 245, 318)

2) **Bartels**. — Sur l'entrée en action de la contraction vicariante du frontal dans les cas de ptosis congénital (Ueber den Eintritt der vicarierenden Frontaliscontraction bei congenitaler Ptosis) *(Zeitsch. f. Augenheilk*, XI, p. 449).

3) **Causé**. — Dacryoadénite métastatique d'origine gonorrhéique (Metastatische Tränendrüsenentzündung bei Gonorrhoe) *(Zeitschr. f. Augenheilk.*, XI, 399).

4) **Cohn** (Paul). — Un cas de guérison complète d'un ankyloblepharon total provoqué par un pemphigus (Totales Ankyloblepharon durch Pemphigus mit Ausgang in völlige Heilung) *(Zeitsch. f. Augenheilk.*, X, p. 421).

5) **Mazza**. — Quelques cas d'œdème aigu angio-neurotique ou maladie de Quincke (Alcuni casi di edema acuto angionevrotico o malattia di Quincke) *(XVIIe Congr. d. Soc. Oftalm. ital.*, Naples, 10-14 octobre 1905).

6) **De Bono**. — Au sujet d'un procedé personnel pour l'ectropion par sarcomatose de la paupière inférieure (Ancora del processo proprio per l'ectropion sarcomatoso della palpebra inferiore) *(XVIIe Congr. d. Soc. Oftalm. ital.*, Naples, 10-14 oct. 1905).

7) **Fortunati**. — Spasme tonique congénital de l'élévateur de la paupière supérieure (Spasmo tonico-congenito dell'elevatore della palpebra superiore) *(Riv. Italiana di Oftalmologia*, juillet-août 1905).

8) **Péchin**. — Dacryocystite congénitale atténuée (Pseudo-conjonctivite des nouveau-nés d'origine lacrymale) *(Archives d'ophtalmologie*, p. 490-499, août 1905).

9) **Wood** (W.-L.). — Des lésions de la glande lacrymale dans la syphilis héréditaire (Pathology of the lachrymal gland in hereditary syphilis) *(Med. Sentinel*, juillet 1905).

10) **Decherd** (N.-B.). — Cécité brusque succédant à des plaies orbitaires (Remarks on sudden blindness following orbital injuries) (*Medical News*, 8 juillet 1905).

11) **Antonelli**. — Méthode de choix pour l'opération de certaines formes de chalazion (Methodo sencillo de eleccion para la operacion de ciertas formas de chalacion. *(Arch. de oftalm. hisp.-american.* octobre 1905).

12) **Erdmann**. — Contribution à l'étude du distichiasis congenital (Ein Beitrag zur Kenntnis der Distichiasis congenita hereditaria) *(Zeitschr. f. Augenheilk.*, Bd XI, p. 427).

13) **Bellinzona**. — Contribution à l'étude de la mucocèle (Contributo allo studio del mucocele *(XVIIe Congr. d. Soc. Oftalm. ital.*, Naples, 10-14 octobre 1905).

14) **Klein**. — Les méthodes opératoires pour les sinusites frontales (Die Operationsmethoden der Stirnhöhlenentzündung) *(Inaug. Diss.*, Königsberg, 1905).

15) **Müller**. — Sur le phlegmon orbitaire (Ueber Orbitaphlegmone) *Inaug. Diss.*, Würzburg, 1905).

16) **Jacoby**. — Contribution à l'étude du colobome des paupières (Beitrag zur Kenntniss des Lidscoloboms) *(Inaug. Diss.*, Leipzig, 1905).

1) Les cils diffèrent des autres cheveux de la face : 1° par leur plus courte viabilité compensée par une facilité de régénération d'autant plus grande ; 2° la sécrétion est produite par *deux* sortes de glandes (celles de Zeiss et celles de Moll) ; 3° le muscle arrecteur fait défaut. Ce n'est que chez les lémuriens que *Hèrzog* a trouvé un muscle s'insérant aux tissus périfolliculaires et qui doit jouer le rôle d'arrecteur.

L'image clinique de l'eczéma du bord palpébral appartient à la classe des eczémas aigus, tandis que dans les affections du follicule ciliaire l'immigration de bactéries est incontestable. Au fond du cul-de-sac des follicules, leur développement est abondant : ils y produisent des inflammations purulentes ou bien aussi une simple inflammation parenchymateuse des folli-

cules épithéliaux dans toutes les formes que l'on observe à la superficie de la peau. Dans les cas les plus légers, le follicule épithélial se détache du follicule formé de tissu conjonctif. L'inflammation du follicule n'est donc pas une complication, mais une affection eczémateuse proprement dite du follicule.

Dans les cas d'affection psoriasique des cils, on trouve une dégénération hyaline typique de l'épithélium de l'espace médullaire.

Il n'y a pas de forme typique des cils, qui serait caractéristique pour une affection eczémateuse. L'eczéma du bord palpébral est en relation directe avec l'eczéma de la conjonctive et de la cornée. E. REDSLOB.

2) La contraction vicariante du frontal dans le ptosis congénital est un mouvement réflexe, tout autant que la rétroflexion de la tête. Wilbrand et Sänger admettent que ces contractions ne se développent qu'avec l'intelligence. Mais *Bartels* a pu observer cette contraction vicariante chez un enfant atteint de ptosis congénital et n'étant âgé que de seize semaines. L'intensité de contraction s'accroît indépendamment de l'intelligence. E. REDSLOB.

3) *Causé* observa chez un cocher de vingt-cinq ans, qui était en traitement clinique pour une gonorrhée hémorragique de l'uretère, une tumeur des deux paupières supérieures. Les conjonctives étaient enflammées, mais on ne put trouver de gonocoques dans le sac conjonctival. L'affection débuta par un accès de fièvre. La palpation prouva qu'il s'agissait d'un gonflement de la glande lacrymale. Après treize jours, tous les symptômes avaient disparu. L'auteur pense qu'il s'agit d'une infection gonorrhéique par métastase. On observe des gonites (arthrite du genou), des endocardites, des conjonctivites gonorrhéiques par métastase ; pourquoi les gonocoques ne s'attaqueraient-ils pas également à la glande lacrymale ? Si ce n'est le microorganisme en personne, cela pourrait très bien être les toxines qu'il produit. E. REDSLOB.

4) Le pemphigus de l'œil est excessivement rare : on l'observe une fois sur 20.000 cas de maladies des yeux. *P. Cohn*

a examiné un de ces cas, où les bulles s'étaient formées très tôt sur le rebord des paupières. Les bulles éclatées, les paupières s'étaient soudées entre elles. Une opération fut nécessaire pour les séparer : le bulbe était intact, il n'y avait pas trace de symblépharon : la guérison fut complète.

E. REDSLOB.

5) *Mazza* rapporte trois observations de maladie de Quincke.

G. D.

6) *De Bono* présente la photographie d'un cas très avancé d'ectropion de la paupière inférieure, qu'il a publié sous le titre de modification du procédé de Graefe. Il s'agit d'un dédoublement de la paupière par une incision intermaginale suivi d'apport d'un triangle à la Dieffenbach du côté temporal, suture du triangle et du lambeau musculo-cutané. Le résultat, dans un cas d'ectropion cicatriciel, opéré en 1897, est resté bon et permanent ; l'esthétique est bonne. G. DUBREUIL.

7) *Fortunati* ayant passé en revue les différentes observations de spasme tonique congénital de la paupière supérieure estime que cette affection est extrêmement rare, à part l'observation de Chevallereau et Chaillous (*Ann. d'oculistique*, 1903) et la sienne, il n'en connaît pas d'autres typiques. L'observation de Fortunati se résume ainsi : regard droit : forte inégalité des fentes palpébrales ; regard en haut : inégalité un peu moins marquée ; regard en bas : les deux paupières s'abaissent, mais la fente palpébrale reste très inégale. Enfin, dans le sommeil, les deux paupières sont closes complètement dans les deux yeux. La critique des observations antérieures : de Wilbrand et Saenger, de Sauvineau, de Parinaud, de Fuchs, de Silex, de Hutchinson, de Gôoding, de Koppen, de Albrand et de Schanz est faite minutieusement.

G. DUBREUIL.

8) Les onze petits malades de *Péchin* sont nés à terme. L'accouchement s'est fait avec toutes les précautions d'asepsie et d'antisepsie nécessaires. Les parents sont sains. A la naissance ou dans les premiers jours qui la suivent, l'enfant a les yeux larmoyants et un peu de muco-pus dans l'angle interne.

Les bords libres des paupières sont congestionnés, les conjonctives bulbaires et palpébrales, normales ou parfois hyperémiées dans la région tarsienne. Collés le matin au réveil, les yeux paraissent sains après un lavage. Quelques heures après ils redeviennent dans le même état qu'auparavant. Cet état se prolonge, résiste à tous les lavages, à tous les collyres, parce qu'il ne s'agit point d'une affection conjonctivale. C'est une forme de dacryocystite congénitale, que l'auteur appelle « dacryocystite congénitale atténuée » ou « pseudo-conjonctivite des nouveau-nés, d'origine lacrymale ». Comment expliquer cette affection si souvent méconnue ? Le canal nasal du nouveau-né est bouché, fermé à sa partie inférieure par des débris épithéliaux. Cette fermeture équivaut à un rétrécissement. Vienne s'ajouter un élément infectieux, la dacryocystite congénitale est constituée.

Le bouchon formé par les déchets épithéliaux est, par conséquent, en cause, et dès que ce *méconium nasal* est expulsé, tout rentre en ordre. Il est évident que le seul traitement curatif consiste dans les injections et le cathétérisme. La preuve qu'il s'agit d'une imperméabilité des voies lacrymales, c'est que la guérison suit immédiatement une injection traversant bien le canal nasal.

Il ne faut pourtant recourir d'emblée à ce moyen, car la désobstruction peut se faire spontanément. Il suffirait de l'aider par le massage de la région du sac et par des lavages.

H. PERETZ.

9) *Wood* a étudié la glande lacrymale sur plusieurs centaines de malades, dix d'entre eux étaient des enfants atteints de syphilis héréditaire. Les mêmes modifications se retrouvaient chez ces dix malades. Il s'agissait de modifications du tissu connectif avec inflammation interstitielle et la bordure épithéliale des acini était désagrégée, montrant manifestement de la dégénérescence graisseuse. Wood croit pouvoir être sûr que les modifications observées dans la glande lacrymale, dans les cas de syphilis héréditaire sont semblables aux modifications observées dans les autres organes glandulaires.

COBURN.

10) *Decherd* rapporte le cas d'un homme qui avait été frappé à l'œil par un bout de parapluie. Le malade fut ébloui, eut des vomissements et une hémorragie nasale. Le globe oculaire était proéminent, le nerf optique œdématié, les veines larges et tortueuses. Le malade pouvait seulement compter les doigts à 20 centimètres. Il existait du ptosis et les mouvements de l'œil étaient limités. Le malade présenta les signes d'une méningite, d'une névrite optique descendante du côté opposé avec rétrécissement du champ visuel. Il guérit. On fit le diagnostic de fracture de la suture fronto-ethmoïdale avec hématome par fissure du canal optique et de méningite localisée avec névrite optique bilatérale. COBURN.

RAPPORTS DE L'OPHTALMOLOGIE AVEC LA PATHOLOGIE GÉNÉRALE

1) **Kruger**. — La symptomatologie des affections du lobe temporal spécialement au point de vue oculaire (Die bei Erkrankungen des Schläfenlappens beobachteten Symptome mit besonderer Berücksichtigung der oculaven Symptome) *(Zeitsch. f. Augenheilk.*, p. 505, X).

2) **Dupuy-Dutemps**. — Sur une forme spéciale d'atrophie de l'iris au cours du tabes et de la paralysie générale. Ses rapports avec l'irrégularité et les troubles réflexes de la pupille *(Annales d'oculistique*, p. 190-210, septembre 1905).

3) **Kruger** (A.-H.). — Les symptômes des affections du lobe frontal (Die bei Erkrankungen des Stirnlappens beobachteten Symptome *(Zeitsch. f. Augenheilkunde*, XI, p. 44).

4) **Ascher**. — Les symptômes oculaires des affections du corps strié (Die bei Erkrankungen des Corpus striatum beobachteten Symptome mit besonderer Berücksichtigung der oculaven Symptome) *(Zeitsch. f. Augenheilkunde*, XI, p. 501).

5) **Pernot** (J.). — Des troubles oculo-pupillaires dans la tuberculose pulmonaire chronique et dans la pneumonie du sommet *(Thèse de Paris*, 15 mars 1905).

6) **Harold-Emanuel**. — Considérations sur le pronostic et le traitement de la tuberculose oculaire *(Thèse de Paris*, 13 avril 1905).

7) **Widermann**. — La radiothérapie de la maladie de Basedow *(Archives d'électricité médicale*, p 199, 10 mars 1906).

8) **Rohmer**. — Des accidents oculaires consécutifs aux injections prothétiques de paraffine dans la région nasale *(Soc. de méd. de Nancy*, 4 juin et *Annales d'oculistique*, p. 163-176, septembre 1905).

9) **Feilchenfeld**. — Sur la casuistique des affections du Pont de Varole (Zur Kasuistik der Pons-Erkrankungen) *(Zeitschrift f. Augenheilkunde*, XI, p. 314).

1) Les symptômes produits directement par les foyers situés dans le lobe temporal consistent en troubles de la parole et en altérations de l'ouïe et de l'odorat. Quant aux symptômes oculaires, aucun n'est directement provoqué par

une affection localisée dans le lobe temporal uniquement. On a rencontré l'hémianopsie dans 20,5 pour 100 des cas. Ce symptôme n'est pas un symptôme local, mais un symptôme occasionné par une lésion des fibres optiques qui traversent la région profonde du lobe temporal. On a observé une déviation conjuguée dans deux cas, tandis que les affections du nerf optique (papillite à stase, atrophie du nerf optique, névrorétinite) ont été relatées dans 64 pour 100 des cas. Les troubles de la pupille sont dus aux lésions du nerf optique. Le nystagmus est noté trois fois. E. REDSLOB.

2) Dans des cas où existait le signe d'Argyll Robertson, *Dupuy-Dutemps* a observé une atrophie particulière de l'iris, qui consiste dans la disparition des tractus ondulés, des saillies radiées, des sillons et des cryptes qui vallonnent la surface de l'iris normal. Une striation fine et sans relief persiste seule. L'iris perd son aspect brillant et donne l'impression d'une peinture en teinte plate.

L'atrophie peut être partielle et n'atteindre qu'un secteur de l'iris, ou discontinue et répartie sur plusieurs secteurs isolés les uns des autres. Cette atrophie n'est comparable qu'à celle qui se rencontre dans le cours d'un glaucome.

La partie du bord pupillaire qui appartient à la zone atrophique est celle dont la courbe a le plus grand rayon.

Parallèlement à cette atrophie, on trouve seulement les troubles réflexes spéciaux au tabes et à la méningo-encéphalite, qui, une fois installés, ne disparaissent plus. Ce sont le signe d'Argyll Robertson, le trouble photo-moteur, le réflexe de Galassi ou réflexe palpébral de la pupille.

L'atrophie de l'iris pourrait relever de deux causes : primitive et due à une lésion toxique ou infectieuse, ou secondaire et produite indirectement par trouble trophique à la suite d'altérations du nerf irien.

La première hypothèse doit être rejetée, et l'atrophie serait consécutive à des altérations très lentes et parfois irrégulières des éléments sympathiques, du neurone ciliaire périphérique comprenant le ganglion et les nerfs ciliaires courts et aussi les filets sympathiques des nerfs ciliaires longs. Les fibres sensitives ne seraient pas atteintes.

Chacun des nerfs ciliaires dilatateurs ou constricteurs se distribuant dans l'iris en secteurs, on comprend que si les lésions sont inégalement réparties, l'atrophie de l'iris sera inégale et pourra affecter la forme en secteurs. P. C.

3) Outre l'aphasie, les altérations psychiques et l'ataxie frontale, symptômes généraux caractéristiques pour les affections du lobe frontal, *Kruger* a trouvé noté les symptômes oculaires suivants : la déviation conjuguée des yeux et de la tête dans 17,2 pour 100 des cas. La déviation était dirigée 11 fois vers la partie du cerveau malade, 5 fois vers la partie saine. Ce phénomène s'explique par la théorie de Landouzy, qui admet tantôt une paralysie, tantôt une irritation comme agent provocateur de la déviation. Parmi les altérations du fond de l'œil, on a observé, dans 68,8 pour 100 des cas une stase papillaire, une névrite du nerf optique ou une atrophie suivies des troubles fonctionnels connus. La stase papillaire n'est point un symptôme précoce. E. REDSLOB.

4) L'étude de 58 cas d'affections du corps strié, relatés dans la littérature ont amené *Ascher* à conclure que l'on peut admettre avec certitude que les foyers situés dans cette région ne produisent guère de symptômes oculaires. Il n'a trouvé de papillite à stase que dans un cas, une hémianopsie dans deux cas et trois fois une déviation conjugée.

E. REDSLOB.

5) *Pernot* arrive aux conclusions suivantes : 1° La tuberculose pulmonaire chronique et la pneumonie du sommet peuvent être la cause de troubles oculo-pupillaires ; 2° lorsque ces troubles existent, presque toujours il n'y a que de l'inégalité pupillaire, mais, parfois, on est en présence du syndrome oculo-pupillaire (myosis, petitesse avec rétraction d'un globe oculaire et rétrécissement de la fente palpébrale correspondante). On constate le syndrome inverse s'il y a excitation et non paralysie du sympathique cervical ; 3° dans la tuberculose pulmonaire chronique, la proportion des cas d'inégalité pupillaire augmente sensiblement avec la gravité des lésions : très faible à la première période de la maladie, elle atteint, en

moyenne, un septième des tuberculeux cavitaires ; 4° dans la pneumonie du sommet avec inégalité pupillaire, la pupille du côté correspondant à la lésion est en général, en mydriase ; 5° deux pathogénies semblent devoir être invoquées : Dans les cas de lésions pleuro-pulmonaires très marquées (pneumonie, tuberculose à la troisième période), les fibres irido-dilatatrices sont détruites, soit dans les rameaux communicants du premier nerf dorsal, s'il n'y a pas de troubles vaso-moteurs, soit dans les ganglions premier thoracique et cervical inférieur, si l'inégalité pupillaire s'accompagne de troubles vaso-moteurs dans une moitié de la face. Dans les cas de lésions pleuro-pulmonaires minimes, ou lorsqu'il n'y a pas de lésion appréciable, l'inégalité pupillaire parait être un phénomène réflexe. C'est de cette façon que peuvent également s'expliquer les cas où la pupille anormale n'est pas du côté des lésions pleuro-pulmonaires. L'AUTEUR.

6) *Harold-Emanuel* arrive aux conclusions suivantes : 1° On divise les manifestations de l'infection bacillaire sur l'appareil de la vision en deux classes : tuberculose intra-oculaire et tuberculose superficielle ou annexielle. La première comprend la tuberculose du tractus uvéal, iris, corps ciliaire et choroïde, et, plus rarement, celle de la rétine et du nerf optique. La tuberculose externe et superficielle comprend surtout les manifestatious sur la conjonctive, la cornée, les paupières et l'appareil lacrymal. On peut y ajouter les ostéo-périostites tuberculeuses de l'orbite; 2° l'existence de tuberculose intra-oculaire primitive n'est pas démontrée. Les faits expérimentaux aussi bien que cliniques sont tous en faveur de la tuberculose secondaire ; 3° en ce qui concerne la tuberculose superficielle, la démonstration est plus difficile ; 4° les opérations proposées pour la tuberculose intra-oculaire sont l'iridectomie, l'énucléation, l'exentération simple et l'exentération ignée. L'iridectomie ne peut être appliquée que dans un très petit nombre de cas où la gomme irienne est absolument limitée et ne donne pas lieu à une réaction irido-cyclitique ; 5° en ce qui concerne l'énucléation, on lui reproche avec juste raison, d'ouvrir les voies lymphatiques de l'orbite et de favoriser le développement d'une méningite tuberculeuse. Elle ne

doit donc être employée que lorsque la lésion tuberculeuse est absolument limitée et que l'examen du liquide céphalo-rachidien permet de dire qu'il n'y a aucune réaction méningée ; 6° l'exentération simple serait passible des mêmes reproches ; aussi, si l'envahissement de l'œil, et surtout la formation d'un fongus, obligent à une intervention, M. de Lapersonne préfère recourir à l'exentération ignée. L'AUTEUR.

7) Dans la séance du 11 janvier de la Société de Médecine de Vienne, *Widermann* a communiqué les résultats d'essais thérapeutiques qu'il a fait dans 5 cas de maladie de Basedow au moyen des rayons X. Il s'agissait de cas typiques. Les rayons étaient appliqués sur la tumeur thyroïdienne. La maladie ne s'est pas beaucoup modifiée sous l'influence de ce traitement ; l'exophtalmie et la tachycardie persistèrent, mais les symptômes nerveux s'amendèrent sensiblement dans deux cas. En outre, le poids du corps augmente toujours considérablement, bien que les conditions d'existence restassent les mêmes ; c'est au point que, chez une des malades, il fallut restreindre l'alimentation. H. DOR.

8) *Rohmer* rappelle qu'à la suite des injections de paraffine dans une partie quelconque du corps, l'accident le plus fréquent est l'arrêt dans le poumon d'une parcelle de vaseline. Les symptômes sont ceux d'une thrombose ou d'un infarctus pulmonaire.

Lorsque l'injection est faite au niveau de la région nasale, c'est toujours l'œil qui est intéressé.

L'auteur rapporte un cas de ce genre.

Une demoiselle de quarante-deux ans, ayant eu la syphilis et à la suite des accidents tuliaires du nez, avait été traitée par la méthode des injections de vaseline paraffine pour remédier à la dépréciation esthétique qui résultait pour elle de sa cicatrice nasale. Lors de la dernière injection, elle avait perdu subitement la vue de l'œil gauche et avait ressenti de vives douleurs pendant plusieurs jours. Un oculiste diagnostiqua une embolie de l'artère centrale de la rétine.

Un an après, Rohmer constatait deux déformations du nez : Une produite par la cicatrice ancienne, l'autre, par l'interven-

tion et constituée par des proéminences intersourcilière et sous-orbitaire.

Ces proéminences sont constituées par la masse de paraffine injectée sous la peau. Au fond de l'œil, énormes flammèches hémorragiques, atrophie des vaisseaux centraux et lésions de choroïdite.

A propos de cette observation l'auteur attire l'attention sur les trois points suivants :

1° *Fréquence des accidents oculaires à la suite des injections prothétiques dans la région nasale.*

Rohmer rappelle l'observation de Leisser, de Moll, de Hurd et Holden, de Müntz, où l'injection fut suivie de la perte d'un œil.

2° *Nature véritable des lésions constatées dans les yeux.*

L'auteur pense qu'il s'agit d'une thrombose des veines rétiniennes et non d'une embolie artérielle.

Il s'appuie sur ce fait que les artères de la région naso-frontale sont bien petites pour être pénétrées par une aiguille de Pravaz. Les veines au contraire ont un calibre suffisant.

L'injection poussée dans une veine suit le courant sanguin de retour qui se dirige vers l'angle interne des paupières en suivant la grosse branche de la faciale, l'angulaire qui devient l'ophtalmique après sa pénétration dans l'orbite. Or, c'est à l'ophtalmique qu'aboutissent toutes les veines du globe ; donc l'ophtalmique obstruée, il se produit un stase veineuse de retour dans l'intérieur de l'œil ; d'où les vastes hémorragies, le gonflement, la tortuosité des veines, l'œdème de la rétine etc. etc.

3° *Technique des injections.* Trois points essentiellement importants à surveiller :

a Le degré de fusion de la paraffine ne doit pas dépasser 41 à 42 degrés afin qu'elle ait chance, dès sa sortie de la seringue, de former un coagulum sur place.

b La quantité à injecter doit être plutôt faible ; il vaut mieux avoir recours à une intervention ultérieure que de dépasser le but. Il ne faut jamais dépasser 3 grammes.

c L'isolement du champ opératoire se délimite très bien au moyen des doigts d'un ou de plusieurs aides, effectuant une pression autour de la région à angle conique. Ne pas oublier

la pression à l'angle interne des paupières où la veine faciale pénètre dans l'orbite.

P. CHAVERNAC.

VARIA

1) **Liwchitz.** — Une modification du tonomètre de Fick (Ismenenj tonometre Fick) (*Westnik Ophtalmologii*, n° 6, p. 769-771, 1904).

2) **Gourwitsch.** — Le tonomètre de Fick-Liwchitz dans la pratique (Klinitsheskoje primenenie tonometra) (*Westnik Ophtalmologii*, n° 6. p. 772-792, 1904).

3) **Sidler-Huguenin.** — Le mode de préparation des bâtonnets et tablettes d'iodoforme pour la désinfection intraoculaire (Herstellungsweise der Jodoformstäbchen und Plättchen für die intraoculare Desinfection des Auges) (*Zeitsch. f. Augenheilkunde*, X, p. 108).

4) **Gallenga.** — L'anesthésie au chloroforme et scopolamine en oculistique Della narcosi cloroformo-scopolaminica in oculistica) (*XVIIe Cong. d. Soc. Oftalm. ital.*, Naples, 10-14 octobre 1905).

5) **Trousseau** (A.). — La fondation ophtalmologique Alphonse de Rothschild (*Annales d'oculistique*, mai 1905).

6) **Vinsonneau.** — De la nécessité d'une thérapeutique d'urgence dans certains accidents oculaires (*Petit Indépendant méd.*, mai 1905).

7) **Beaumont** (W.-M.). — Cas rares de pathologie oculaire. (Cases of abnormal eye conditions.) (*Brit. med. Journ.*, juillet 1905).

8) **Stephenson** (Sydney). — Thérapeutique oculaire. (Ocular Therapeutics.) (*Medical Press and Circular*, 9, 16, 23 et 30 août 1905).

9) **Galezowski** (X.). — Introduction à l'étude de la thérapeutique oculaire (*Progrès méd.*, 29 avril 1905).

10) **Wolf.** — Cas intéressants de la clinique de Marbourg (Interessante Fälle aus der Marburger Augenklinik) (*Inaug. Diss.*, Marburg, 1905).

11) **Beck.** — Sur les injections sous-conjonctivales d'eau salée (Ueber subconjunctivale Kochsalzinjektionen (*Arch. f. Aughlkde*, t. LII, p. 337, 1905).

12) **Schoute** (G.-I.). — Intoxication par la cinchonine (Ueber Cinchonin-Intoxication) (*Zeitschr. f. Augenheilkunde*, juin 1903).

13) **Birnbacher** (A.). — La trigémine (Trigemin) (*Centralblatt für Augenheilkunde*, novembre 1904).

14) **Bielchowsky.** — Les images stéréoscopiques de W. Haussmann et leur emploi (W. Hausmann's Stereoskopenbilder und deren Verwendung). (*Arch. f. Ophth.*, LXI, 564-570, 1905).

15) **Ginestous.** — Procédé nouveau de détermination de l'inclinaison de l'axe d'un verre cylindrique (*Soc. de méd. et chir. de Bordeaux*, 19 mai 1905).

16) **Knopf** (Edouard). — Un nouvel ophtalmoscope pour étudiants et médecins (Ueber einen neuen Augenspiegel für Studenten und Aerzte) (*Zeitschr. f. Augenheilkunde*, mai 1903).

17) **Guttmann.** — Communication sur une nouvelle(?) méthode d'anesthésie locale pour les opérations de l'œil et des paupières en particulier les opérations du trachome (Mitteilung über eine neue Anwendungsmethode von localer Anaesthesie bei Operationen an dem Augapfel und an den Augenlidern mit besonderer Berücksichtigung der Operation für Trachom) (*Arch. f. Aughlkde*, t. LII, p. 301, 1905).

1) La modification du tonomètre de Fick, proposée par *Liwchitz*, consiste dans la partie de l'instrument qui s'applique à

l'œil du malade. Au lieu de la plaque métallique ronde, l'instrument est muni d'un prisme en verre dont l'angle est de 90 degrés. Avec la plaque métallique on ne peut pas être sûr que l'instrument soit assez fortement appliqué sur l'œil, tandis que le prisme permet de voir nettement le rond qui se produit sur son côté à la place où le prisme touche l'œil. Quand le rond produit par ce contact est assez grand pour être considéré comme inscrit dans le carré du prisme, le contact est plein et on calcule la tension oculaire d'après la méthode ordinaire.

A. MAKLAKOW.

2) *Gourwitsch*, dans ce travail, donne un compte rendu de ses expériences, entreprises pour savoir si le tonomètre de Fick-Liwchitz peut être recommandé comme un instrument assez exact dans la pratique. Il entreprit toute une série de mensurations avec ce tonomètre, en comparant les résultats avec ceux qui ont été donnés par le tonomètre du professeur Maklakow. L'auteur trouve que le tonomètre du professeur Maklakow est aussi exact, que la comparaison avec lui suffit pour recommander le nouveau tonomètre et les expériences avec le manomètre ne sont pas indispensables. L'auteur ne cherche pas dans les mensurations du nouveau tonomètre des chiffres absolument exacts et recommande l'instrument seulement pour la pratique clinique. Le résultat de ces expérimentations fut très encourageant et comme on peut le voir d'après une série de mensurations, la différence entre les chiffres obtenus par le tonomètre du professeur Maklakow et ceux du tonomètre Fick-Liwchitz ne dépassait pas 5 à 6 millimètres de mercure.

A. MAKLAKOW.

3) L'iodoforme est le meilleur désinfectant de l'œil. Car tout en étant un bactéricide hors ligne, sa présence est bien supportée par le globe. Dans la plupart des cas il est préférable de se servir des bâtonnets. Après de longs essais, *Sidler-Huguenin* est parvenu à fabriquer des tablettes et des bâtonnets d'iodoforme qui répondent à toutes les exigences.

La méthode de préparation est décrite dans tous ses détails.

E. REDSLOB.

4) *Gallenga* conseille l'injection préalable, une heure avant 'anesthésie chloroformique, de scopolamine 1 mgr. et morphine 1 ctgr. On réduit la période d'excitation, on évite les vomissements, etc..., le tout avec une faible quantité nécessaire de chloroforme. G. D.

5) *Trousseau* décrit la nouvelle fondation ophtalmologique, construite à Paris, grâce au legs du baron Alphonse de Rothschild (février 1900). Cet hôpital qui se trouve dans un quartier très aéré (angle rue Manin et rue Priestley) se compose d'un sous-sol (caves à vin, charbon, réservoirs des marchandises, boucherie, glacière, garde-manger, salle d'autopsie), d'un rez-de-chaussée (lingerie, buanderie, désinfection, concierge, économat, salle de préparation des pansements, cuisines, offices du personnel, cabinet pour opticien, service d'électrothérapie, radiothérapie, laboratoire de bactériologie, de photographie), d'un premier étage (consultation externe), cabinet des médecins, pharmaciens, service d'ophtalmométrie, bibliothèque), d'un deuxième étage (salle et chambres d'hospitalisés et salle d'opérations) d'un troisième étage (réfectoire relié à l'étage inférieur par un ascenseur, appartements du personnel).

La fondation est ouverte à tous les individus atteints de maladie des yeux curable, quelle que soient leur religion ou nationalité, pourvu qu'ils qualifient de leur qualité d'indigent. Consultations trois fois par jonr, le matin, de 9 à 11 heures, l'après midi de 1 à 3 heures, le soir de 7 à 8 heures.

COLIN.

6) *Vinsonneau* à propos d'un cas d'hémi-irido-dialyse traumatique, dit que tout épanchement traumatique récent de la chambre antérieure, doit être considéré comme un corps étranger, cause de gêne mécanique et susceptible d'irritation de voisinage. Il faut donc évacuer le sang, ce qui permet d'agir sur l'iris désinséré ou sectionné et l'on évite des complications inflammatoires ou réactionnelles de l'iris et du corps ciliaire. E. R.

7) *Beaumont* rapporte : 1° une observation de rétinite ponctuée albescens ; 2° Rétrécissement idiopathique des culs-

de-sac de la conjonctive; 3° Goitre exophtalmique, chez une femme, avec pigmentation de la paupière supérieure, rétrécissement concentrique du champ visuel. Ces derniers signes, dit Beaumont, sont assez rares. STEPHENSON.

8) *Stephenson* en une série de sept conférences faites à la Polyclinique de Londres, donne le résumé de ses observations personnelles sur les différents médicaments employés en thérapeutique oculaire. A propos des collyres huileux, Stephenson fait remarquer que l'huile de sésame a été particulièrement bien tolérée par ses malades. Il a traité plusieurs malades atteint d'opacités du cristallin par des injections sous-conjonctivales d'iodure de potassium; les opacités ont généralement diminué et complètement disparu dans deux cas. L'argyrol qu'il emploie généralement en solution aqueuse de 15 pour 100 lui a donné de meilleurs résultats que le protargol, la largine et le nitrate d'argent. Celui-ci n'est employé que rarement et dans les inflammations superficielles. Seule, parmi tous les mydriatiques, l'eumydrine peut lutter contre l'atropine. Elle agit plus promptement, est moins toxique, peut être neutralisée par l'ésérine, et agit moins longuement que l'atropine. Comme analgésique c'est l'holocaïne qui donne les meilleurs résultats. L'acoïne a à 1 ou 2 pour 100, associée à d'autres médicaments, rend les injections sous-conjonctivales moins douloureuses. L'adrénaline associée à l'ésérine, et à la pilocarpine a donné de bons résultats, dans le glaucome chronique. Stephenson l'emploie aussi pour prévenir l'hémorragie opératoire et pour aider à l'absorption d'autres médicaments. Le jéquiritol, employé pour des malades atteint du trachome ou de conjonctives chroniques, a une réaction intense et aucune amélioration, c'est un médicament à rejeter. Les Rayons *X*, ont donné à Stephenson d'excellents résultats dans l'ulcère rodens, le trachome, la tuberculose conjonctivale. Les autres affections tuberculeuses de l'œil sont traitées par des injections sous-conjonctivales de tuberculine T. R. Enfin, Stephenson résume et commente l'action du radium, étudie en détail le traitement de la syphilis et des manifestations rhumatismales de l'œil; il étudie aussi les anesthésiques généraux.

J. MAWAS.

11) Les résultats ne sont guère meilleurs qu'avec les autres modes de traitement qui ont, du reste, été appliqués en même temps que les injections. G. WEILL.

12) Tandis que la quinine est un poison de la rétine, l'action toxique de la cinchonine s'étend de préférence sur le tractus uvéal. Chez une malade atteinte de malaria qui prenait de la cinchonine, ne supportant pas la quinine, *Schoute* a observé une paralysie de l'accommodation, atteignant son maximum huit heures après l'administration de la poudre et ne disparaissant qu'après douze heures. L'acuité visuelle n'avait pas souffert. E. REDSLOB.

13) *Birnbacher* recommande chaudement l'emploi de la trigémine dans les cas de cyclite et de glaucome. Elle fait disparaître les douleurs, son efficacité est incontestable, sa nocivité nulle. E. REDSLOB.

14) *Bielchowsky* recommande beaucoup les images stéréoscopiques de Hausmann pour l'étude et la gymnastique de la vision binoculaire.

Ces images sont éditées chez Engelmann, à Leipzig, et auraient un avantage sur celles de Javal. L. DOR.

15) *Ginestous* présente un appareil, qu'il appelle cylindro-axomètre, destiné à indiquer rapidement l'inclinaison de l'axe d'un verre cylindrique et cylindro-sphérique. Le principe de cet appareil est le suivant : on transforme le verre cylindrique en deux miroirs cylindriques, l'un correspondant à la face antérieure du verre, l'autre à la face postérieure, et on utilise les lois de la réflexion dans ces miroirs pour trouver l'inclinaison de l'axe du cylindre. On obtient ainsi deux images. Lorsque ces images sont parallèles et d'égale longueur, une simple lecture indique l'inclinaison cherchée de l'axe du cylindre. R.

Le Géran : P. MASSON.

Lyon. — Imp. A. REY et Cie, 4, rue Gentil. — 42621

MÉMOIRES ORIGINAUX

De l'extirpation du cristallin dans la capsule[1]

Par le Dr H. DOR

Je vous ai promis de vous présenter aujourd'hui quelques détails sur l'extraction du cristallin dans sa capsule parce que des travaux récents du major *Henry Smith* nous en ont démontré l'importance.

L'idée n'est pas nouvelle puisqu'elle remonte à Daviel, Sharp, Beer, etc.

On trouvera l'historique et la bibliographie dans le bel ouvrage de *Czermak* (Die augenärztlichen Operationen). Mais l'idée d'en faire une méthode générale remonte à *Pagenstecher* qui fit construire dans ce but une curette spéciale et précisa les indications de cette méthode. Tous les oculistes de ma génération l'ont employée, mais l'ont bientôt abandonnée, les résultats étant loin de répondre aux espérances qu'elle avait fait naître et cela à cause de l'issue fréquente du corps vitré et du nombre plus grand des infections (ne pas oublier qu'il s'agit d'une période antérieure à l'anti- et l'asepsie). Mentionnons toutefois que tout récemment *Chavez* revient à cette méthode pour les cataractes ultra-mûres, en se servant de l'anse de Snellen au lieu de la large curette de Pagenstecher.

Je n'aurais pas insisté sur cette méthode aujourd'hui presque abandonnée si le major *Henry Smith* n'avait publié dans ces derniers temps (Brit. Med. Assoc., 1903 et nov. 1905) des résultats absolument étonnants d'un nouveau procédé.

Notre confrère anglais qui opère à l'hôpital de Jullundur, aux Indes Britanniques, n'a pas fait moins de 11.000 extractions ; les 2000 premières furent opérées par la méthode ordinaire, les 9000 dernières (à l'exception des cataractes infan-

[1] Travail présenté à la Société d'ophtalmologie de Lyon, séance du 1er mai 1906.

tiles ou à contenu gélatineux, ainsi que les cataractes séniles régressives) le furent par son nouveau procédé. Smith fait un lambeau cornéen assez étendu pour donner issue à une grosse cataracte, puis il appuie sur le tiers inférieur de la cornée un crochet à strabisme pendant qu'en même temps, au moyen d'une curette, il déprime la sclérotique au-dessus du sommet du lambeau ; petit à petit, il fait ainsi basculer le cristallin en déchirant la zonule ; lorsque le cristallin est à moitié sorti, il remonte sur la cornée le crochet à strabisme en suivant le cristallin jusqu'à ce qu'il soit tout à fait expulsé. Il a fait ainsi 9000 opérations ; il me suffira de donner ses derniers résultats, du 31 mai 1904 au 31 mai 1905 :

Nombre des extractions	Iritis	Issue du vitré	Rupture de la capsule
2616	0,3 o/o	6,8 o/o	8 o/o
Capsule restée en place	**Excellents résultats**	**Résultats moins bons**	**Perte de l'œil**
4,28 o/o	99,27 o/o	0,38 o/o	0,34 o/o

Ces chiffres correspondent assez exactement à ceux publiés dans les premiers rapports de Smith et doivent être considérés comme les meilleurs résultats que peut obtenir un opérateur très habile. L'issue du corps vitré fut très peu importante dans tous les cas « sauf dans 9 chez des malades très nerveux chez lesquels cet accident aurait eu lieu après une méthode opératoire quelconque ». Trois de ces derniers malades perdirent la vue. Sur 2494 extractions, il n'y a que 2 cas d'iritis, tandis que lorsque la capsule était restée en place, soit volontairement, soit accidentellement, les cas d'iritis furent de 5 pour 100.

Sur les 2494 extractions complètes, il y eut 9 cas de panophtalmie suppurée.

L'iridectomie fut faite dans tous les cas, « de là l'absence du prolapsus de l'iris ». Smith conseillait que des opérateurs inhabiles, des commençants, ne pratiquent pas son opération. *Oxley*, lui-même un commençant, prétend que l'opération de Smith n'est pas plus difficile qu'une autre, et donne les chiffres suivants de ses résultats :

Extractions	Iritis	Issue du vitré	Rupture de la capsule	Capsule restée en place	Excellents résultats	Résultats moins bons	Perte de l'œil
40	2	12	3	1	37	1	2

Oxley ajoute que l'issue du vitré fut faible dans tous les cas et n'eut aucun inconvénient. Il n'eut pas de suppuration; comment donc la vue fut-elle perdue deux fois ? L'opération supprime l'iritis (?) (2 cas sur 40).

Il est évident que ces résultats d'Oxley sont peu satisfaisants. Nous pouvons donc nous attendre à voir des oppositions se produire contre l'opération de Smith; la première nous vient de Bombay, par conséquent d'une ville où les conditions climatériques et celles des malades eux-mêmes ne doivent pas différer beaucoup de celles de Jullundur. Le major *Herbert* a fait, du 1er décembre 1904 au 31 novembre 1905, 609 extractions, dont 574 sans complication, sur lesquelles il y eut seulement 15 issues du vitré, donc 2,6 pour 100 en regard de 6,8 chez Smith et 30 pour 100 chez Oxley.

Herbert mentionne aussi le fait que deux au moins de ses opérés avec perte du vitré avaient un décollement de la rétine et il n'en est pas question dans toutes les statistiques de Smith ce qui pour Herbert paraît « devoir diminuer la valeur de l'ensemble de ces statistiques évidemment recueillies par le seul examen des assistants de l'hôpital ». Herbert ajoute encore qu'il a eu lui-même 6 pertes de l'œil, soit 1 pour 100; qu'en outre il a de nombreux résultats peu brillants par suite de taies de la cornée préexistantes, d'anciennes synéchies ou d'affections du fond de l'œil, et pourtant il n'a jamais cru devoir refuser l'opération qui, malgré l'imperfection du résultat, donne pourtant une vue passable au malade. Il est donc loin des 99,27 pour 100 des résultats excellents de Jullundur; enfin, dans les quelques opérations qu'il a faites d'après la méthode de Smith, il n'a pas obtenu une acuité visuelle supérieure à celle de ses opérés par les procédés habituels. Toutefois il est d'accord avec Smith sur la rareté de l'iritis après l'extraction intracapsulaire, mais il ajoute qu'à l'hôpital de Bombay les suppurations, les iritis et les iridocyclites assez graves « pour résister à un traitement énergique » sont des complications excessivement rares.

Sur 1972 extractions, il a eu un seul cas de suppuration et un seul également d'occlusion pupillaire par iritis.

Il est encore un autre point qui me laisse des doutes : depuis l'année dernière, Smith fait toujours l'iridectomie et il n'a plus de prolapsus de l'iris (?); mais il ne parle nulle part du simple enclavement de l'iris qui peut pourtant avoir des conséquences assez sérieuses. S'il a été amené à faire l'iridectomie, il avait donc autrefois des prolapsus ; or, ses statistiques antérieures sont muettes à ce sujet. Nous sommes donc forcés de conclure, comme Herbert, que les résultats indiqués sont peut-être recueillis un peu rapidement par des assistants et ne nous donnent pas tous les détails que nous pourrions désirer. Devons-nous nous en étonner? Assurément non, car si nous réfléchissons aux 2616 extractions de la dernière année, cela fait une moyenne de 9 par jour en supprimant les dimanches et jours fériés; il est facile de comprendre qu'avec un pareil travail il soit impossible de suivre chaque cas dans tous ses détails ; enfin, pour ce qui est de l'acuité visuelle, elle n'est jamais notée exactement, mais il est probable que la plupart de ses malades sont illettrés. Malgré toutes ces réserves, l'impression qui résulte de l'étude des rapports du major Smith est une profonde admiration pour l'œuvre qu'il a accomplie.

Sa méthode doit être appliquée avec prudence et pas par le premier venu ; l'opération sera plus lente que l'extraction avec kystotomie, mais « on peut pourtant en faire 30 par heure ». Je souhaite que le plus habile des oculistes actuels arrive à ce résultat extraordinaire.

Et maintenant, pour conclure, devons-nous imiter la méthode du Dr Smith? Je n'hésite pas à répondre par l'affirmative ; seulement nous agirons avec prudence, nous y arriverons petit à petit. Pour mon compte je l'ai souvent essayée, mais lorsque je voyais que le cristallin ne cédait pas facilement à la pression du crochet à strabisme, je faisais la discision et je terminais par l'extraction habituelle; toutefois, dans quatre cas, je pus extraire le cristallin dans sa capsule et cela sans perte du vitré, sans prolapsus de l'iris et avec un très bon résultat définitif. Le grand avantage que nous procurera l'opération de Smith, c'est de nous mettre à l'abri des cataractes secondaires.

Je n'ai pas l'intention de citer tous les auteurs qui se sont occupés de l'extraction dans la capsule, mais je ne puis omettre de mentionner l'opération de *Gradenigo*. Après la section de la cornée, lambeau périphérique, puis il introduit dans la chambre antérieure et en arrière de la partie inférieure de l'iris un instrument spécial, son zonulotome, au moyen duquel il sectionne dans le tiers inférieur de l'œil toutes les fibres du feuillet antérieur de la zonule; cela suffit pour qu'on puisse luxer le cristallin avec deux spatules dont l'une appuie sur le bord scléral de l'incision cornéenne et l'autre au travers de la cornée sur le bord inférieur du cristallin qu'elle repousse lentement en haut. L'iridectomie facilite la sortie du cristallin, mais n'est pas obligatoire. *Ovio* a démontré par des expériences sur des animaux et sur l'homme que, si l'on déchire les deux feuillets de la zonule, on produit toujours une issue du corps vitré, tandis que si l'on coupe seulement le feuillet antérieur on peut sortir le cristallin avec sa capsule sans déchirer la membrane hyaloïde. *Saggini*, un élève de Gradenigo, recommande la méthode de son maître, non pas pour les cas exceptionnels, mais pour presque toutes les cataractes séniles.

Il est tout à fait évident que, si nous pouvons obtenir le même résultat sans introduire un instrument dans l'œil, l'opération de Smith devra être préférée, bien que nous soyons moins craintifs sous ce rapport depuis que nous savons stériliser nos instruments.

P. S. — Dans la séance du 6 juin j'ai dû revenir sur cette question pour présenter deux nouvelles observations dont les résultats ont été moins heureux en tant qu'ils furent suivis dans un cas de prolapsus de l'iris qui dût être excisé et, dans l'autre, de tractus cicatriciels à la surface antérieure du vitré et adhérents à l'iris. Mais pour tous les deux le résultat définitif sera bon après une discision ou une section de ces membranes que je pratiquerai dans quelques semaines. Aujourd'hui la vision de ce dernier œil est égale à 1/20 avec bonne projection. Il n'y a pas de symptômes irritatifs.

Je pense toujours que cette opération devrait être essayée dans les grands services hospitaliers.

BILIOGRAPHIE

Smith (Major Henry). Extraction of cataract in the capsule. *Indian medical Gazette*, sept 1905 et *Arch. of ophthalmology*, nov. 1905.

Oxley Captain J. C. S. Cataract extraction in the capsule. *Indian med. Gazette*. Déc. 1905.

Herbert Major H. Extraction of cataract in the capsule. *The Ophthalmoscope*. Mars 1906, p. 113.

Gradenigo. Sull'estrazione capsulo-lenticulare. *Cong. de l'Associaz. Oftalm.* 1895. Suppl. p. 15.

Ovio. Sul mecanismo dell'estrazione capsulo-lenticolare col metodo Gradenigo. *Ann. di Ottalm.* XVVII. p. 86 (1898).

Saggini. Nouveau procédé d'extraction capsulo-lenticulaire de la cataracte du prof. Gradenigo. *Ann. d'Ocul.* 1899 CXXII, p. 344.

REVUE GÉNÉRALE[1]

ANATOMIE ET EMBRYOLOGIE

1) **Bartels** (Martin). — La structure fibrillaire de la couche des cellules ganglionnaires de la rétine (ganglion optique) (Die fibrilläre Structur der Ganglienzellenschicht der Netzhaut) (Ganglion opticum) *(Zeitsch. f. Augenheilk.*, XI, p. 289).

2) **Wachtler** (Guido). — A propos des anses artérielles pénétrant dans le vitré (Zur Frage der in den Glaskörper vordringenden Arterienschlingen) *(Zeitschr. f. Augenheilk.*, X, p. 425).

3) **Abelsdorff**. — Observations sur l'œil du chat nouveau-né, en particulier sur la couche des cellules visuelles de la rétine (Bemerkungen über das Auge der neugeborenen Katze, im Besonderen die retinale Sehzellenschicht) *(Arch. f. Aughlkde*, t. LIII, p. 257, 1905).

4) **Stockmayer**. — Sur les vaisseaux centraux du nerf optique de quelques carnivores de nos pays (Ueber die Zentralgefässe im Sehnerven einiger einheimischer Karnivoren) *(Inaug. Diss.*, Tubingen, 1905).

5) **Allan** (John). — Iris hétérochrome (Heterochromia iridis) *(Brit. med. Journ.*, mai 1905).

1) Tandis que Embden a employé la méthode fort compliquée du molybdène pour étudier la structure fibrillaire des

[1] Les articles dont nous indiquons seulement les titres, sans analyse, ne contiennent rien de nouveau.

cellules ganglionnaires de la rétine, *Bartels* se sert de la méthode d'imprégnation d'argent d'après Bielschowsky qu'il recommande beaucoup. Il a trouvé dans toutes les cellules des ganglions optiques la présence de fibrilles : il a pu poursuivre les fibrilles jusqu'à l'intérieur de la cellule et même dans un prolongement du protoplasme. Les cellules peuvent être reliées par des fibrilles, de même que les prolongements protoplasmatiques sans que les fibrilles passent par la cellule. Ces découvertes anatomiques doivent complètement changer les théories sur les fonctions physiologiques du ganglion optique. E. REDSLOB.

2) *Wachtler* croit qu'il faut expliquer ces anomalies par la formation d'une communication ultérieure d'un rameau du système primaire des vaisseaux rétiniens avec une branche latérale de l'artère hyaloïde. E. REDSLOB.

3) Max Schultze avait prétendu, dès 1866, que la cécité du chat nouveau-né ne provenait pas seulement de l'occlusion de la fente palpébrale, mais surtout de l'état rudimentaire de la rétine qui ne contiendrait encore ni cônes ni bâtonnets. Cette opinion a été réfutée par Hensen et surtout par Tribondeau. *Abelsdorff* se joint à l'avis de ces derniers en se basant sur ses propres recherches. G. WEILL.

PHYSIOLOGIE

1) **Leber** (Th.). — Encore quelques mots à propos de la mensuration de la filtration de l'œil (*Annales d'oculistique*, p. 217-218, septembre 1905).

2) **Joulebine**. — Action de l'alypine sur l'œil (*Rousski Vratch*, 31 décembre 1905).

3) **Thorner**. — Sur une méthode simple de mesurer la lumière du jour (Ueber eine einfache Methode der Tageslichtmessung) (*Berlin. ophth. Gesellsch.* 17 novembre 1904).

4) **Wiesinger**. — Réaction respiratoire des pupilles (Respiratorische Pupillenreaction) (*Berlin. ophthalm. Ges.*, 17 novembre 1904).

1) Nouvelle réponse de *Leber* (*Rev. gén.*, p. 552, 1905), à Uribe Troncoso (*Revue gén.*, p. 293, 1905). L'auteur montre

la valeur de son manomètre à filtration que l'on est en droit de considérer comme un véritable instrument de précision.

E. R

2) *Joulebine* résume dans le tableau ci-après ses expériences sur les effets analgésiques locaux de l'alypine :

Titre de la solution.	Nombre de gouttes.	Moment de la production de l'anesthésie de la cornée et de la conjonctive en minutes.	Durée de l'insensibilité complète en minutes.	Durée totale de l'anesthésie complète et incomplète en minutes.	Durée de l'hyperhémie de la conjonctive en minutes.
1 o o	3 ou 4	1	4	10	6
2 o/o	3 ou 4	1	6	22	20
3 o/o	3 ou 4	1	9	28	25
5 o/o	3 ou 4	$0^m\ 75^s$	12	35	35

L'auteur pense que l'alypine sera susceptible de remplacer la cocaïne, sinon toujours, du moins dans un très grand nombre de cas. R.

3) La méthode de *Thorner* est très simple. Par une glace et une lentille une partie du ciel est projetée sur un papier perforé, qui se trouve dans l'intérieur d'un cassette.

O. SIMON.

4) Dans le cas de *Wiesinger*, il s'agit d'une femme de soixante ans, avec une paralysie du nerf sympathique, absence des réflexes patellaires et paralysie agitante. On voit un mouvement de la pupille synchronique à la respiration. O. SIMON.

ANATOMIE PATHOLOGIQUE

1) **Landman** (O.). — Absence symétrique et congénitale de la choroïde et de la rétine sauf dans la région maculaire (Symmetrical congenital absence of choroid and retina except in the macula area) (*Archives of ophthalm.*, septembre 1905).

2) **Studer.** — De la pigmentation rétinienne après la résection optico-

ciliaire chez l'homme (Ueber Netzhautpigmentierung nach Resectio opticociliaris beim Menschen) (*Arch. f. Augenheilkde*, t. LIII, p. 206, 1905).

3) **Mayou** (M.-S.), — Kyste de l'épithélium pigmenté de l'iris (Cyst of the pigmented epithelium of the iris) (*Trans. ophth. Society*, vol. XXV, 1905).

4) **Beslh.** — Contribution à l'étude du sarcome primitif de l'orbite, spécialement des sarcomes caverneux (Ein Beitrag zur Lehre der primären Orbitalsarkome besonders der Sarkome mit Höhlenbildung) (*Inaug. Diss.*, Leipzig, 1905).

5) **Smith** (D.). — Infection oculaire. Deuxième série de 100 cas avec examen bactériologique (Eye infection. Second hundred cases with bacteriological examination) (*Archives of Ophthalmology*, septembre 1905).

6) **Reis** (W.). — De la conjonctivite de Parinaud et des cellules plasmatiques (Ueber die Parinaud'sche Conjunctivitis, zugleich ein Beitrag zur Plasmazellenfrage) (*Arch. f. Ophth.*, LXIII, 46-69, 1906).

7) **Pascheff.** — Le Lymphangiome de la conjonctive avec considérations spéciales sur un cas de lymphangiome caverneux circonscrit acquis du limbe conjonctival (Das Lymphangioma der Conjunctiva, mit spezieller Berücksichtigung eines Falles von Lymphangioma cavernosum circumscriptum acquisitum limbi conjunctivae) (*Arch. f. Ophth.*, LXIII, 188-200, 1906).

1) Le malade de *Landman*, un homme de quarante-quatre ans, avait toujours eu une vision défectueuse, 6/18 à chaque œil. Les champs visuels étaient rétrécis concentriquement de 3 degrés environ. L'examen ophtalmoscopique montra un reflet brillant blanc à l'œil droit, la sclérotique existant partout. La papille était pâle, ses vaisseaux centraux étaient amincis et disparaissaient graduellement à une petite distance; deux vaisseaux en partaient et se rendaient à un plexus vasculaire de la dimension de la papille, existant dans la région maculaire.

Çà et là étaient dispersées de petites masses pigmentées. On ne voyait pas de vaisseaux choroïdiens. Un autre plexus vasculaire correspondant à une veine vorticineuse se réunissait aussi avec le plexus vasculaire de la macula et dans deux autres parties du fond d'œil, assez loin, existaient encore d'autres petits groupes de vaisseaux, non réunis au plexus maculaire. L'état est à peu près le même à l'œil gauche, mais là il n'y a que deux groupes de vaisseaux vorticineux, l'un isolé et l'autre réuni au plexus maculaire par un certain nombre de vaisseaux. Les deux yeux sont donc semblablement et symétriquement frappés. Il n'existe ni choroïde, ni vaisseaux choroïdiens, seulement une petite aire de rétine qui fonctionne et des vaisseaux centraux de la rétine atrophiés. La région maculaire est surtout alimentée par des branches de l'artère ciliaire postérieure courte, point d'artères ciliaires postérieures

et d'artères ciliaires longues dans le bulbe ; on remarque un état anormal des veines vorticineuses. Le corps ciliaire normal et l'iris sont vascularisés par les artères ciliaires antérieures. On admet qu'à l'état normal la tension intra-oculaire est assurée par une transsudation des vaisseaux choroïdiens. Ce cas semble réfuter cette idée. Dans ce cas, il semble que l'iris et la choroïde sont indépendants. Un autre point digne de remarque est que le sang de la région maculaire n'est pas emmené par la veine centrale de la rétine, mais bien par les vaisseaux qui s'abouchent directement dans les veines vorticineuses. Nous constatons alors un arrêt de développement de la choroïde et de la rétine dû à une oblitération congénitale de tout le groupe des artères ciliaires postérieures longues et une oblitération presque complète des artères ciliaires courtes ne présentant qu'une exception, une artère alimentant le plexus maculaire. COBURN.

2) *Studer* a pu faire l'examen anatomique d'un œil énucléé trois semaines après la résection optico-ciliaire pour glaucome absolu. Il y a notamment constaté une atrophie prononcée de la rétine avec pigmentation étendue de sa moitié temporale; il attribue ces lésions à la résection des vaisseaux ciliaires postérieurs et confirme les expériences de Wagenmann sur les rapports entre l'influence des lésions choroïdiennes et les altérations de la couche pigmentaire rétinienne. D'après lui, les amas de pigment trouvés dans la rétine atrophiée sont des éléments épithéliaux qui, par phagocytose, se seraient emparés des cellules pigmentaires primitives dégénérées. G. WEILL.

5) La technique et les recherches de *Smith* sont décrites en détail. Dans 65 cas d'infection conjonctivale, on constata 14 fois le staphylocoque, 12 fois le pneumocoque, 6 fois le gonocoque et 6 fois le diplobacille. Dans les autres cas, on ne trouva pas de microorganisme particulier. Dans les 10 cas où la cornée était envahie, on trouva 4 fois du streptocoque et 2 fois du staphylocoque doré. Dans 10 cas intéressant les voies lacrymales, il existait 7 fois du pneumocoque et du streptocoque, on trouva aussi des groupes de bacilles de xérosis et de subtilis. Le traitement, après examen bactério-

logique de ces affections, montre que le chlorure de zinc est efficace dans l'infection du diplobacille, le sérum lors de la maladie par bacille de Klebs Löffler et le mercure dans les affections staphylococciennes. Les différents autres sérums n'ont jusqu'à présent qu'une valeur théorique. La vaseline est l'adjuvant le plus utile dans les lésions conjonctivales et cornéennes. Elle agit utilement en séparant les surfaces conjonctivales, en diluant les sécrétions morbides et en protégeant les tissus sains environnants. COBURN.

6) *Reis* a eu l'occasion d'examiner histologiquement des fragments de muqueuse conjonctivale prélevés dans deux cas de conjonctivite de Parinaud. Il montre que le processus est caractérisé par une prolifération de cellules plasmatiques de Unna et il en conclut que la conjonctivite si particulière décrite par Parinaud présente non seulement un intérêt clinique pour les oculistes, mais encore un intérêt pathologique général.

Nous avons fait observer dans différentes circonstances à propos de l'actinomycose que les cellules de Unna sont des cellules à protoplasma acide et que leur prolifération correspond à une irritation alcaline. La conclusion de *Reis* tend donc à notre avis, à établir que le parasite de la conjonctivite de Parinaud a une réaction alcaline et qu'on le colorerait avec des colorants acides tels que l'éosine. L. DOR.

7) *Pascheff* montre que le lymphangiome de la conjonctive survient soit par la dilatation des vaisseaux lymphatiques préexistants avec hyperplasie du tissu conjonctif, soit par la dilatation de ces vaisseaux avec néoformation de tissu conjonctif et de capillaires lymphatiques, soit enfin par la néoformation d'un tissu conjonctif et de vaisseaux lymphatiques qui se laissent dilater. Dans les deux premiers cas l'affection est congénitale, dans le troisième cas elle est acquise. L. DOR.

PATHOLOGIE ET THÉRAPEUTIQUE

OUVRAGES GÉNÉRAUX. — STATISTIQUE

1) **Valude.** — Louis de Wecker (1832-1906) *(Annales d'oculistique*, p. 89-95, février 1906).

2) **Trombetta.** — La théorie des miroirs et des lentilles appliquée au diagnostic des vices de réfraction (La teoria degli specchi e delle lenti, applicata alla diagnosi dei vizii di refrazione) (2e édit., Nicolai éditeur, Florence, 1906).

2) Le manuel de *Trombetta*, professeur à l'Ecole de médecine militaire à Florence, vient d'être réédité, au plus grand profit des étudiants et des médecins praticiens. Les principes fondamentaux de l'optique s'y trouvent clairement exposés dans leurs rapports avec la pratique ophtalmologique. Quelques démonstrations de théorèmes, non absolument nécessaires, ont été simplifiées ou supprimées par l'auteur ; et de même la description de méthodes et d'appareils d'optométrie tombés en désuétude. La concision et la clarté sont les qualités principales de l'ouvrage. A. A.

MALADIES DE LA CONJONCTIVE, DE LA CORNÉE ET DE LA SCLÉROTIQUE

1) **Guichard.** — Contribution à l'étude des formes atténuées de la diphtérie conjonctivale *(Thèse de Paris*, 13 avril 1905).

2) **Aubaret.** — Ophtalmie purulente. Début de kératite suppurative. Enfouissement sous-conjonctival du globe oculaire. Guérison *(Soc. de méd. et de chir. de Bordeaux*, 16 juin 1905).

3) **Seefelder.** — Trois cas d'opacités cornéennes congénitales des deux yeux avec observations sur l'étiologie de cette affection (Drei Fälle von doppelseitiger angeborener Hornhauttrübung, nebst Bemerkungen über Ætiologie dieser Störung) *(Arch. f. Augenhlkde*, t. LIII, p. 105, 1905).

4) **Delmer.** — Conjonctivite muco-purulente épizootique des chèvres. *(Recueil de méd. vétérinaire*, p. 426, juillet 1905).

5) **Hirschberg** et **Ginsberg.** — Un cas de tumeur de la cornée (Ein seltener Fall von Hornhautgeschwulst) *(Centralbl. f. prakt. Augenheilk.*, février 1905).

6) **Probst** (C.-H). — Kératite parenchymateuse avec iridochoroïdite et perte des deux yeux (Parenchymatous keratitis, iridochoroidal form with loss of both eyes) *(Medical Age*, 10 juin 1905).

7) **Houdart.** — Hémorragie expulsive et rupture spontanée de la cornée *(Soc. franç. d'ophtalmologie*, mai 1906).

8) **Terrien.** — Autoplastie conjonctivale et prothèse *(Soc. d'ophtalmologie de Paris*, 14 mars 1905).

9) **Poulard.** — Contagion du trachome (*Soc. d'oph. de Paris*, février 1905).

10) **Galezowski** (Jean). — Pigmentation congénitale de la sclérotique *(Soc. d'oph. de Paris*, 6 juin 1905).

11) **Oliveres.** — Quelques cas d'ulcère à hypopyon traités par la sérothérapie *(Soc. d'oph. de Paris*, 6 juin 1905).

12) **Antonelli.** — Conjonctivite végétante (catarrhe printanier à forme limbaire exceptionnellement exubérante) *(Soc. d'oph. de Paris*, 6 juin 1905).

13) **Fleischer.** — Dégénérescence familiale de la cornée (Ueber familiäre Hornhautentartung) *(Arch. f. Augenhlkde*, t. LIII, p. 263, 1905).

14) **Dugast** (E.). — Recherches sur le mécanisme des complications cornéennes et le traitement de la diphtérie conjonctivale *(Thèse de Paris*, 30 juillet 1905).

15) **Frank** (M.). — Un cas de kyste cornéen (Corneal cyst with report of a case) *(Annals of Ophthalmology*, juillet 1905).

16) **Stasinski.** — Un cas de kératite neuro-paralytique à la suite d'une périostite du maxillaire supérieur, suivi de mort (Ein Fall von Keratitis neuroparalytica auf Grund einer Periostitis des Oberkiefers mit tödlichem Ausgang) *(Zeitsch. f. Augenheilk.*, XI, p. 416).

17) **Heidemann.** — Les variations de l'herpès cornéen d'après les observations de la clinique de Rostock, 1901-1904; avec un cas d'herpès zoster ophtalmique compliqué de parésie du facial, de l'abducteur et de la corde (Die Variationen des Herpes corneæ nach den Beobachtungen der Rostocker Augenklinik 1901-1904, nebst Mitteilung eines durch Facialis, Abducens und Chordaparese complicierten Falles von Herpes zoster ophtalmicus) *(Inaug. Diss.*, Rostock, 1905).

18) **Koerberg** (H.). — Un cas de papillome de la conjonctive sclérale et de lymptome du pli semi-lunaire (Bericht über ein Papillom der Conjunctiva sclerae und ein Lymptom der Plica semilunaris) *(Zeitsch. f. Augenheilk.*, X, p. 146).

19) **Mayou** (M.-Stephen). — Des modifications produites par l'inflammation de la conjonctive (On the changes produced by inflammation of the conjunctiva) *(Lancet*, mars 1905).

1) Malgré la bénignité habituelle de la diphtérie conjonctivale atténuée, dit *Guichard*, on peut craindre des complications du côté de la cornée et la contagion par bacilles de Lœffler, avec toutes ses conséquences. La clinique réduite à ses seules forces est incapable de dire si une conjonctivite pseudo-membraneuse est diphtérique, il lui faut le secours de la bactériologie. Le traitement de la conjonctivite diphtérique bénigne est l'injection de sérum dès que le diagnostic est fait, injection au flanc de 5 à 10 centimètres cubes (enfant) ou de 10 à 15 centimètres cubes (adulte); le traitement local est secondaire, mais ne doit pas être négligé : attouchements à la liqueur de Labarraque dédoublée avec du chlorure de chaux à 1/50 et du carbonate de soude à 2/50. R.

2) *Aubaret* rapporte l'observation d'un jeune homme atteint d'une ophtalmie blennorragique extrêmement grave. L'œil atteint présentait à la partie inférieure de la cornée un ulcère qui menaçait de s'étendre. Pour éviter la fonte purulente de la cornée et la perte de l'œil, Aubaret a pratiqué une incision de

la conjonctive, fortement œdématiée sur le pourtour du limbe et, après avoir décollé cette membrane sur une étendue suffisante, il l'a ramenée au-devant de la cornée, afin de la protéger. L'œil est resté environ huit jours enfoui sous la conjonctive. Le sac conjonctival, enflammé, complètement exclu, isolé du globe oculaire, a continué à suppurer sans danger pour l'œil. La conjonctive a à peu près repris sa place sans contracter d'adhérence, et la guérison est lentement survenue. R.

3) Dans les trois cas, il s'agit, selon *Seefelder*, d'infection intra-utérine bactérienne avant provoqué : dans le premier, un leucome adhérent avec glaucome secondaire d'un œil et taie de la cornée de l'autre.

Dans le deuxième, une phtisie de l'œil droit, un leucome de l'œil gauche et de la microphtalmie des deux yeux ; enfin :

Dans le troisième, une hydrophtalmie avec leucome de la cornée à droite, taie et cataracte polaire antérieure à gauche.

A la suite de ces trois cas, l'auteur touche la question de la conjonctivite blennorragique soi-disant congénitale à laquelle, malgré les cas d'Armaignac, Nieden et Strzeminsky. il ne saurait se rallier. G. WEILL.

4) *Delmer* étudie une conjonctivite éminemment contagieuse. Expérimentalement une goutte de muco-pus instillée dans l'œil d'une chèvre saine reproduit l'affection avec tous ses symptômes. Seules, les chèvres sont sensibles à l'agent infectieux qui n'a pas pu être isolé par les procédés bactériologiques actuels. Les produits filtrés n'ont donné aucun résultat. J. M.

5) L'œil gauche d'un enfant tuberculeux était depuis deux mois en proie à une violente inflammation, qui influençait gravement l'état général du malade. Le bulbe fut énucléé et l'examen anatomique révéla la présence d'une tumeur granuleuse inflammatoire, décrite sous le nom de fibrome ou myxome de la cornée. E. REDSLOB.

6) *Probst* décrit les deux formes de kératite interstitielle,

l'une commençant à la cornée et l'autre débutant par une affection du tractus uvéal. Il a vu six cas revêtant ce dernier type, cas très rebelles et persistants; un traitement durant en moyenne d'un an à dix-huit mois donne une vision de 6/10e. La syphilis héréditaire est dans 70 pour 100 des cas la cause de cette maladie, la scrofule vient ensuite. Dans un cas intéressant la cause déterminante ne put être établie et l'épreuve par la tuberculine n'avait donné aucun résultat. Pour voir si le rhumatisme pouvait être incriminé, 4 grammes de salicylate de soude furent administrés toutes les quatre heures; contre la syphilis on donna de l'iodure de potassium à la dose de 6 grammes, trois fois par jour, 6 milligrammes de cyanure de mercure furent injectés par voie sous-cutanée jusqu'à ce que de la salivation se produisit. Une légère amélioration survint, mais un glaucome secondaire se compliquant de cyclite se produisit et amena la perte de l'œil. L'autre œil avait été énucléé quatre années auparavant à cause d'une affection de même nature qui avait suivi la même marche.

COBURN.

7) *Houdart* rapporte l'observation d'un vieillard atteint de cataracte à l'œil droit avec hypertension, diminution de la chambre antérieure, paresse pupillaire et réduction en dedans de la projection lumineuse; glaucome prodromique à gauche et albuminurie. Traitement par les collyres. Quatre ans après, céphalalgie vive et soudaine, perte de connaissance en travaillant aux champs. Le malade, vu trois heures après, a ses vêtements souillés de sang, l'œil droit est tuméfié et un caillot sort des paupières, s'étale sur la joue. Le cristallin est retrouvé dans un pli du vêtement. La rupture spontanée du globe intéresse le milieu de la cornée suivant un trait presque horizontal à légère courbure supérieure. R. R.

8) *Terrien* présente un homme de vingt-neuf ans opéré pour le port d'un œil artificiel. Le cul-de-sac inférieur avait disparu.

Libération du cul-de-sac conjonctival par une incision horizontale allant d'un canthus à l'autre; taille d'un lambeau cutané à la tempe qu'on étale dans le cul-de-sac, après l'avoir

fait passer dans un trajet sous-cutané fait au bistouri entre le pédicule et le cul-de-sac. PÉCHIN.

9) *Poulard* rapporte une observation de trachome qui est l'appui de la contagion de cette affection. Deux familles étaient contaminées. La transmission s'est faite problablement par les linges de toilette. PÉCHIN.

10) *J. Galezowski* présente un homme âgé de vingt et un ans atteint de pigmentation très prononcée de la sclérotique de l'œil gauche. PÉCHIN.

11) *Oliveres* rapporte l'observation de trois cas d'ulcères à hypopyon (pneumocoques) traités par le sérum Romer. Il considère les injections sous-cutanées du sérum antipneumococcique de Romer comme ayant des résultats assez douteux pour y associer les cautérisations au thermo-cautère et les injections sous-conjonctivales de cyanure d'hydrargyre à 1 pour 2000. PÉCHIN.

12) *Antonelli* présente un malade âgé de trente-deux ans, et qui depuis l'âge de huit ans est atteint d'une conjonctivite printanière offrant un type limbaire à végétation géante. PÉCHIN.

13) Sous le nom de dégénérescence familiale de la cornée *Fleischer* désigne l'affection nommée par les uns (Biber, Haab, Hauenschild, Hess, Freund, Fehr), kératite en grillage, par les autres (Groenouw, Fuchs, Korber, Fehr, Wehrli), opacité cornéenne en forme de nodosités — knötchenförmige Hornhauttrübung —. Il résume tout ce qui a été publié jusqu'ici sur cette affection rare, mais intéressante, qu'un récent travail de Wehrli considère comme lupus de la cornée, c'est-à-dire comme d'origine tuberculeuse, tandis que la plupart des autres auteurs ne lui reconnaissent pas d'étiologie précise et y voient une dégénérescence particulière de la cornée. Les caractères communs de la kératite en grillage et de l'opacité nodulaire sont : la marche chronique, la localisation dans les couches superficielles centrales de la cornée, la formation

de tâches grises saillantes, le caractère familial, le défaut de vascularisation et d'inflammation. Aux cas déjà publiés, Fleischer en ajoute 34 nouveaux observés à la clinique de Tubingue et émet l'opinion qu'il s'agit d'une affection dans l'étiologie de laquelle il faudrait attribuer un grand rôle à la consanguinité et à des causes régionales encore obscures.

G. WEILL.

14) La toxine diphtérique, dit *Dugast*, employée même à dose mortelle sur le lapin, soit en instillations, soit en injections sous-conjonctivales, est incapable de produire à elle seule une lésion destructive de la cornée. Elle détermine seulement un trouble léger et passager de la transparence de cette membrane, et altère momentanément le reflet de son vernis épithélial. Histologiquement ces lésions sont caractérisées : *a)* par le gonflement de l'épithélium de revêtement; *b)* par l'œdème des lamelles cornéennes; *c)* par le gonflement du corps des cellules fixes; *d)* par l'infiltration de cellules migratrices dans les espaces interlamellaires. La toxine diphtérique employée à petites doses en injections intra-cornéennes semble même incapable de produire des lésions destructives de la cornée sans le secours des germes pyogènes. Expérimentalement, les lésions cornéennes, au cours de la diphtérie conjonctivale, semblent dues aux trois conditions suivantes :

1° La présence des germes de la suppuration (streptocoque, staphylocoque, pneumocoque, etc.) sur la conjonctive; 2° une lésion du vernis épithélial de la cornée; 3° une altération dans la résistance vitale des éléments de la cornée, produite par l'action de la toxine. De ces trois conditions, les deux premières seules semblent nécessaires et suffisantes ; la troisième, la toxine, n'intervient que pour faciliter, hâter et aggraver les lésions.

Au point de vue clinique, le mécanisme des lésions cornéennes, au cours de la diphtérie conjonctivale, semble identique. Le sérum antidiphtérique de Roux, injecté sous la conjonctive du lapin, au voisinage d'une injection de toxine diphtérique n'a pas d'action locale bien marquée. Il ne semble pas empêcher la réaction locale due à la toxine, si la dose de

sérum employée est insuffisante pour immuniser le corps entier de l'animal. Les injections sous-cutanées massives de sérum antidiphtérique sont le seul traitement vraiment efficace contre la diphtérie conjonctivale. Les applications locales de sérum ordinaire (instillations et injections sous-conjonctivales à petites doses) ne semblent avoir que peu d'effet.

L'AUTEUR.

15) *Frank* rapporte l'observation d'un homme de quarante-cinq ans, porteur d'un kyste cornéen qui avait apparu quinze années auparavant. Cette tumeur kystique existait au sommet d'un ptérygion sur le côté nasal de la cornée, elle mesurait 3 millimètres de haut, 4 millimètres de large et 5 millimètres de long ; elle partait du limbe et reposait complètement sur la cornée. Cette tumeur était opaque, de couleur blanchâtre et dure. Une piqûre d'aiguille de seringue hypodermique laissa échapper o cc. 122 d'un liquide clair et incolore, de réaction alcaline. Il n'y avait pas de communication avec la chambre antérieure. Le kyste contenait des détritus et quelques cellules épithéliales.

CORURN.

MALADIES DE L'IRIS, DE LA CHOROIDE ET DU CORPS CILIAIRE
GLAUCOME, AFFECTIONS SYMPATHIQUES.

1) **Aubineau** (E.). — Difficultés du diagnostic de la nature syphilitique de l'iritis *(Annales d'oculistique*, p. 126-131, août 1905).

2) **Bargy**. — Un cas de colobome bilatéral de l'iris avec cataracte pyramidale double et myopie forte *(Annales d'oculistique*, p. 285-288, octobre 1905).

3) **Coppez** (H.). — Sur la choroïdite disséminée sympathique (Sobre la coroïditis diseminada simpatica)*(Arch. de oftalm. hisp.-american.*, décembre 1905).

4) **Morax**. — Sur un cas d'irido-choroïdite métastatique au cours de la méningite à méningocoques *(Soc. d'oph. de Paris*, 10 octobre 1905).

5) **Chevallereau**. — Un cas d'ophtalmie sympathique *(Soc. d'oph. de Paris*, 6 juin 1905).

6) **Chaillous**. — Choroïdite métastatique avec perforation scléroticale et abcès sous-conjonctival. Diagnostic de l'origine de la suppuration par l'examen microscopique du pus. Présentation de préparation *(Soc. d'oph. de Paris*, février 1905).

7) **Poulard**. — Mélano-sarcome de l'iris *(Soc. d'oph. de Paris*, février 1905).

8) **Montano** (E.-F.). — Ophtalmie sympathique après vingt-huit ans (Oftalmia simpatica después de 28 anos) *(Soc. Oftalm. mexic.*, 11 janvier 1906 et *Anales de Oftalm.*, mai 1906).

9) **Guillet** (G.). — De la transmission de l'ophtalmie sympathique par la voie veineuse *(Thèse de Paris*, Paris, 20 juillet 1905).

10) **Cutler** (C.-W.). — Carcinome métastatique du corps ciliaire et de l'iris (Metastatic carcinoma of iris and ciliary body) *(Archives of Ophthalmology*, juillet 1905).

11) **Poulard**. — Mélano-sarcome de l'iris *(Archives d'ophtalmologie*, p. 547-548, septembre 1905).

12) **Lawson** (Arnold). — Un cas d'aniridie traumatique (droite) (A case of traumatic aniridia (right) *(Trans. opht. Society*, vol. XXIV, 1904).

13) **Cosmettatos**. — Sur une forme de pseudo-colobome de l'iris ou ectropion congénital de l'uvée (Ueber eine Form von Pseudocolobom der Iris oder Ectropium Uvae congenitum *(Arch. f. Augenheilk.*, t LIII, p, 185, 1905).

1) Il est souvent très difficile de diagnostiquer une iritis spécifique. En dehors des résultats positifs ou négatifs du traitement spécifique, il n'y a guère que les plaques hémorragiques circonscrites qui prouvent l'origine de l'affection oculaire. Mais si ces plaques — papules de Desmarres — composent un signe pathognomonique, les condylomes iriens, au contraire, obligent à un diagnostic différentiel, entre le condylome et le tubercule. Toutefois la chose qui confirme, le mieux, le diagnostic étiologique, c'est l'examen clinique complet avec l'étude des antécédents. Il ne faut pas oublier, en même temps, que la spécificité peut être associée ou superposée à d'autres infections concomitantes. L'auteur *Aubineau* cite notamment un cas d'iritis tuberculeuse prise pour une iritis spécifique parce que le malade, un petit enfant, avait les deux à la fois. H. PERETZ.

2) *Bargy* signale un cas de colobome bilatéral de l'iris avec cataracte pyramidale double et myopie forte. Le corps ciliaire, chose très rare, paraissait intéressé par le colobome, et celui-ci s'accompagnait de myopie forte. P. C.

3) *Coppez* résume les cas antérieurs au nombre de huit et ajoute deux observations personnelles succinctes. G. D.

4) *Morax* à propos d'une irido-choroïdite chez un enfant de seize mois atteint d'une affection méningée fait ressortir la valeur de cette complication oculaire au point de vue du diagnostic étiologique, puisque d'après ses caractères elle a permis, avant la ponction lombaire, d'écarter la syphilis et la tuberculose et de faire reconnaître qu'il s'agissait d'une méningite à méningocoques. PÉCHIN.

5) *Chevallereau* a observé une ophtalmie sympathique de l'œil droit chez une enfant de onze ans dont l'œil gauche avait été traumatisé par un éclat de bois (perforation de la sclérotique vers le limbe avec hernie de l'iris qui fut réséquée). L'ophtalmie sympathique se déclara sept semaines après ce traumatisme et rétrocéda complètement après l'énucléation de l'œil sympathisant. PÉCHIN.

6) *Chaillous* a observé chez une femme de vingt-neuf ans, enceinte de deux mois et demi, une choroïdite métastatique à gauche compliquée d'abcès sous-conjonctival. Les accidents oculaires étaient survenus quelques jours après une hémorragie interne accompagnée de fièvre et de frissons. Il y avait, en outre, un empâtement sensible à la face interne et au-dessus du genou droit et un gonflement avec distension, rougeur et douleur du coude gauche.

L'orifice de la conjonctive se continuait par un trajet fistuleux jusqu'à la zone d'insertion du muscle droit interne où existe une large perforation scléroticale. Enucléation. On pouvait se demander si l'infection oculaire était consécutive à une infection orbitaire ou bien si les accidents avaient débuté dans l'œil. Pour préciser ce diagnostic, Chaillous fit l'examen du pus; il reconnut dans ce pus de l'abcès sous-conjonctival des pigments choroïdiens et des streptocoques. Il s'agissait donc de choroïdite métastique avec propagation de l'infection à l'orbite. PÉCHIN.

7) *Poulard* présente les coupes histologiques d'un sarcome primitif de l'iris chez une femme de cinquante-cinq ans. Enucléation, bien que la tumeur soit restée localisée. A ce propos, Dupuy-Dutemps cite une observation personnelle de mélanosarcome de l'iris assez bien localisé pour qu'il ait pu l'enlever par une large iridectomie. Après trois ans et demi il n'y avait pas eu de récidive. Cette dernière observation démontre que le traitement conservateur est à employer dans les cas de tumeur petite, localisée et primitive. PÉCHIN.

8) *Montano* rapporte un cas d'ophtalmie sympathique développée dans l'œil gauche vingt-huit ans après la blessure de

l'œil droit qui avait réduit celui-ci à l'état de moignon. Enucléation rapide, et nécessité de faire presque systématiquement l'énucléation d'un œil perdu (20 lignes d'observation et 2 pages de discussion !) G. D.

9) *Guillet* conclut ainsi : 1° Aucune des théories en cours sur la transmission de l'ophtalmie sympathique n'est satisfaisante; 2° il importait tout particulièrement de trouver une voie de communication directe entre les deux uvées qui, dans la très grande majorité des cas, sont le point de départ et d'arrivée de l'ophtalmie sympathique ; 3° le circuit veineux de l'orbite sur lequel Motais a attiré l'attention, réalise parfaitement ces conditions par les vasa vorticosa, veines émissaires des uvées, qui se jettent dans les ophtalmiques ; 4° les anastomoses des veines ophtalmiques sont tellement larges, qu'il est impossible que le mélange du sang veineux droit et gauche n'ait pas lieu, principalement dans l'effort ; 5° la voie veineuse rend encore compte des formes anormales de l'ophtalmie sympathique et des cas d'ophtalmie sympathique survenus après l'énucléation, les veines ophtalmiques et les sinus caverneux recevant non seulement le sang des uvées, mais encore des veines centrales de la rétine et de toutes les veines de l'orbite; 6° les premières recherches anatomo-pathologiques sont favorables à la nouvelle théorie. L'AUTEUR.

10) *Cutler* fut appelé auprès d'une femme qui ressentait une douleur violente dans un œil. Une tache avait apparu sur l'iris faisant penser à une néoplasie légèrement surélevée et non vascularisée. La tension était normale, il n'y avait pas d'iritis, mais l'énucléation de l'œil fut jugée nécessaire pour diminuer la souffrance. La malade avait déjà subi une opération pour un cancer du sein et il y avait des métastases généralisées à diverses parties du corps. La mort survint par suite de cachexie, environ un mois après l'énucléation. Une description détaillée de l'examen microscopique de l'œil est donnée. Le corps ciliaire était surtout intéressé, quoique la tumeur s'étendît aussi à l'iris. Les signes cliniques qui semblaient caractériser cette tumeur étaient sa couleur d'un gris terne, l'aplatissement et l'extension latérale sans limitation

exacte d'où différence avec le sarcome. Il semblait qu'on avait affaire à un tubercule solitaire ou à une gomme sans vascularisation ni iritis. La douleur était forte et la tension normale. COBURN.

11) *Poulard* publie l'observation d'une malade présentant dans l'œil gauche une tumeur qui occupe la partie supérieure de l'iris. La tumeur est petite, noirâtre, à développement lent mais progressif. Après énucléation, l'examen histologique démontra qu'il s'agissait d'un sarcome développé au dépens du stroma irien, avec cellules fusiformes jusqu'au voisinage de la région ciliaire (Voir ci-dessus n° 7). H. PERETZ.

MALADIES DE LA RÉTINE, DU NERF OPTIQUE ET DES CENTRES NERVEUX
(AMBLYOPIE ET AMAUROSE. DYSCHROMATOPSIE)

1) **Menacho** (M.). — Troubles oculaires causés par l'observation d'une éclipse solaire (Transtornos oculares originados por la observacion del eclipse solar, 30 agosto de 1905) *(Arch. de Oftalm. hisp.-americ.*, mai 1906).

2) **Fridenberg** (P.). — Œdème fibrillaire de la rétine après une contusion (Fibrillary œdema of the retina following contusion) *(Archives of Ophthalmology*, juillet 1905).

3) **Santos Fernandez**. — Décollement total et congénital de la rétine chez deux frères (Total congenital detachment of the retina in two brothers) *(Archives of Ophthalmology*, juillet 1905).

4) **Antonelli**. — Disposition exceptionnelle de fibres à myéline *(Soc. d'oph. de Paris*, 7 février 1905).

5) **Boulai**. — A propos du traitement chirurgical du décollement de la rétine *(Soc. d'oph. de Paris*, 6 juin 1905 et *Rennes méd.*, février 1906).

6) **Terrien** et **Monthus**. — Forme anormale de rétinite *(Soc. d'oph. de Paris*, 10 octobre 1905).

7) **Chaillous**. — Troubles oculaires après une chute sur la tête. Ponction lombaire. Guérison *(Soc. d'oph. de Paris*, décembre 1905).

8) **Moissonnier**. — Sarcome péripapillaire *(Soc. d'oph. de Paris*, 6 juin 1905).

9) **Chaillous**. — Cécité sans lésions ophtalmoscopiques avec conservation des réflexes pupillaires *(Soc. d'oph. de Paris*, décembre 1905).

10) **Moore** (T.-W.). — Amblyopies non toxiques (Non toxic amblyopias) *(Journ. of the american med. Association*, 26 août 1905).

11) **Colin**. — Tubercule solitaire du thalamus optique (Solitärtuberkel des Thalamus opticus) *(Inaug. Diss.*, München, 1904).

12) **Menche**. — Un cas de double névrite optique grave après opération sur l'apophyse mastoïde pour suppuration de l'oreille moyenne (Ein Fall von beiderseitigen hochgradiger Sehnerven-Entzündung nach Warzen-fortsatz-operation wegen Mittelohreiterung) *(Inaug. Diss.*, Giessen, 1904).

1) *Menacho* fait remarquer que les accidents dus à l'obser-

vation directe d'une éclipse solaire diminuent sensiblement, probablement parce que le public est averti des dangers de l'observation à l'œil nu. Il rapporte quatre observations relatives à l'éclipse de 1905, dans lesquelles on trouve trois phototraumatismes rétiniens et deux conjonctivites aiguë et chronique ; d'autres observations se rapportent à des époques antérieures. Il résulte de la lecture des observations qu'on peut avoir soit des lésions d'ordre fonctionnel, influençant les échanges physiques et bio-chimiques de certaines zones rétiniennes, et des lésions d'ordre matériel : érythème palpébral, conjonctivite, névrite optique, hémorragie maculaire ; le traitement peut se résumer dans l'emploi de la galvanisation et de la strychnine avec repos de la rétine pour les lésions du premier groupe, et dans l'usage du nitrate d'argent, de l'argyrol, de l'adrénaline, du sulfate de zinc et de la quinine pour les lésions du second groupe. G. DUBREUIL.

2) *Fridenberg* décrit l'aspect du fond d'œil dans certains cas de contusion du globe. On voyait de fines stries blanches s'enfonçant parallèlement dans la rétine. Ces stries étaient généralement assez longues et s'atténuaient progressivement jusqu'à la partie normale de la rétine. Fridenberg rapporte une observation de coup violent sur l'œil. La pupille était de forme ovalaire. La fovea était d'un rouge sombre et entouré d'un cercle ovale de teinte brillante, des lignes d'un blanc argenté s'irradiant de cet anneau lui donnaient un aspect scintillant. La vision était diminuée et il existait un scotome central pour les objets blancs ou colorés. L'auteur croit que cet aspect du fond d'œil était dû à un œdème fibrillaire des fibres nerveuses de la rétine, état qui pouvait se terminer par leur atrophie. COBURN.

3) *Santos Fernandez* examina deux frères qui étaient complètement aveugles depuis leur naissance. Il existait un décollement total de la rétine dans les deux yeux. D'autres enfants dans cette famille étaient normaux et il n'y avait pas d'antécédents morbides. On ne pouvait incriminer ni la consanguinité, ni, semblait-il, la syphilis des parents. COBURN.

4) *Antonelli* présente une jeune fille de dix-sept ans dont la papille est entourée complètement d'une plaque myélinisée. Cette disposition est très rare. PÉCHIN.

5) *Boulai* signale trois cas dans lesquels il a obtenu des résultats encourageants par les injections sous-conjonctivales de chlorure de sodium à 15 pour 100. Dans le troisième cas, Boulai a employé la solution de L. Dor (eau distillée, 20 gr.; chlorure de sodium, 0,40; carbonate de soude, 0,40; sulfate de soude, 0,40; sulfate de potasse, 0,40; phosphate de soude, 0,10). Cette médication doit être continuée lorsqu'elle donne de bons résultats dès le début, autrement il est inutile de la prolonger. PÉCHIN.

6) *Terrien* et *Monthus* présentent une enfant dont l'acuité visuelle a diminué à gauche (V = 1/6). A l'ophtalmoscope, on voit un aspect stellaire de la région maculaire avec taches jaunes autour de la papille. Névrite optique. L'affection est en voie d'évolution. Pas de rétrécissement du champ visuel. Sens des couleurs intact. Pas de scotome central. C'est un type anormal de rétinite et les auteurs hésitent entre une rétinite circinée et une choroïdite tuberculeuse. Renseignements commémoratifs négatifs. PÉCHIN.

7) *Chaillous* a constaté un œdème papillaire bilatéral chez un homme qui, cinq semaines auparavant, était tombé sur la tête. Ce traumatisme avait été suivi d'un état comateux pendant neuf jours. Une ponction lombaire négative au point de vue des éléments figurés fut suivie d'une amélioration notable (cessation de la céphalée et amélioration de l'acuité visuelle). Il y a donc indication à pratiquer chez de pareils traumatisés l'examen ophtalmologique et à pratiquer la ponction lombaire en cas de névrite optique. PÉCHIN.

8) *Moissonnier* rapporte une observation de sarcome mélanique de la choroïde à siège péripapillaire et présente quelques coupes histologiques. Les symptômes se bornaient à l'abaissement de l'acuité visuelle et à un décollement de la rétine sans flottement. Enucléation. Pas de récidive après dix-huit

mois. Il n'y avait pas trace d'envahissement des tissus voisins de la tumeur. PÉCHIN.

9) *Chaillous* présente un malade âgé de seize ans atteint depuis plusieurs années de crises épileptiques avec cécité sans lésions ophtalmoscopiques apparentes et avec persistance du réflexe lumineux. Les accidents antérieurs permettent d'éliminer l'hystérie et d'admettre une lésion organique. L'auteur croit à une cécité corticale. PÉCHIN.

10) *Moore* rapporte différentes formes d'amblyopie et appelle l'attention sur une forme post-traumatique, se manifestant surtout par la perte de la vision. Il recommande la rééducation proposée par Fronmuller à l'aide de verres convexes et de lectures fréquentes. COBURN.

MALADIES DU CRISTALLIN ET DU CORPS VITRÉ.

1) **Chavez** (L.). — Les cataractes ultra-mûres *(Recueil d'ophtalmologie*, p. 641-655, novembre 1905).

2) **Laqueur.** — Eclats de verre formant corps étranger du cristallin (Glasstückchen als Fremdkörper in der Linse) *(Arch. f. Aughlkde*, t. LIII, p. 97).

3) **Rochon-Duvigneaud.** — Cataracte pyramidale *(Soc. d'oph. de Paris*, 10 octobre 1905).

4) **Morax.** — Luxation traumatique du cristallin dans le corps vitré. Extraction du cristallin avec l'anse de Snellen *(Soc. d'oph. de Paris*, 7 novembre 1905).

5) **Collins** (E.-Treacher). — Complications capsulaires après extraction de la cataracte (Capsular Complications after cataract extraction) *(Roy. Lond. Opht. Hosp. Reports*, vol. XVI. 3e part., 1905 et *Brit. Med. Journ.*, août 1905).

6) **Hartridge** (Gustavus). — Sur une opacité particulière de la portion postérieure du cristallin et de la capsule) Unusual opacity of the posterior part of the leus and capsule) *(Trans. opht. Society*, vol. XXIV, p. 85, 1904).

7) **Condon** (Captain de Vere). — Deux cas d'extraction de cataracte (Two cases of cataract extraction) *(Brit. med. Journ.*, janvier 1905).

8) **Morgan** (Major J.-C.). — Cataracte due à la foudre (A case of traumatic cataract due to lightning stroke) *(Journ. Roy. Army med. Corps*, 1905).

9) **Nettleship** (T.). — De l'hérédité dans les différentes formes de la cataracte (On heredity in the various forms of cataract) *(Roy. Lond. ophth. Hosp. Rep.*, vol. XVI, 3e part., 1905).

10) **Oxley** (Captain J.-C.-S.). — Extraction du cristallin cataracté dans sa capsule (Cataract extraction in the capsule) *(Indian med. Gaz.*, décembre 1905).

11) **Mayou.** — Sur une forme particulière de la cataracte lamellaire (An unusual form of lamellar cataract) *(Trans. opht. Society*, vol. XXV, 1905).

12) **Roper** (A.-C.). — Un cas de double extraction de cataracte, suivie de glaucome dans les deux yeux (A case of double cataract extraction, followed by glaucoma in both eyes) *(Lancet*, juin 1905).

13) **Fisher** (Herbert). — Cataracte coralliforme (Coralliform cataract) (*Trans. ophl. Society*, vol. XXV. p. 90, 1905).

1) Dans les cataractes ultra-mûres, la capsule est souvent épaisse et incrustée de sels. Pour extraire le cristallin, il ne faudrait pas employer ici les moyens ordinaires, car la capsule résiste à la discision. En exagérant la pression avec le kystitome, on arrive à déchirer la capsule, mais celle-ci n'étant plus élastique, le passage du noyau est impossible. Il est fréquent aussi de voir le cristallin se luxer sous la trop forte pression qui, en plus, fait sortir du vitré en quantité plus ou moins grande. Par conséquent, pour opérer les cataractes ultra-mûres avec succès, il faut faire l'extraction du cristallin dans sa capsule, comme le conseille M. *L. Chavez*, de Mexico. Dans l'espace de quatre ans, l'auteur a eu l'occasion d'opérer onze cataractes de ce genre, et ce procédé lui a donné satisfaction. Il cite quatre nouvelles observations avec le même résultat heureux. Comme les cataractes ultra-mûres, les cataractes traumatiques sont aussi capsulo-lenticulaires. Les unes comme les autres réclament donc l'extraction du cristallin dans sa capsule. H. PERETZ.

2) Les corps étrangers du cristallin, c'est-à-dire ceux ne faisant saillie ni dans la chambre antérieure, ni dans le corps vitré, ne s'observent pas souvent, et parmi ceux qu'on a l'occasion de voir, les corps métalliques forment les deux tiers des cas, tandis que pour le reste, il s'agit d'éclats de pierre, de charbon, etc., etc. Les éclats de verre n'ont presque jamais été rencontrés malgré les fréquentes explosions de récipients en verre et les brisures de lunettes. *Laqueur* en cite deux observations dont l'une a trait à un confrère blessé pendant une expérience de laboratoire. L'œil droit dut être énucléé immédiatement par Horner, tandis que dans l'autre on trouva un petit éclat de verre ayant perforé le bord inférieur de la cornée et l'iris et s'étant logé dans le cristallin. L'acuité visuelle resta, malgré cela, normale pendant trois ans et quart, après quoi une cataracte se développa. L'extraction de cette dernière par Horner provoqua l'expulsion de l'éclat de verre enveloppé dans des flocons de masses cristalliniennes. Dans le second cas, un éclat de vitre s'était logé dans le cristallin

après avoir traversé la sclérotique et le corps ciliaire, sans que l'acuité visuelle en eût souffert. L'accommodation seule était diminuée par suite de la rigidité de la zone blessée du cristallin. Jusqu'à présent, quoique trois ans et demi se soient passés depuis l'accident, le cristallin est resté transparent ; mais il est à craindre que, comme dans la première observation, une cataracte se développe à la suite d'altérations chimiques du verre (dissolution du silicate de soude).

G. WEILL.

3) *Rochon-Duvigneaud* a observé sur une enfant de deux ans et demi, à l'œil droit, une cataracte pyramidale faisant saillie à travers la pupille. Cette cataracte *reposait sur une capsule transparente*. Elle n'était pas sous-capsulaire. Rochon-Duvigneaud émet l'hypothèse de la persistance du pédicule cristallinien, pédicule dans lequel les cellules de la vésicule cristallinienne auraient sécrété des capsules analogues à celle du cristallin et de la substance cristallinienne. PÉCHIN.

4) Chez une femme de soixante-huit ans, dont le cristallin était luxé en bas et en dedans vers le corps ciliaire après un traumatisme oculaire, *Morax* réussit à enlever ce cristallin avec l'anse de Snellen. L'anesthésie a été faite par une piqûre dans le flanc de 1 centimètre cube d'une solution contenant pour 1 centimètre cube : scopolamine 0.001 milligramme et morphine 0,01 centigramme. PÉCHIN.

5) *Collins* rapporte en détail les complications qui peuvent survenir après l'extraction de la cataracte, du côté de la capsule. Ce mémoire a donné lieu à une longue discussion au Congrès de la Brit. med. Association. Il est accompagné de dessins. STEPHENSON.

6) Chez un malade âgé de cinquante-quatre ans, *Hartridge* a vu un grand nombre de lignes opaques partant du pôle postérieur d'un cristallin. Il semblerait que ces opacités appartiennent plutôt à la capsule postérieure. On ne voit pas le fond. V = 2/60. STEPHENSON.

7) *Condon* rapporte deux cas d'extraction de cataracte : le premier n'a rien de particulier, sinon que le cristallin a été enlevé dans sa capsule. Le second est, au contraire, très intéressant. Il s'agit d'un homme âgé de soixante ans, chez qui, après l'extraction, la pupille resta blanche. Croyant avoir affaire à des masses! Condon pressa légèrement sur la cornée pour les faire sortir, lorsqu'il vit une seconde cataracte suivre la première. Ce cristallin avait 2 millimètres environ d'épaisseur. Il ressemblait à du papier et semblait être plan-concave. STEPHENSON.

8) Il s'agit, dans le cas rapporté par *Morgan*, d'un homme âgé de vingt-deux ans, et qui jouissait d'une excellente vision. Il fut frappé par la foudre et devint aveugle pendant quelques jours. La vue s'améliora d'un côté quelque temps après; l'autre œil présentait, un an après l'accident, lorsque le malade fut examiné par Morgan, une cataracte avec une vision vague des doigts. STEPHENSON.

9) *Nettleship* divise les cataractes en deux groupes : les acquises survenant après la naissance, et les cataractes congénitales. Il a observé 145 familles, avec 500 personnes atteintes, dans la première catégorie; dans la seconde : il s'agit de 183 cas, dont 90 appartenant au sexe masculin et 93 au sexe féminin, en outre 55 autres dont le sexe n'a pas été déterminé. Tous ces cas sont rapportés par l'auteur avec beaucoup de détails dans l'observation et méritent d'être consultés sur l'original. STEPHENSON.

10) *Oxley*, conseille l'extraction du cristallin dans sa capsule. Il donne sa statistique de débutant sur 40 cas : Issue de vitré 12, éclatement de la capsule, 3; capsule enlevée après, 1; excellents résultats 37; assez bon résultat 1; Iritis 5. Il ajoute que l'issue du vitré a été très minime dans tous ces cas et n'a occasionné aucun dégât. Pas de suppuration. Il préfère cette méthode, qui n'est pas plus difficile que la méthode ordinaire, dit-il. L'iridectomie a été faite chaque fois. STEPHENSON.

MALADIES DE LA RÉFRACTION, DE L'ACCOMMODATION ET DES MUSCLES DE L'ŒIL

1) Instruction relative à l'examen de l'acuité visuelle et du sens chromatique à l'aide du disque chromo-optométrique du Dr **Le Méhauté** (*Arch. de méd. navale*, juin 1906, p. 454).

2) **José de Jesus Gonzalez.** — Indications des cycloplégiques dans la détermination des vices de réfraction (Indicaciones de los cicloplegicos en la determinacion de los vicios de refraccion) (*2e Reun. an. de la Soc. oftalm. mexic.*, mai 1905, *Anales de Oftalmologia*, mars et avril 1906).

3) **Crocker** (F.-S.). — De la myopie axile progressive, des moyens de la prévenir et de la guérir par le traitement approprié appliqué sur les muscles droits externe et interne (Progressive axial myopia its prevention and cure by appropriate treatment of the internal and external recti muscles) (*Journ. of the American med. Association*, 26 août 1905).

4) **Cassin** — Paralysie passagère de la 4e paire dans un cas de diabète sucré (*Bulletin de la Soc. méd. du Vaucluse*, p. 366, 1905-1906).

5) **Marx.** — Les résultats tardifs de la myopie (Die Spätresultate der Myopieoperation) (*Inaug. Diss.*, Rostock, 1905).

6) **Cosmettatos.** — Abolition unilatérale du réflexe lumineux avec conservation du réflexe accommodatif d'origine traumatique (*Archives d'ophtalmologie*, p. 664, novembre 1905).

7) **Dieulafoy.** — Paralysie des nerfs moteurs de l'œil chez les diabétiques (*Presse médicale*, 4 novembre 1905).

8) **Augiéras.** — La correction de la myopie (*l'Ophtalmologie provinciale*, p. 78-82, août 1905).

9) **Vacher** et **Bailliart.** — Deuxième note sur l'influence de la correction totale de la myopie, sur sa progression et sur le décollement de la rétine (*Annales d'oculistique*, p. 330-338. novembre 1905).

10) **Roth.** — L'astigmoscope : un kératoscope de Placido perfectionné (Das Astigmoskop : eine Vervollständigung des Placido Keratoskops) (*Centralblatt für prakt. Augenheilk.*, janvier 1905).

11) **Schwartz.** — Contribution au diagnostic de la parésie latente de l'accommodation (Zur Diagnose der latenten Accomodation paresse) (*Arch. f. Augenhlkde*, t. LIII, p. 363, 1905).

1) Instruction approuvée par le ministre de la Marine le 6 avril 1906.

2) *José de Jésus Gonzalez*, après un chapitre sur l'influence de l'accommodation dans les différents vices de réfraction (spasme et paralysie de l'accommodation, hypermétropie latente, myopie des hypermétropes, asthénopie accommodative, spasme antagoniste dans la myopie, correction et surcorrection accommodative de l'astigmatisme), étudie la question de la correction totale ; il estime qu'il est très difficile de corriger totalement l'hypermétropie des jeunes : il vaut mieux donner des verres plus faibles, mais bien supportés, que des verres exactement correcteurs, mais non portés par les patients. Pour la myopie il pose en règle générale que 2 diop-

tries nécessitent des verres pour la vision éloignée, la vision rapprochée est très suffisante sans correction. Une myopie moyenne de 2 à 7 dioptries avec une bonne accommodation est justiciable d'une correction partielle avec un seul verre utilisé pour la vision rapprochée et éloignée ; si l'accommodation est défectueuse, deux paires de verres sont nécessaires. La correction parfaite de l'astigmatisme est impossible ; en tout cas, ne jamais prescrire de verres cylindriques sans constater par l'examen subjectif une réelle amélioration de l'acuité visuelle.

Indication et contre-indication des cycloplégiques pour la détermination des amétropies. En général, après trente-cinq ans on peut se dispenser de l'usage des instillations cycloplégiques ; chez les hypermétropes, jusqu'à trente-cinq ans, il est nécessaire de relâcher l'accommodation ; moins nécessaire chez les myopes, cette pratique est obligatoire pour les astigmates. L'unique contre-indication est la tendance aux attaques de glaucome, et encore peut-on se servir de l'homatropine avec laquelle de semblables accidents sont excessivement rares (cas de Schnabel et de Sachs).

Choix d'un cycloplégique. — L'atropine doit être réservée aux cas de spasmes rebelles, à cause de la durée de son action (8 à 10 jours) ; la duboisine est très toxique, la scopolamine donne une dilatation trop durable (4 à 6 jours). L'euphtalmine, le mydrol et la mydrine ont une action à peu près nulle sur l'accommodation ; l'hyosciamine, l'hyoscine, l'atroscine, la gelsémine sont toxiques ou trop peu connues. La cocaïne a une action trop faible sur l'accommodation. Reste l'homatropine, qui a une action prompte et fugace sur l'accommodation (disparaît en 24 heures) que l'auteur emploie en instillations : collyre aqueux à 0,10/10. G. DUBREUIL.

3) *Crocker* rapporte les essais qu'il a faits sur cinquante malades pour guérir leur myopie progressive. Son traitement consiste à augmenter la force des muscles droits externe et interne au moyen d'exercices avec des prismes et par l'application d'un courant galvanique interrompu appliqué aux yeux. Un électrode double avec un pôle négatif est placé sur la nuque et le courant est interrompu trente ou quarante fois par minute. Le courant doit être assez fort pour donner une

sensation lumineuse et sa durée sera de cinq minutes. L'auteur croit que le facteur étiologique le plus important de la myopie progressive est l'insuffisance du pouvoir de convergence. COBURN.

4) *Cassin* rapporte l'histoire d'une femme de soixante-douze ans, diabétique depuis six ans ; elle émet 3 litres d'urine contenant 30 à 40 grammes de glucose par litre. Bon état général, puis elle est prise de vertiges sans perte de connaissance et cinq jours après diplopie. On constate l'intégrité des milieux, de l'appareil irido-ciliaire, du fond d'œil et l'existence d'une paralysie de la 4e paire (Pansier, Valude). Guérison au bout de six mois. Il y a eu absence des douleurs périorbitaires signalées par Dieulafoy. E. R.

5) *Marx* donne d'abord un aperçu historique de l'opération de la myopie après Fukala et montre que pour plusieurs auteurs, l'enthousiasme primitif a fait place à une étude très prudente des indications. Il rapporte ensuite les opérations faites à la clinique de Rostock par les professeurs Berlin, Axenfeld et Peters, et montre que sur 65 opérés, 10, c'est-à-dire 15,4 pour 100 ont eu leur vision perdue par décollement de la rétine. Le chiffre important de ces pertes s'explique par le fait que la durée de l'observation s'étend sur plus de huit ans. Les plus mauvais résultats ont suivi l'extraction primaire du cristallin transparent (Hess), et Marx déconseille donc cette méthode. STOCK.

6) Le malade de *Cosmettatos* présente, du côté droit seulement, à la suite d'une contusion, une abolition complète du réflexe lumineux avec conservation du réflexe accommodatif. Pour expliquer cette dissociation l'auteur invoque un dédoublement de l'oculo-moteur portant sur le nerf lui-même, son noyau d'origine et ses terminaisons dans l'iris. Dans son cas particulier, le traumatisme irien aurait provoqué par action réflexe des nerfs de l'iris une altération de l'une des subdivisions du noyau du sphincter d'où est survenue une paralysie incomplète de la pupille ainsi que l'abolition du réflexe à la

lumière. Malheureusement, si les faits cliniques sont indiscutables les examens anatomiques de tels cas font défaut.

BENEDICH.

7) *Dieulafoy*, à l'occasion d'un malade diabétique atteint d'une paralysie de la 6e paire, rappelle deux autres cas personnels de paralysie diabétique de l'abducens. Il a réuni 58 cas de paralysie des nerfs oculo-moteurs, 35 ont trait à la 6e paire, 11 à la 3e paire, 5 à la 4e paire et 6 qui se sont présentés sous forme d'ophtalmoplégie externe.

La paralysie de la 6e paire est donc de beaucoup la plus fréquente. Ces paralysies ne sont pas en rapport avec l'intensité de la glycosurie. Elles sont sujettes à des récidives et leur durée atteint environ deux ou trois mois. L'ophtalmoplégie progressive est rare. Dieulafoy insiste sur la valeur diagnostique des névralgies orbito-temporales qui peuvent précéder chez les diabétiques une paralysie d'un nerf moteur de l'œil. Le voisinage des noyaux d'origine des nerfs oculo-moteurs et du plancher du quatrième ventricule dont la piqûre provoque la glycosurie, suggère à Dieulafoy l'hypothèse d'une association morbide. Ces paralysies oculo-motrices n'existent pas dans les cas de diabète insipide. Elles sont l'apanage du diabète sucré.

E. MOREAU.

8) Les discussions sur la correction totale de la myopie n'ont donné jusqu'à présent aucune solution précise. Les avantages qu'on croit avoir, en ordonnant systématiquement la correction totale de la myopie, ne sont pas prouvés. Elle augmenterait l'amplitude de l'accommodation, et, d'après *Augiéras*, cette correction, quelque complète qu'elle soit, ne supprime pas chez les jeunes myopes la tendance qu'ils ont à rapprocher trop, à travailler de trop près. Par conséquent, loin de relever l'ampleur de l'accommodation, la correction complète devient dans ce cas fatigante, elle exagère les spasmes de l'accommodation et les efforts de la convergence. Il est donc impossible d'adopter la correction totale systématique de la myopie, comme règle générale, unique. Le seul principe clinique est de déterminer pour chaque sujet la correction qui lui convient en particulier. Néanmoins on pourrait se guider

d'après quelques catégories restreintes de cas. Ainsi, le myope faible, jusqu'à trois dioptries, tolère bien la correction totale. Les adultes atteints d'une myopie supérieure à trois dioptries supportent la correction totale de loin. Dans les myopies très fortes, la correction totale n'est généralement bien tolérée ni de loin, ni de près. H. PERETZ.

9) En 1902, *Vacher* et *Bailliart* ont fait une première communication à la Société française d'ophtalmologie, sur la correction totale de la myopie. L'heureuse influence de cette correction sur la progression de la myopie est manifeste. Parmi les causes principales de la progression myopique, il y a les efforts d'accommodation et les efforts de convergence. La correction totale doit avoir pour but de rendre l'accommodation normale et de diminuer les efforts de la convergence. Pour cela elle ne doit être employée qu'après un sérieux examen de l'état des membranes profondes de l'œil. Il y a des yeux myopes jeunes, sans lésions de leurs parois, avec un pouvoir accommodatif normal. D'autres ont les parois atteintes et l'accommodation insuffisante. En appliquant la correction totale chez les premiers, on les rends emmétropes, et comme tels, ils mettent en jeu l'accommodation. Loin de nuire, l'accommodation a dans ce cas un effet bienfaisant, car elle joue un véritable rôle de régulation sur la circulation intra-oculaire. De même, les efforts de convergence sont largement diminués par l'état emmétropique dans lequel se trouvent les yeux. Chez les seconds, au contraire, la correction totale aurait un résultat fâcheux. En effet, l'accommodation par son hypertension agirait ici d'une façon désastreuse sur les membranes congestionnées et déjà malades. La correction complète ne peut donc s'adresser qu'à des yeux sains. On l'appliquera d'emblée chez les sujets dont le nombre de dioptries est inférieur au nombre d'années, on y arrivera progressivement dans le cas contraire.

En tout cas, le myope doit lire, travailler, à une distance supérieure à 30 centimètres. Tête droite, corps droit, écriture droite. En corrigeant dès l'enfance la myopie totale, on épargnerait bon nombre, peut-être tous les décollements rétiniens. Pour résoudre ce problème, il faudrait des observations

de longue durée et des statistiques consciencieuses. Sur cinquante-cinq cas de décollement de la rétine, les auteurs trouvent un seul malade qui avait corrigé totalement sa myopie. Mais chez celui-ci le décollement s'est produit pendant un voyage ; ainsi il n'est pas permis de tirer argument contre la correction totale. On peut plutôt penser tout le contraire, d'après les autres cinquante-quatre observations. La correction totale de la myopie pourrait avoir une action prophylactique de cette grave complication. Des statistiques s'imposent.

H. PERETZ.

MALADIES DU GLOBE DE L'ŒIL
(BLESSURES, CORPS ÉTRANGERS, PARASITES)

1) **Baudry** (S.). — Blessures de l'œil à la suite d'accidents du travail. Simulation et aggravation volontaires (*Archives d'ophtalmologie*, p. 465-490 et 531-546, août et septembre 1905).

2) **De Milly.** — Observation d'une filiaire de l'œil (*l'Ophtalmologie provinciale*, p. 73, août 1905).

3) **Beauvois** (A.). — Corps étranger intra-oculaire. Extraction à l'électro-aimant. Acuité visuelle normale (*Recueil d'ophtalmologie*, décembre 1905).

4) **Kalt.** — Luxation traumatique du globe oculaire dans les cavités maxillaire et nasale (*Soc. d'oph. de Paris*, 14 mars 1905).

5) **Monthus.** — Sur l'emploi de la tarsorrhaphie dans les traumatismes du globe (*Soc. d'oph. de Paris*, 6 juin 1905).

6) **Chaillous.** — Panophtalmie traumatique par un microbe anaérobie. Bacillus perfringens (*Soc. d'oph. de Paris*, 4 avril 1905).

7) **Rochon-Duvigneaud** et **Onfray.** — Double exophtalmie chronique par pseudo-hypertrophie scléreuse des muscles du globe (*Soc. d'oph. de Paris*, décembre 1905).

8) **Dolcet.** — Un fragment d'acier extrait par l'électro-aimant (Un fragmento de acero de 5 et 3 millimètros, alojado en el ojo, extraido por medio del electro-iman) (*Acad. oftalm. de Barcelona*, 5 décembre 1905 et *Arch. de Oftalm. hisp.-americ.*, mai 1906).

9) **Ramirez** (Manuel). — L'extraction de corps étrangers de l'œil en pratique courante (La extraccion de los cuerpos extranos del ojo por el practico general) (*Anales de Oftalm.*, mai 1906).

10) **Peiper.** — Contribution à la casuistique et à la statistique des blessures de l'œil par arme à feu (Beitrag zur Kasuistik und Statistik der Augenschuss-Verletzungen) (*Inaug. Diss.*, Berlin, 1905).

11) **Perez Bufill.** — Cas clinique de corps étranger ferrique intraoculaire extrait avec l'électro-aimant (Caso clinico de cuerpo extrano (ferrico) intra-ocular extraido con el electro-iman) (*Arch. de Oftalm. hisp.-americ.*, février 1906).

1) *Baudry* fait une longue étude sur la simulation dans les accidents oculaires du travail. Il constate que l'appareil visuel est particulièrement préféré par les simulateurs, parce que les affections oculaires ont une grande influence sur la capacité

professionnelle. Ensuite les formes de la simulation des lésions oculaires sont multiples et difficiles à démasquer. Les affections oculaires simulées, exagérées ou aggravées sont plus nombreuses depuis l'application de la loi sur les accidents du travail.

L'auteur divise les simulateurs en trois groupes :

I. Ceux qui inventent l'accident et cherchent à tromper sur l'origine et la nature de la lésion. Vu la grossièreté du procédé, le médecin ne peut pas être trompé. Néanmoins, la kératite à hypopyon présente souvent la difficulté de savoir si elle est, ou non, d'origine traumatique.

II. Ceux qui mettent sur le compte d'un traumatisme réel mais léger, une maladie antérieure à l'accident (granulations, décollement de la rétine, etc.).

III. Ceux qui simulent l'amaurose, l'amblyopie unilatérale, les troubles de l'hystéro-traumatisme et de l'irritation sympathique. Ici le médecin devra résoudre si la cécité ou l'amblyopie est réelle, quel est son degré et quelle est son origine — traumatique ou non. Pour dépister la simulation, on doit faire usage de tous les moyens connus — subjectifs et objectifs. Quant à l'hystéro-traumatisme qu'on pourrait définir « une variété d'hystérie créée par un accident du travail et curable par l'attribution d'une indemnité », le médecin cherchera d'autres symptômes généraux qui lui permettront un diagnostic sûr d'hystérie. De même pour l'irritation sympathique, on évitera la simulation en prenant l'acuité visuelle des deux yeux au moment de la constatation de l'accident.

On peut encore avoir affaire aux dissimulateurs (ceux qui cachent une tare oculaire préjudiciable à l'embauchage) et aux provocateurs (le sujet déterminant lui-même une lésion de l'œil).

Comment faire la prophylaxie de la simulation ?

Par des moyens médicaux, juridiques et économiques.

Dans le doute, remarque l'auteur, l'ouvrier doit bénéficier d'un accident qui peut n'être que fictif. H. PERETZ.

2) *De Milly* publie l'observation d'un malade, missionnaire de retour du Congo, présentant un filaire loa. Le parasite cantonné entre la sclérotique et la conjonctive, au niveau de

l'angle externe de l'œil gauche, gênait beaucoup le malade et déterminait, en plus, un larmoiement intense.

Extrait par incision légère de la conjonctive, le filaire loa ressemblait à un fil de catgut mesurant 6 centimètres de long. H. PERETZ.

3) *Beauvois* publie l'observation d'un malade qui a reçu un éclat d'acier dans l'œil. D'après l'examen fait immédiatement après l'accident, il résulte : Acuité visuelle dans la fixation directe = o. Fixation excentrique, regard en haut = o,1. Cornée, chambre antérieure et cristallin transparents. Dans la partie inférieure du vitré, de larges flocons noirs indiquent une hémorragie intraoculaire. Six jours après l'accident, on se décide à l'extraction du corps étranger avec l'électro-aimant de Chardin. Après deux tentatives, l'aimant réussit à sortir un corps métallique volumineux, irrégulier. Les jours suivants la vision augmente progressivement. Un mois après l'accident, le malade a recouvré la vision complète. Douze mois après l'accident, on note acuité visuelle toujours normale, dépôts pigmentaires localisés à la zone inférieure du fond d'œil et aux points d'entrée et de sortie du corps métallique, atrophie choroïdienne. Malgré ce bon état qui paraît définitif, le décollement rétinien est à craindre comme complication tardive. C'est pourquoi il est prudent d'indiquer au malade un régime et une diététique spéciale et de faire un pronostic réservé. H PERETZ.

4) *Kalt* présente un homme de soixante-neuf ans qui, à la suite d'un éboulement, eut un déplacement du globe oculaire droit en bas et en dedans. *Kalt* explique ce déplacement par un défoncement de la paroi orbitaire dans sa portion inféro-interne, paroi anormalement mince. PÉCHIN.

5) *Monthus* recommande la suture des paupières dans les traumatismes oculaires, excepté lorsqu'il y a infection virulente à marche rapide réclamant l'intervention ignée ou un autre traitement. PÉCHIN.

6) *Chaillous* présente les préparations du bacillus perfrin-

gens provenant d'un œil énucléé pour panophtalmie traumatique. Dans le corps vitré, rempli d'un exsudat purulent, ce bacille formait une rangée épaisse (zone de l'anaérobiose) éloignée de la région choroïdienne (zone de l'aérobiose). PÉCHIN.

7) En face d'une double exophtalmie chez un mitral et artério-scléreux âgé de soixante-deux ans, *Rochon-Duvigneaud* et *Onfray* crurent à un œdème orbitaire par lésions vasculaires. L'examen anatomo-pathologique permit de constater qu'il s'agissait d'un épaississement fibreux de la trame conjonctive avec atrophie des fibres musculaires des muscles oculo-moteurs (sclérose interstitielle). PÉCHIN.

MALADIES DES PAUPIÈRES, DE L'APPAREIL LACRYMAL ET DE L'ORBITE

1) **Gillet** (A.). — Contribution à l'étude de la phlébite primitive des veines ophtalmiques avec propagation aux sinus (*Thèse de Paris*, 30 novembre 1905).

2) **Narich.** — Des gommes syphilitiques des paupières (*Revue médicale de la Suisse Romande*, 20 novembre 1905).

3) **Valude.** — Chromhydrose de la paupière (*Soc. d'oph. de Paris*, 7 février 1905).

4) **Galezowski** (J.). — Sinusite maxillaire avec exophtalmie et névrite optique (*Soc. d'oph. de Paris*, 7 février 1905).

5) **Morax.** — Sur l'ostéopériostite orbitaire à staphylocoques (*Soc. d'oph. de Paris*, 7 février 1905).

6) **Morax** et **Druais** (J.). — La tarsite ulcéreuse syphilitique (*Soc. d'oph. de Paris*, 14 mars 1905).

7) **Sœderlinh.** — Ténonite grippale suivie d'atrophie optique (*Soc. d'oph. de Paris*, 4 avril 1905).

8) **Darier.** — Traitement de l'épithélioma superficiel par le radium (*Soc. d'oph. de Paris*, 4 juillet 1905).

9) **Moissonnier.** — Epithélioma palpébral d'origine pilo-sébacé (*Soc. d'oph. de Paris*, 10 octobre 1905).

10) **Valude.** — Blépharospasme traité par les injections profondes d'alcool au niveau de l'émergence du nerf facial (*Soc. d'oph. de Paris*, 7 novembre 1905).

11) **Finochietto** (Enrique). — Le traitement moderne des dacryocystites chroniques (El tratamiento moderno de las dacriocistitis cronicas) (*Rivista de la Sociedad medica Argentina*, 1905 et *Anales de Oftalmologia*, avril 1906).

12) **Birch-Hirschfeld** et **Meltzer.** — Contribution à l'étude de l'exophthalmie traumatique (Beitrag zur Kenntniss des traumatischen Exophthalmus) (*Arch. f. Augenheilk.*, t. LIII, p. 34[illegible], 1905).

13) **Douglass** (Beaman). — Diagnostic des maladies des sinus nasaux pour la pratique courante (Diagnostico de los enfermedades de los senos nasales por el practico general) (*Soc. clinique du collège des Post gradués*, New-York, mars 1905 et *Anales de Oftalm.*, décembre 1905, février 1906).

14) **Fox** (L.-W.). — Absence partielle des paupières supérieures (Ablepharia partialis of upper eyelids) (*Annals of Ophthalmology*, juillet 1905).

15) **Bruns** (H.-D.). — Du ptosis et de l'opération de Motais (Ptosis and the operation of Motais) (*Annals of Ophthalmology*, juillet 1905).

16) **Hotz** (F.-C.). — De la technique des greffes épidermiques de Thiersch dans l'opération du symblépharon (The technique of implanting Thiersch epidermis grafts in the operation of symblepharon) (*Annals of Ophthalmology*, juillet 1905).

17) **Lafon**. — Blépharoplastie à lambeau frontal pour ectropion cicatriciel de la paupière inférieure (*Soc. d'anat. et de phys. de Bordeaux*, 20 novembre 1905).

1) La phlébite primitive de la veine ophtalmique, dit *Gillet*, est une affection relativement rare, pouvant survenir à l'état de symptôme isolé, sans cause apparente ou succéder à une lésion de la face ou des cavités de la face, plus rarement à une infection générale. C'est une affection de nature microbienne : tous les microbes peuvent la produire ; mais elle est due surtout au streptocoque, au staphylocoque, au pneumocoque. Elle se caractérise par une exophtalmie, un œdème palpébral, un chémosis primitivement et pendant longtemps unilatéraux. Elle peut s'étendre à l'œil du côté opposé par l'intermédiaire des sinus craniens, cette extension est secondaire et tardive ; elle détermine la mort par méningite suppurée. La ponction lombaire pourra permettre de faire un diagnostic différentiel précoce, et de donner d'utiles indications thérapeutiques. De même, l'examen microscopique du pus pourra permettre de diriger le traitement (sérum antistreptococcique). La phlébite ophtalmique peut grandement bénéficier du traitement chirurgical, qui devra être aussi hâtif que possible. En particulier, il faudra établir un barrage complet entre l'orbite et la face, au moyen d'incisions profondes au thermocautère, dès l'apparition des premiers symptômes de complications orbitaires au cours d'un furoncle ou d'un anthrax. Parmi les moyens palliatifs, nous devons retenir la ponction lombaire, qui, en diminuant l'hypertension du liquide céphalo-rachidien, atténue la céphalée, symptôme dont se plaignent le plus les malades. L'AUTEUR.

2) *Narich* fait une revue générale de la question des gommes syphilitiques des paupières. Chapitres sur l'historique, l'anatomie pathologique et les symptômes de l'affection. Le diagnostic et le traitement donnent lieu à une étude attentive de la question. R.

3) *Valude* présente une malade âgée de cinquante-trois ans, atteinte depuis vingt-sept ans de taches pigmentaires extensives (mélanose en tâches progressives — lentigo malin des vieillards) des deux paupières de l'œil droit et de la conjonctive. A noter la longue durée de la pigmentation qui contraste avec la malignité réputée de l'affection. PÉCHIN

4) *J. Galezowski* présente un homme de vingt-cinq ans, guéri d'une sinusite d'origine dentaire avec exophtalmie et stase papillaire. La guérison est survenue à la suite du drainage de l'orbite et du curetage du sinus. Après la disparition de la stase papillaire l'acuité était devenue normale.

PÉCHIN.

5) *Morax* rapporte deux observations de suppuration du rebord orbitaire chez des enfants (4 à 12 ans) survenue à la suite de traumatisme (contusion légère) au niveau de la partie temporale de l'orbite. Il s'agissait d'une infection staphylococcique. Ces suppurations sont à rapprocher de l'ostéomyélite de l'enfance et de l'adolescence. PÉCHIN.

6) *Morax* et *Druais* rapportent deux observations d'ulcération syphilitique de la paupière.

Sept mois et demi après un chancre, apparaît chez un homme de trente-deux ans une ulcération de la conjonctive palpébrale supérieure gauche accompagnée d'un gonflement douloureux de la paupière. Au bout de trois mois et demi de traitement (injections intramusculaires de calomel) l'ulcération se répare et laisse à sa place une muqueuse blanchâtre, d'aspect cicatriciel avec légère encoche du bord libre.

Huit mois et demi après le chancre, iritis à droite, chez un homme de soixante-sept ans, et un mois et demi après l'iritis, se developpe une ulcération en encoche à la paupière supérieure droite. Guérison en un mois à la suite du traitement spécifique.

Cette tarsite ulcéreuse est caractérisée par un épaississement très accusé de toute la partie tarsienne de la paupière supérieure et par son siège vers le bord palpébral.

PÉCHIN.

7) *Söderlinh* a observé chez une femme de trente-cinq ans atteinte de grippe légère à forme respiratoire une double ténonite qui se termina à droite par une atrophie optique. Les deux yeux furent atteints à quatre jours d'intervalle et quelques jours après le début de la grippe. Les symptômes inflammatoires furent plutôt légers à gauche, tandis qu'à droite ils furent très accentués, quoique non accompagnés de phénomènes généraux. PÉCHIN.

8) *Darier* présente une femmme de cinquante-deux ans qui fut atteinte huit ans auparavant d'un bouton épithéliomateux de l'aile du nez. La tumeur s'étendit jusqu'à l'angle interne des paupières et le long du sillon orbito-palpébral inférieur et revêtait le type d'épithéliome superficiel à forme serpigineuse, envahissante, avec bourrelet et petites nodosités sans surface ulcérée, mais avec cicatrices croûteuses. En quatre ou cinq mois, guérison après un traitement par le thermo-cautère, l'acide chromique et la poudre de bleu de méthyle.

Quelques mois après, la paupière supérieure est prise. Traitement par le radium. Huit séances d'une heure et demie à huit jours d'intervalle, avec 5 milligrammes de sulfate de radium à 500.000 v. Guérison datant d'un mois. PÉCHIN.

9) On connaît quelques observations d'épithélioma glandulaire né dans les glandes meibomiennes. Exceptionnels sont les cas publiés d'épithélioma né dans les autres glandes palpébrales. *Moissonnier* rapporte une observation avec examen microscopique d'un épithélioma palpébral d'origine pilo-sébacée. Ablation. Autoplastie. Guérison. PÉCHIN.

10) Douze jours après une injection d'alcool cocaïnisé suivant la méthode de Schloesser pour un blépharospasme datant de trois ans, la guérison s'est maintenue. PÉCHIN.

11) *Finochietto* a déjà eu l'occasion de traiter une dacryocystite chronique et il nous fait part du procédé employé : il a enlevé le sac lacrymal et drainé par une perforation de l'unguis ; dix jours après le patient est presque guéri et cette guérison s'est maintenue depuis huit mois ! Nombre

d'auteurs cités pour démontrer que l'unguis est en rapport avec le sac lacrymal et réciproquement; aucun auteur cité pour la partie clinique et opératoire (il y en aurait eu trop). On ne saurait trop conseiller ce traitement moderne aux opérateurs qui n'auraient pas usé, en tout ou partie, de cette petite opération... s'il s'en trouve encore. G. DUBREUIL.

12) *Birch-Hirschfeld* et *Meltzer* décrivent quatre cas d'exophtalmie traumatique et citent les différentes hypothèses sur la pathogénie de cette curieuse affection, dont ils ont réuni soixante-dix cas publiés jusqu'ici. A leur avis, aucune hypothèse ne réussit à expliquer tous les cas. Ils recommandent la radiographie pour déceler des fractures peu prononcées de l'orbite. G. WEILL.

13) On peut résumer les faits exposés par *Douglass*, ainsi qu'il suit : Les probabilités d'affection du sinus frontal sont : 1° douleur de tête localisée à la région du sinus ; 2° sensibilité à la pression dans l'angle supéro-interne de l'orbite ; 3° présence de pus dans le cornet moyen, du même côté que la douleur ; 4° s'il y a rétention de pus, la paroi du sinus peut faire saillie dans l'angle supéro-interne de l'orbite, il peut même s'établir une fistule à ce niveau; à ces symptômes, il faut ajouter ceux des complications, en particulier ceux de la pachyméningite, si la paroi postéro-supérieure est envahie. Les probabilités d'ethmoïdite sont données par : 1° douleur de tête, douleur sous les os nasaux avec propagation sur la paroi interne de l'orbite; 2° léger degré de photophobie ; 3° douleur de tête diffuse, sans perturbations mentales ; 4° écoulement dans le nez, soit dans le méat moyen, soit dans le supérieur. Les symptômes de sinusite sphénoïdale sont : 1° douleur de tête occipitale caractéristique, sensation de douleur intense localisée entre les deux yeux et à la base du cerveau ; 2° présence de pus dans le méat supérieur, avec écoulement lorsque le malade penche la tête. Les affections de l'antre d'Highmore se reconnaissent à : 1° douleur dans la région du maxillaire supérieur, névralgies dentaires et infra-orbitaires ; 2° écoulement de pus par le méat moyen ; 3° odeur désagréable dans une fosse nasale ; 4° le lavage du sinus lève

les doutes. L'auteur n'a qu'une médiocre confiance dans la transillumination ou la radioscopie. G. DUBREUIL.

14) *Fox* a observé un enfant de cinq mois dont les paupières n'étaient que partiellement développées. Les sillons orbito-palpébraux étaient bien formés, mais les sourcils étaient absents. Au lieu de la paupière normale, le tégument se terminait de chaque côté par un lambeau pointu dont le sommet était adhérent à la cornée et fusionné avec elle et la conjonctive, état qui faisait penser à un symblépharon. Dans une des paupières on sentait un vestige du tarse. Il n'existait probablement pas de glande lacrymale comme on pouvait s'en rendre compte quand l'enfant criait et il n'existait pas non plus de canaux lacrymaux, d'où xérosis. La cornée présentait de l'opacification comme à la suite d'une ophtalmie purulente. Cependant l'enfant semblait percevoir la lumière. Rien de particulier dans les antécédents. L'auteur accepterait la théorie de Goldzieher, c'est-à-dire qu'une inflammation intra-utérine est la cause de ces modifications dans le globe oculaire, car un arrêt de développement n'expliquerait pas le tissu cicatriciel et les différentes adhérences observées.

COBURN.

15) *Bruns* décrit les différentes méthodes d'opérations du ptosis congénital ou acquis. Sur 21.139 malades observés au Eye, Ear, Nose and Throat Hospital de la Nouvelle-Orléans, 20 fois seulement on fut en présence de sujets atteints de ptosis non traumatique et 3 fois il s'agissait d'un ptosis traumatique. Neuf de ces malades étaient des blancs, 11 des nègres, 40 pour 100 environ des malades qui se présentaient à l'hôpital étaient des noirs, 15 des hommes et 5 des femmes. Le plus jeune malade avait sept ans et le plus âgé soixante-quatre ans; l'âge moyen était de trente et un ans. Dans les cas de ptosis syphilitique, Bruns préfère la méthode de de Wecker qui consiste à administrer de l'iodure de potassium pendant deux semaines, puis de suspendre son emploi et de l'alterner avec des onctions mercurielles pendant deux semaines et à continuer ce traitement aussi longtemps que cela est nécessaire. Bruns attire l'attention sur les bons effets

de l'onction d'Arlt composée de pommade mercurielle avec extrait de belladone. Les opérations d'Eversbuch et d'Hugo Wolff sont inutiles dans les cas de paralysie ancienne de l'élévateur. Cinq cas de ptosis opérés par la méthode de Motais sont rapportés en détail, les résultats en étaient très bons. La seule contre-indication de cette méthode opératoire est la complication due à la paralysie du droit supérieur.

16) *Hotz* n'a eu que des résultats médiocres dans l'opération du symblépharon jusqu'au moment où il a employé les greffes de Thiersch. Il trouve que les meilleurs résultats sont dus à l'emploi de deux greffes, une pour la paupière et une pour le globe oculaire, les extrémités des deux greffes se réunissent dans le fornix de nouvelle formation. Pour assurer la coaptation parfaite et la position permanente des greffes, il modèle une mince plaque de plomb ou d'étain d'environ 2 centimètres et demi de long sur 1 demi-millimètre d'épaisseur avec une rangée de trous de 5 millimètres dans une extrémité. Quand Hotz opère le symblépharon de la paupière inférieure, les greffes sont placées en position, l'une sur le globe oculaire et l'autre sur la paupière, la plaque de plomb est alors introduite entre les deux greffes et est suturée à la faveur des trous de la marge à la paupière; La minceur de la plaque lui permet de se conformer à la courbure de la paupière et du globe oculaire et les deux greffes sont en opposition parfaite. Pour le symblépharon de la paupière supérieure le procédé est différent. Les greffes sont pratiquées comme il a été dit précédemment, mais on emploie une plaque beaucoup plus large, avec un orifice répondant à la cornée, les paupières sont suturées, il faut une immobilité parfaite du globe et l'appareil reste en place pendant sept jours. COBURN.

RAPPORTS DE L'OPHTALMOLOGIE AVEC LA PATHOLOGIE GÉNÉRALE

1) **Laqueur.** — Contribution à l'étude des affections héréditaires de l'œil (Beitrag zur Lehre von den hereditaeren Erkrankungen des Auges) *(Zeitschr. f. Augenheilk.*, X, p. 477).

2) **Scalinci** (N.). — Sur l'exophtalmos acromégalique (Sull'esottalmo acromegalico) *(Il Tommasi, Giornale di Biologia e medicina*, Anno 1, nº 10-11, Napoli 1906).

3) **Graue** (Enrique). — Diagnostic et traitement des affections oculaires syphilitiques (Diagnostico y tratamiento de las affeciones oculares sifiliticas) *(2 Reun. an. de la Soc. Oftalm. mexic.*, mai 1905 et *Anales de Oftalmologia*, février et mars 1906).

4) **Alonso** (F.-Antonio). — Diagnostic et traitement de la syphilis oculaire (Diagnostico y tratamiento de la sifilis ocular) *(2e Reun. an. de la Soc. Oftalm, mexic.*, mai 1905 et *Anales de Oftalm.*, janvier, février 1906).

5) **Ricchi** (G.). — Les symptômes oculaires de l'hystérie (I sintomi oculari dell'isteria Contributo clinico) *(Il nuovo Raccoglitore medico*, p. 439 à 456. décembre 1905).

6) **Rochon-Duvigneaud.** — Cécité sans lésions par hydrocéphalie ventriculaire consécutive à une méningite cérébro-spinale *(Soc. d'oph. de Paris*, 10 octobre 1905).

7) **Vignes.** — L'œil et le brightisme (El ojo y el brightismo) *(Arch. de Oftalm. hisp.-americ.*, mai 1906).

8) **Falchi** (F.). — Contribution à la pathologie fœtale de l'œil dans la syphilis héréditaire. Note préventive (Contribuzioni alla patologia fetale dell'occhio nella sifilide ereditaria) *(Riv. Italiana di Ottalmologia*, novembre, décembre 1905).

9) **Schindler.** — Des troubles oculaires tabétiques (Ueber tabische Augenstörungen) *(Inaug. Diss.*, Strasbourg, 1905).

1) Les affections héréditaires sont celles qui reposent sur des propriétés spéciales du germe, ou plutôt des chromosomes. Il n'est pas aisé d'affirmer avec certitude qu'une maladie est héréditaire, car pour établir une statistique exacte on est forcé de se baser sur les assertions plus ou moins véridiques du patient ou de sa famille. Des études et des recherches faites avec la précaution nécessaire ont prouvé que l'influence de l'hérédité dans les affections ophtalmologiques est beaucoup plus fréquente qu'on ne le supposait jusqu'à présent. Pour commencer par le buphtalmus congénital, sur 13 cas, *Laqueur* a trouvé que la consanguinité des parents était en jeu 5 fois. Ces relations de parenté sont un facteur important dans l'étiologie de la buphtalmie.

Quant à la cataracte congénitale : l'influence de l'hérédité directe est manifeste. En 4 cas seulement on put l'exclure avec certitude, dans 9 autres cas elle fut incontestablement prouvée. Laqueur rend attentif sur ce fait que ce sont généralement les derniers nés qui sont les porteurs de la tare.

La rétinite pigmentaire, l'albinisme et le nystagmus congénital — trois anomalies ayant certaines relations entre elles — sont également fortement influencés par l'hérédité. Pour la rétinite, elle est prouvée depuis longtemps ; on a trouvé dans 45 pour 100 des cas la consanguinité des parents.

La question qui offre le plus d'intérêt est celle d'établir si l'hérédité joue un rôle dans la myopie excessive. Laqueur a

trouvé une consanguinité dans 13 pour 100 des cas et lui attribue par conséquent un certain rôle. Si dans une famille les aînés avaient des yeux normaux, c'était généralement sur les plus jeunes que se rabattait la myopie. Une influence du sexe est inadmissible.

Parmi les anomalies héréditaires de l'œil, on ne rencontre nulle part des affections de la cornée ou de la sclérotique, aussi peu que des affections primaires de la rétine. Ce sont donc, d'après Laqueur, spécialement les dérivés du feuillet moyen qui sont les porteurs des affections héréditaires. E. REDSLOB.

2) Voici les conclusions de l'intéressant travail de *Scalinci*, fondé sur un cas personnel très bien étudié et sur l'examen des cas analogues publiés (tableaux synoptiques et index bibliographique à la fin du mémoire) :

1° L'exophtalmie est une complication non fréquente de l'acromégalie : on le rencontre dans 1/10 des observations.

2° Les caractères principaux en sont : exophtalmie droit en avant (sans déviation du globe), le plus souvent bilatérale, sans pulsations, à début habituellement lent, mais pouvant atteindre un degré considérable; peu réductible, sujette souvent à des variations de degré, ne disparaît jamais.

3° L'exophtalmie acromégalique présente plusieurs des caractères de l'exophtalmos basedowien, ce qui autorise à penser à une pathogénie identique.

4° Cette pathogénie doit surtout se rapporter aux altérations des parois des vaisseaux orbitaires, par altérations du sympathique cervical, primaire ou secondaire.

5° La théorie pathogénique de la stase veineuse par compression du sinus caverneux n'est pas confirmée par les manifestations cliniques les plus fréquentes qui accompagnent l'exophtalmos acromégalique.

6° Enfin, exceptionnellement peuvent entrer en jeu, dans la pathogénie de ce dernier, la réduction de la cavité orbitaire par altération du squelette cranio-facial ou l'exophtalmie soudaine par thrombose du sinus caverneux. A. ANTONELLI.

3) *Graue* traite le même sujet qu'Alonso, quoique avec un plan différent; mais plus complètement peut-être, il fait ren-

trer dans le cadre de son article les affections des annexes : blépharites syphilitiques, les plaques muqueuses, les affections lacrymales, les gommes de l'orbite, etc...; il est impossible d'analyser un article qui est déjà un résumé succinct de ce que nous savons sur le sujet. G. DUBREUIL.

4) *Alonso* étudie les différentes manifestations syphilitique oculaires, il consacre un chapitre aux affections parasyphilitiques : symptômes oculaires du tabes : signe d'Argyll Robertson, de Westphal, paralysie oculaire ; symptômes oculaires de l'ataxie locomotrice et diagnostic avec la syphilis cérébrale ; ceux de la paralysie générale, parmi lesquels il signale la rétinite spéciale de Klein et Uhthoff, dite rétinite paralytique. Un court chapitre est consacré au diagnostic général des maladies syphilitiques de l'œil, et dans la dernière partie, l'auteur envisage la question du traitement général dans la syphilis oculaire, sans la résoudre, et il conseille l'emploi, au cas où l'on établit le traitement général, des sels solubles de mercure en injections intra-musculaires ; dans les cas rebelles, les injections intra-veineuses ont donné des succès. Le traitement général a comme adjuvant le traitement local par les injections sous-conjonctivales de sels de mercure.

G. DUBREUIL.

5) Après une revue rapide, mais très bien comprise, de tous les troubles oculaires signalés chez les hystériques, *Ricchi* relate un cas typique d'hystéro-traumatisme et une observation d'hystérie avec troubles visuels caractérisés surtout par un vaste scotome central (ce qui est rare), associé à l'amblyopie du même œil, le gauche; l'œil droit jouissait d'acuité normale et le champ visuel était à peine réduit. Un index bibliographique termine l'article. A. A.

6) On accepte généralement que la stase papillaire est due à l'hydrocéphalie. Cette hypothèse a contre elle l'observation suivante de *Rochon-Duvigneaud*.

Dans le cours d'une méningite cérébro-spinale qui s'est terminée par la mort, le malade, un enfant de quatre ans, devint aveugle. Petites hémorragies en flammèches près de la

papille gauche. Pas d'autres lésions oculaires apparentes. Pas de stase papillaire. Hydrocéphalie ventriculaire excessive. Pas de dilatation des gaines du nerf optique, ni œdème interstitiel, ni papillite. PÉCHIN.

7) *Vignes*. La lecture du mémoire de Vignes, traduit par Perez y Bufill, n'explique pas le titre, cinq pages de texte; les douze auteurs cités en bibliographie n'éclairent pas la confusion des faits rapportés. G. D.

VARIA

1) **Kruckmann** (E.). — Sur la possibilité d'appliquer la cataphorèse comme traitement local d'affections spécifiques des yeux (Ueber die Verwendbarkeit der Kataphorese zur Lokalbehandlung luetischer Augenerkrankungen) (*Zeitsch. f. Augenheilk.*, XI. S. 13).

2) **Asmus** (Edouard). — La technique de la désinfection des instruments d'oculistique au moyen du savon alcoolique (Zur Technik der Seifenspiritusdesinfection augenärztlicher Instrumente) (*Zeitschrift f. Augenheilk.*, XI, p. 242).

3) **Salem** (A.). — L'acide picrique dans les maladies oculaires externes (*Thèse de Paris*, 2 mars 1905).

4) **Becher**. Etude pharmacologique sur l'eucaïne, l'holocaïne et la tropacocaïne (Pharmacologische Untersuchungen über Eucaïn, Holocaïn und Tropacocaïn) (*Inaug.-Diss.*, Giessen, 1905).

5) **Urata**. Recherches expérimentales sur la valeur des instillations de Crédé (Experimentelle Untersuchungen über den Wert des sogen. Crédé'schen Tropfens) (*Inaug.-Diss.*, Marburg, 1905).

1) La cataphorèse sert à introduire dans l'organisme, au moyen de l'électricité, des médicaments à travers la peau laissée intacte. *Kruckmann* pensa essayer cette méthode sur l'œil. Pour connaître d'abord l'intensité des courants applicables, il fit des expériences sur l'œil de lapin. Il trouva que pour la cataphorèse d'une solution physiologique de chlorure de sodium on peut user sans danger d'un courant ne dépassant pas 1,2 à 1,3 milliampères.

Les courants plus forts détruisent par contre les cellules ganglionnaires. Quant à la cataphorèse de solutions de mercure, l'auteur s'est servi d'une solution de sublamine au 1/3000 avec un courant de 1,5 ampères sans nuire à l'œil. Quant aux résultats cliniques obtenus sur 28 malades atteints de syphilides de l'œil, l'auteur en a eu de forts bons en faisant usage de la cataphorèse de sublamine. Malgré cela, ce nouveau procédé ne

jouera qu'un rôle secondaire dans la thérapeutique de la syphilis de l'œil : il ne faudra jamais négliger le traitement général au mercure. On emploie néanmoins de préférence la cataphorèse dans les affections apparaissant de bonne heure et croissant rapidement, dans les cas d'inflammation tenaces, où l'organisme entier est déjà saturé de mercure par une cure générale, dans les cas de stomatite mercurielle, enfin dans un but de diagnostic ou d'accélération de la guérison. E. REDSLOB.

2) *Asmus* recommande l'emploi du savon alcoolique pour la désinfection : le désinfectant est peu cher et ne détériore pas la lame des couteaux comme la désinfection dans l'eau bouillante ; mais il doit être conservé dans des bocaux fermés hermétiquement. E. REDSLOB.

3) *Salem* dit que l'acide picrique est l'agent thérapeutique par excellence des blépharites. Il est supérieur à tous les médicaments employés jusqu'ici. Par son emploi la guérison des blépharites se fait plus vite et plus sûrement qu'avec n'importe quel autre agent. Il tarit mieux que tout autre la sécrétion des conjonctivites catarrhales aiguës. Il fait disparaître très facilement la photophobie et le larmoiement des conjonctivites phlycténulaires. Il serait d'une grande efficacité dans le traitement du trachome, surtout dans ces formes à réaction intense avec sécrétion abondante. Il donnerait de très bons résultats dans les conjonctivites blennorragiques des nouveau-nés. Il serait supérieur à tous les autres moyens thérapeutiques communément employés jusqu'à présent, y compris le nitrate d'argent, celui-ci ayant de réels inconvénients dans les complications cornéennes. Il est très efficace dans la kératite phlycténulaire et active la réparation des ulcères cornéens quand celle-ci tarde à se faire. La solution suivante sera employée indifféremment en badigeonnages ou des instillations : acide picrique 0,10, eau distillée 5 grammes, glycérine 5 grammes.

L'AUTEUR.

Le Gérant : P. MASSON.

Lyon. — Imp. A. REY et Cie, 4, rue Gentil. — 42891

MÉMOIRES ORIGINAUX

Traitement du glaucome par les courants de H. F.

Par

H. TRUC
Professeur de clinique ophtalmologique

A. IMBERT
Professeur de physique biologique

H. MARQUÈS
Chef de laboratoire

à la Faculté de Médecine de Montpellier.

L'abaissement de la pression artérielle sous l'influence de l'autoconduction est, parmi les nombreux effets physiologiques des courants de H. F., un des plus nets et des plus certains.

Ce fait très important, signalé par d'Arsonval, dès le début de ses recherches, confirmé par de multiples expériences, a permis à Moutier d'ériger l'autoconduction en méthode spéciale de traitement de l'hypertension artérielle.

Dans une série de travaux, cet auteur a signalé les heureux résultats obtenus chez des hypertendus par l'emploi des courants de H. F., sous forme d'autoconduction, résultats qui ont d'ailleurs été confirmés par d'autres expérimentateurs : Bonnefoy, Gidon, Ugo-Goy, etc., etc.

Nous n'avons eu personnellement qu'à nous féliciter de l'emploi de l'autoconduction dans les cas d'hypertension que nous avons traités. Au cours d'expériences en vue du traitement des bourdonnements d'oreilles par la H. F., nous avons d'ailleurs constaté que les cas les plus heureusement influencés étaient ceux dans lesquels la cause des bourdonnements paraît devoir être rapportée à des troubles vaso-moteurs.

Nous avons même obtenu, par le traitement général au moyen de l'autoconduction seule, d'aussi bons résultats que par le traitement local au moyen de l'électrode condensatrice suivant la méthode inaugurée, il y a plusieurs années, par le

Dr Desnoyer dans le service électrothérapique des hôpitaux de Montpellier.

Le glaucome serait-il justiciable, lui aussi, de la H.F. et l'autoconduction pourrait-elle, en agissant sur l'hypertension artérielle générale, abaisser la tension intra-oculaire, exagérée, on le sait, dans cette affection? Le fait suivant, que nous avons observé, viendrait à l'appui de cette opinion :

M. T..., de Clermont-l'Hérault, ancien employé de bureau, soixante-dix ans. Très bonne santé habituelle. Actif, fort occupé d'affaires et d'écritures depuis quelques mois. Vision antérieure excellente. Presbytie à cinquante ans. Jamais d'ophtalmie. Arthritisme, artério-sclérose. Cœur et poumons en bon état. Urine normale. A la suite d'un labeur cérébral et oculaire excessif depuis six mois, M. T... accuse des troubles visuels gauches et vient nous consulter le 12 mai 1906. Œil droit normal, vision normale. Œil gauche d'aspect habituel avec vision 1/50 environ, trouble central plus accentué qu'à la périphérie. Tension + 1/2 des deux côtés. A l'ophtalmoscope, petites hémorragies maculaires et péripapillaires. Etat général toujours excellent et urine normale.

Traitement iodo-bromuré, eau, alcaline, pilocarpine, régime très lacto-végétarien et repos professionnel presque absolu.

Huit jours après, le malade est dans le même état général et oculaire. Il existe, en outre, des deux côtés, un peu plus d'hypertonie (T + 1) et quelques arcs-en-ciel. Pilocarpine à 2 pour 100 aux deux yeux, matin et soir, purgatifs répétés, bains de pieds et surveillance médicale journalière.

Fin mai, situation plutôt aggravée, du côté gauche, au point de vue antiglaucomateux. La sclérotomie paraissant insuffisante, une iridectomie éventuelle, malgré la possibilité de grosses complications hémorragiques immédiates, est indiquée au malade et à son médecin, à gauche et peut-être à droite.

La vision gauche baissant toujours, l'œil devenant rouge, très congestif et douloureux, le malade entre à la maison de santé pour iridectomie gauche. L'œil gauche est très dur (T + 2), vision quantitative ; l'œil droit un peu moins dur (T + 1) et vision normale. Après bromidia, purgation et pilocarpine, une iridectomie large est pratiquée laborieusement en haut sans incident ni accident opératoire (13 juin 1906).

Malgré l'iridectomie, l'œil reste dur et sans vision, même quantitative. Œil droit pilocarpiné toujours intact. On continue les laxatifs journaliers, le bromidia, la pilocarpine des deux côtés. Pas de

complications opératoires, sauf un hyphéma de 3 millimètres ; guérison locale le cinquième jour, mais vision nulle et hypertonie forte (T + 3). Le cinquième jour, au deuxième pansement, hyphéma de 2 millimètres, T + 3, vision nulle. Les jours suivants, même état. Vers le dixième jour, l'hyphéma a disparu, la pupille artificielle est large, noire, sans adhérences cicatricielles périphériques, mais vision toujours nulle et hypertonie forte. En outre, ulcération marginale trophique vers la cicatrice cornéenne. Quinine, bromidia, purgatifs alcalins continuels, pilocarpine, dionine. L'ulcération cornéenne et l'hypertonie persistant durant quinze jours, le traitement médical restant sans effet local, nous songeons à diminuer la tension oculaire par des paracentèses ou une sclérotomie; mais, en raison du nervosisme du patient, nous réservons cette nouvelle intervention et nous proposons des courants de haute fréquence.

D'une part, en effet, ces courants agissent efficacement sur la tension sanguine ; d'autre part, la pression intra-oculaire est proportionnelle à celle du sang dans les artères, régularisée d'ailleurs par l'élasticité du globe et peut-être la contractilité, sous l'influence du sympathique, des fibres musculaires choroïdiennes (Nicati) ; enfin notre malade paraît notablement artério-scléreux et hypertendu.

Nous avons appliqué ces courants du 3 au 15 juillet, en onze séances de trois à quinze minutes. Voici le tableau de la tension artérielle prise avec l'appareil de Potain avant chaque séance :

DATES DES SÉANCES d'autoconduction.	DURÉE de la séance.	TENSION ARTÉRIELLE avant la séance.
3 juillet 1906. . . .	3 minutes	
4 — —	8 —	27 1/2 à 28
5 — —	9 —	24
6 — —	10 —	23 1/2 à 24
9 — —	12 —	23 1/2
10 — —	13 —	21
11 — —	15 —	20 1/2 à 21
12 — —	15 —	19
13 — —	15 —	17 1/2
14 — —	15 —	17 1/2
15 — —	15 —	17 1/2

La tension artérielle a toutes les fois été enregistrée *avant la séance* par le MÊME expérimentateur, avec le sphygmomanomètre de Potain.

Les courants ont été parfaitement supportés.

Localement, la tension oculaire a baissé des deux côtés, surtout

à gauche ; la vision est revenue au point de compter les doigts à quelques mètres et le malade est parti grandement amélioré. Revu ces jours derniers, le patient constate une vision croissante.

Il s'agissait ici d'un glaucome subaigu, avec hypertonie chronique et hémorragies rétiniennes, type atténué du glaucome hémorragique. L'action de l'iridectomie paraissait insuffisante et celle des courants de H. F. s'est montrée efficace et a dispensé de nouvelles interventions chirurgicales.

Les courants de H. F. seraient, en l'espèce, d'autant plus précieux que l'iridectomie, par ses suites hémorragiques, paraît d'ordinaire plus redoutable.

Dans les glaucomes aigus, les courants pourraient aussi être utiles, d'emblée ou pour mieux assurer les bons résultats du traitement chirurgical.

Quant aux glaucomes chroniques, malgré l'efficacité de l'iridectomie et le faible degré habituel d'hypertonie oculaire, peut-être seraient-ils améliorés ?

En tout cas, et dans toutes les variétés de glaucome, il y aura lieu de rechercher l'action thérapeutique des courants de H. F. Ces affections sont assez rebelles et les opérations correspondantes parfois assez redoutables pour faire rechercher de nouveaux moyens thérapeutiques toujours plus efficaces ou plus anodins.

REVUE GÉNÉRALE[1]

ANATOMIE ET EMBRYOLOGIE

1) **Rochon-Duvigneaud.** — Sur la macula humaine *(Soc. d'oph. de Paris*, 7 février 1905).

2) **Schapringer.** — Sur les variétés de l'épitarse (Ueber Varietäten des Epitarsus) *(Centralblatt für prakt. Augenheilk.*, mai 1905).

3) **Kipp** (C.-J.). — Anomalies des vaisseaux de la papille (Two cases of anomalies of the vascular system of the papilla) *(Archives of Ophthalmology*, mai 1905).

4) **Sgrosso** (T.). — Sur une diversité de coloration qu'on observe dans la rétine des grenouilles tenues dans l'obscurité et à la lumière avec le traitement par le triacide d'Ehrlich (Su di una diversità di tinzione che si osserva

[1] Les articles dont nous indiquons seulement les titres, sans analyse, ne contiennent rien de nouveau.

nelle retine di rane tenute alla oscurità ed alla luce e trattate col triacido di Ehrlich) (*Archivio di Ottalmologia*, anno XIII, vol XIII, fasc. 5-6, p. 199-205, novembre-décembre, 1905).

1) Examen histologique de deux maculas humaines. Les préparations de *Rochon-Duvigneaud* montrent que la macula a une forme de dépression peu profonde, ainsi que Dimmer l'avait déjà remarqué, et qu'à son niveau existe un bouquet central de cônes fins et un peu plus hauts que leurs voisins. Cette région de cônes fins et longs a un diamètre de 200 μ comprenant 68 cônes. Le centre de l'aire de 200 μ possède des cônes d'une finesse excessive (2 μ, 05 à la base). L'acuité visuelle n'est pas équivalente sur l'aire de 200 μ de diamètre ; elle est le plus élevée au niveau des cônes très fins.

PÉCHIN.

2) *Schapringer* distingue deux sortes de variétés de l'épitarse : l'une monstrueuse, l'autre « ombrageuse ». La première est provoquée par des fibres amniotiques qui tirent sur le cul-de-sac conjonctival en train de se former; d'après la théorie de Oeller, cette anomalie représente au contraire une formation primaire. L'épitarse « ombrageux » est le reste d'un épitarse qui existait dans la vie intra-utérine. L'auteur a observé trois de ces cas rudimentaires, dont deux dans la même famille.

E. REDSLOB.

3) *Kipp* découvrit chez un malade une bride prépapillaire de l'artère rétinienne qui proéminait dans le vitré et que l'on pouvait observer avec des verres de + 6D. Le vaisseau était replié sur lui-même et il était pulsatile à la suite d'une pression sur le globe oculaire. Dans l'autre cas il s'agissait d'une absence de vaisseaux artériels au centre de la papille ; les vaisseaux centraux sortaient de la périphérie de la papille.

COBURN.

4) Au cours de ce travail *Sgrosso* donne la démonstration que, dans les rétines exposées à la lumière, non seulement il se produit des changements morphologiques et chimiques des éléments, mais aussi des changements de nature mécanique ou physique par lesquels devient possible une diversité de coloration par la plus grande ou plus faible affinité des éléments pour certaines colorations.

BESIO.

PHYSIOLOGIE

1) **Pollnow.** — Le sens chromatique et son examen au moyen des planches de Nagel (Der Farbensinn und sne Untersuchung mit der Nagel'schen Farbentafeln) *(Zeits. f. Bahnärzte*, n° 7, 1906 et *Deutsche med. Zeitg.*, p. 481, 28 mai 1906).

2) **Feilchenfeld.** — Sur la vision avec les verres cylindriques (Ueber das Sehen mit Zylindergläsern) *(Berlin. ophthalm. Ges.*, 18 mai 1905).

3) **Ovio** (G.). — Nouvelle contribution à l'étude des cercles de diffusion (Nuovo contributo allo studio dei circoli di diffusione) *(Annali di Ottalmologia*, p. 206 à 222, fasc. 3-4, vol. XXXV, 1906).

4) **Pardo.** — Contribution à l'étude de la vision stéréoscopique (Contribuzione allo studio della visione stereoscopica) *(Annali di Ottalmologia*, p. 237 à 253, fasc. 3-4, vol. XXXV, 1906).

5) **Bertozzi.** — L'action de l'eumydrine sur l'œil humain (L'azione dell'eumidrina sull'occhio umano) *(Annali di Ottalmologia*, p. 407 à 413, fasc. 5 6, vol. XXXV).

1) Il existe trois modifications de sens chromatique normal :

1° Chromatotyphlose complète : on ne distingue que le noir et le blanc.

2° Absence d'une des trois couleurs fondamentales : Dichromasie. *a)* Cécité pour le rouge ; protanopie. *b)* Cécité pour le vert; deutéranopie. *c)* Cécité pour le violet ; tritanopie.

3° Les trois couleurs fondamentales peuvent exister, mais dans des proportions anormales, de telle sorte que pour obtenir le jaune typique par le mélange des couleurs spéciales rouge et vert, il faut d'autres quantités de l'une et de l'autre (trichromasie anormale).

Pour reconnaître ces divers états, *Pollnow* recommande l'emploi des planches de Nagel. H. DOR.

2) Dans ses déductions mathématiques, *Feilchenfeld* donne la preuve que les verres cylindriques, principalement avec des axes obliques, produisent une diminution de la vision binoculaire. On peut réduire cet inconvénient en mettant les verres plus près de l'œil et par un bon centrage des verres.

O. SIMON.

3) Les lois principales des cercles de diffusions sont que leur dimension est directement proportionnelle au diamètre

pupillaire et au défaut de mise au point focale, et que, suivant la distance pour laquelle l'œil est adapté, leur dimension varie en proportion différente par rapport à la dimension de l'image : en outre, les images diffuses ont la même grandeur que les images nettes du même objet. Après avoir rappelé ces principes, *Ovio* en donne une représentation objective par des photographies obtenues avec un appareil simulant les différents défauts d'adaptation focale de l'œil humain. Comme test-objet, Ovio a préféré les points lumineux obtenus par des petits trous pratiqués à la fenêtre d'une chambre noire.

Lire les détails des expériences et juger des résultats d'après les photographies, dans l'original. A. ANTONELLI.

4) De la critique des principaux travaux sur la vision stéréoscopique et de ses expériences personnelles avec l'appareil de Hering, van der Meulen et avec le stéréoscope, *Pardo* déduit les conclusions suivantes :

Le phénomène de la vision stéréoscopique est très complexe, et plusieurs facteurs contribuent à le produire. L'expérience de Hering (chute des billes...) est un phénomène stéréoscopique, mais des plus simples, et qui réussit même dans des conditions où la vision stéréoscopique des figures du stéréoscope ordinaire n'a plus lieu. Les objections de Donders à l'expérience de Hering ne sont pas tout à fait fondées, car en éliminant les causes d'erreur suivant Donders, l'expérience réussit tout de même. Cette expérience ne suffit néanmoins pas à démontrer que la vision stéréoscopique puisse avoir lieu en éliminant le facteur mouvement ; ce dernier peut, en effet, entrer en jeu dès le début, pour diriger les yeux sur le point de fixation, et peut se prolonger comme effort musculaire pendant toute l'expérience. A l'égard des images stéréoscopiques ordinaires, la fusion est plus facile pour quelques-unes, plus difficile pour d'autres, qui demandent un travail en partie optique (accommodation, convergence) et en partie psychique. Le trouble de l'image d'un seul œil gêne beaucoup plus que le trouble (au même degré) des deux yeux à la fois. En déformant par l'action de verres de lunettes une des deux images stéréoscopiques, les figures géométriques sont troublées beau-

coup plus que les vues photographiques. En déformant les deux images à la fois, les figures géométriques sont moins troublées que les vues photographiques. La formation des images sur des points correspondants est certainement un facteur très important de la vision stéréoscopique, mais non absolument indispensable, comme, du reste, Douders l'avait démontré. Il en est de même pour l'égalité des dimensions des images (vision stéréoscopique des anisométropes). L'accommodation proprement dite a une importance relative (des images floues peuvent être fusionnées), mais la plus grande importance appartient à la convergence, car toute vision stéréoscopique s'efface dès que la fixation exacte n'a plus lieu (champ de la diplopie). A. ANTONELLI.

5) Suivant Del Monte, l'eumydrine mériterait, en thérapeutique oculaire, la première place parmi les succédanés de l'atropine qu'elle devrait remplacer dans certains cas (chez les enfants ou chez les vieillards, ou en cas d'intolérance pour l'atropine) ; elle serait même préférable à l'homatropine, pour faciliter l'ophtalmoscopie, pouvant donner à égalité de doses, une mydriase plus large, plus rapide et plus durable, bien que susceptible d'être vite compensée par les myotiques. Kostin trouve, par contre, l'action de l'eumydrine sur la pupille et l'accommodation beaucoup trop longue. Les conclusions de *Bertozzi*, qui a essayé des collyres à 0.75, 0.5, 1, 2 et 5 pour 100, sur des yeux sains de jeunes sujets, sont les suivantes : — L'eumydrine provoque une mydriase assez forte, mais presque toujours capable d'augmenter sous l'action associée de la cocaïne.

Le début de la dilatation pupillaire, son degré et sa durée sont en rapport direct avec la dose employée. Quel que soit le titre du collyre, l'eumydrine provoque constamment une parésie de l'accommodation (plus ou moins intense) qui persiste parfois même un peu plus longtemps que la mydriase. Les myotiques instillés au moment du maximum de la mydriase obtenue par l'eumydrine provoquent une réduction légère et transitoire du diamètre pupillaire, sans influence réelle sur la durée totale de la mydriase et de la parésie accommodative dues à l'eumydrine. La toxicité de cette dernière

est bien plus forte que celle de l'atropine (5 fois et demie dans les expériences d'injection hypodermique, 8 fois dans les expériences d'injection intraveineuse) mais en pratique les instillations conjonctivales ne donnent aucune manifestation d'intolérance.

A. ANTONELLI.

ANATOMIE PATHOLOGIQUE

1) **Schieck** (F.). — Le mélanosarcome seule forme de sarcome du tractus uvéal (Das Melanosarkom als einzige Sarkomform des Uvealtraktus) avec 35 dessins et 18 figures sur 3 pl. 1 vol. 132 pages, Bergmann, Wiesbaden, 1906).

2) **Féjer.** — Contribution à la nosologie et à l'histologie pathologique de la tarsite trachomateuse (Beiträge zum Krankheitsbilde und zur histologischen Pathologie der Tarsitis trachomatosa) *(Arch. f. Augenhlkde*, t. LIII, p. 247, 1905).

3) **Hess.** — Contribution à l'anatomie pathologique du faisceau papillo-maculaire (Zur pathologischen Anatomie des papillo-macularen Faserbündels) *(Arch. f. Augenheilk.*, t. LIII, ap. 201, 1905.

1) *Schieck* a déjà traité cette question au dernier congrès de Heidelberg, 1905 (Voir *Revue Gén.*, 1905, XXIV, p. 450). Aujourd'hui il publie une vraie monographie sur ce sujet. S'appuyant sur la théorie de Ribbert, qui affirme que le mélanosarcome de l'œil se développe toujours aux dépens des cellules chromatophores de l'uvée, Schieck démontre par 24 observations personnelles et par 60 autres empruntées aux divers auteurs, que le leucosarcome renferme toujours des chromatophores, que ces cellules sont toujours non pigmentées lorsqu'elles sont jeunes, embryonnaires, mais qu'en général elles se pigmentent par la suite. D'un autre côté, on peut, dans un sarcome, trouver du pigment accidentel, par exemple, hématogène. Ce n'est donc point par la coloration, mais par la forme des cellules qu'il faut faire le diagnostic; toutes les fois qu'on trouvera des chromatophores, même incolores, il s'agira de mélano-sarcomes, tandis que les tumeurs, même colorées, qui ont pris naissance dans la couche de l'épithélium pigmentaire doivent en être séparées. Le développement des chromatophores n'est pas le même dans les tumeurs que dans le tissu uvéal sain, c'est ce qui explique que l'on pourra trouver pes cellules adultes pigmentées dans de petites tumeurs à

peine en voie de formation (Fuchs), tandis que ces cellules paraissent rester longtemps à l'état embryonnaire dans de grosses tumeurs et constituer ainsi ce que l'on a, à tort, appelé le leucosarcome. H. DOR.

2) *Féjer* décrit un cas de tarsite trachomateuse dans lequel il a examiné une partie excisée du tarse ; il résume son opinion dans les conclusions suivantes :

1° Il n'existe pas de réaction microchimique absolument certaine de la dégénérescence hyaline ; elle varie selon les différents stades de dégénérescence.

2° Le signe le plus sûr de la dégénérescence hyaline, c'est l'altération des parois vasculaires ; l'oblitération de la lumière, l'aspect concentrique des vaisseaux oblitérés et les amas homogènes de la couche interne des parois vasculaires.

3° La dégénérescence hyaline ne se rencontre pas seulement dans la conjonctive, mais aussi dans le tarse, où elle peut prendre de grandes dimensions. Ces altérations doivent être considérées comme signe de nécrose profonde et se rencontrent surtout dans la tarsite trachomateuse, dans laquelle tout le tarse est infiltré. G. WEILL.

3) *Hess* a eu l'occasion d'observer sur un œil de macaque des altérations du nerf optique et de la rétine, en particulier du faisceau papillo-maculaire, qui se rapprochent des lésions trouvées par Schweinitz, Widmark, Uhthoff et Sigrist dans l'intoxication tabagique et alcoolique. G. WEILL.

PATHOLOGIE ET THÉRAPEUTIQUE

OUVRAGES GÉNÉRAUX. — STATISTIQUE

1) **Axenfeld** (prof.). — Sérothérapie des maladies infectieuses de l'œil (Serumtherapie bei infektiösen Augenerkrankungen), Fribourg, 1905.

2) **Weiss**. — Leçons d'ophtalmométrie, Masson, éd. Paris, 1906.

3) **Gaussel**. — Les mouvements associés des yeux et les nerfs oculogyres, Masson et Coulet, éditeurs, 1906.

1) Le professeur *Axenfeld*, dans ce livre jubilaire, étudie les résultats obtenus par la sérothérapie dans les maladies

infectieuses de l'œil : 1° Dans la diphtérie oculaire, il faut recourir surtout à l'injection sous-cutanée du sérum ; l'inflammation et l'ulcération de la cornée sont dues à une infection secondaire ; 2° dans l'ulcère serpigineux de la cornée, infection pneumococcique consécutive à une plaie, Axenfeld rappelle les travaux antérieurs et rapporte 111 cas personnels d'ulcère cornéen, qu'il ajoute à 74 cas déjà connus ; il arrive aux résultats suivants : Parmi ces cas, 57 ont été traités à la première période, 41 ont eu 10 cm³, et 16 20 cm³ ou plus de sérum. Sur les 41, 20 ont continué à progresser et 21 ont guéri. Sur les 16 autres cas, 6 ont guéri et 10 n'ont pas été arrêtés.

61 cas ont été soignés à une période plus avancée ; il y a eu avec 10 cm³ de sérum 9 guérisons contre 29 résultats négatifs, et avec 20 cm³ ou plus, 6 guérisons contre 17 résultats négatifs. Dans quelques cas, on a injecté de très fortes doses de sérum jusqu'à 90 cm³. Ainsi, le sérum aurait une influence efficace, principalement dans les premières périodes de l'infection.

On a préconisé comme étant plus efficace d'associer à la méthode passive d'injection de sérum immunisateur la méthode active d'injection de cultures pures. Sur 21 cas, il y eut 7 cas de guérison, alors que Romer dit avoir, par ce procédé, obtenu 20 guérisons sur 24. En résumé, le traitement des ulcères de la cornée par le sérum antipneumococcique n'a pas encore donné de résultats constants.

3° et 4° Dans les infections à streptocoques et à staphylocoques, la sérothérapie a été encore peu appliquée. R.

2) Ce volume écrit par *Weiss* précise les notions d'ophtalmométrie que chaque médecin doit connaître. Qu'il s'agisse de la marche des rayons lumineux dans l'œil, de l'étude de l'astigmatisme ou de la description de l'ophtalmomètre, de l'explication de la skiascopie, etc., tout médecin dont les notions de physique sont ordinairement vagues, peut rapidement comprendre et retenir, en lisant ces leçons, les questions les plus délicates de l'optique physiologique. Débarrassé de vaines formules, ce volume rendra à tous les praticiens le réel service de mettre à leur portée, d'une façon claire et précise, les éléments de l'ophtalmométrie. G. D.

3) *Gaussel*, qui s'est déjà occupé dans un mémoire antérieur, des mouvements associés des yeux dans les affections du cervelet, des tubercules quadrijumeaux et de la protubérance, reprend dans son ensemble la question des nerfs oculogyres, c'est-à-dire du nerf physiologique qui préside aux mouvements de latéralité du regard. Il se propose de démontrer qu'il est nécessaire d'admettre un nerf lévogyre (rotateur des deux yeux à gauche) et un nerf dextrogyre (rotateur des deux yeux à droite) au même titre qu'il existe un nerf facial gauche et un nerf facial droit. C'est par la méthode anatomo-clinique que se fera cette démonstration et qu'il sera possible de décrire le trajet des nerfs oculogyres depuis leur origine corticale jusqu'à leur terminaison dans les muscles des yeux.

Il existe une hémiplégie oculaire, c'est la déviation conjuguée des yeux qui est due à la paralysie d'un oculogyre avec conservation du tonus dans l'oculogyre resté sain, ce qui produit la déviation oculaire conjuguée vers le côté sain dans le cas de paralysie (le sens de la déviation est inverse dans le cas de contracture). La première partie du travail de Gaussel est l'étude anatomo-clinique de cette déviation conjuguée des yeux dans les affections du cerveau et de la protubérance.

Les deux oculogyres peuvent être atteints en même temps par une double lésion cérébrale, ou mieux par une lésion de l'étage supérieur de la protubérance, il en résulte un syndrome oculaire caractérisé par la paralysie bilatérale des mouvements de latéralité des yeux, avec conservation de la convergence, des mouvements d'élévation et d'abaissement du regard. C'est l'hémiplégie oculaire double dont l'étude est faite dans un chapitre spécial.

Les mouvements associés des yeux sont quelquefois troublés dans les affections du cervelet et des tubercules quadrijumeaux : l'auteur étudie à l'aide des données de la physiologie expérimentale et de la méthode anatomo-clinique le rôle de ces organes dans la fonction oculo-motrice et démontre que si le cervelet a un rôle incontestable dans la statique des globes oculaires, les lésions limitées aux tubercules quadrijumeaux ne s'accompagnent pas de paralysie des mouvements associés des yeux.

L'étude physiologique et anatomo-clinique des déviations

oculaires conjuguées a permis alors de suivre le trajet des oculogyres depuis l'écorce jusqu'à la protubérance. Les neurones corticaux des oculogyres paraissent être groupés en deux centres, l'un antérieur au niveau du pied de la deuxième circonvolution frontale (c'est le centre sensitivo-moteur), l'autre dans la région du pli courbé et du lobe occipital (c'est le centre sensorio-moteur). Des observations avec autopsie permettent de suivre les fibres émanées de ces centres jusqu'au noyau de la sixième paire qui devient le noyau mésocéphalique de l'oculogyre de même nom. Dans un mémoire de la *Revue neurologique*, Gaussel avait déjà étudié le rôle du noyau de la sixième paire dans l'oculogyrie et montre que ce centre était le siège des mouvements associés du regard sans avoir besoin d'admettre les centres supra-nucléaires de Parinaud.

Au-dessous du noyau mésocéphalique, le nerf oculogyre est constitué par le nerf moteur oculaire externe d'un côté et le filet que le noyau de l'abducens envoie au moteur oculaire interne de l'autre œil.

Cette description anatomique des nerfs oculogyres confirme la théorie motrice des déviations oculaires conjuguées, aujourd'hui classique, grâce aux travaux de Grasset. Dans un chapitre important où est exposée la physiologie des oculogyres, Gaussel discute les deux théories, motrice et sensorielle, de la déviation conjuguée des yeux; cette dernière brillamment défendue par Bard et se range absolument à la théorie motrice.

Cet ouvrage est la confirmation de la doctrine de Grasset, à savoir que : chaque hémisphère voit et regarde du côté opposé avec les deux yeux. TRUC.

MALADIES DE LA CONJONCTIVE, DE LA CORNÉE ET DE LA SCLÉROTIQUE

1) **Stilo d'Ascola.** — Le trachome dans les villes et la province de Reggio-Calabre (Il tracoma nella città e provincia di Reggio-Calabria) (*Clinica oculistica*, octobre 1905).

2) **Leone.** — Diffusion du trachome en Italie (Diffuzione del tracoma in Italia) (*Clinica oculistica*, mars-avril 1906).

3) **Gifford** (H.). — Importance clinique du diplo-bacille de Morax-Axenfeld (Clinical importance of the diplobacillus of Morax and Axenfeld) (*Ophthalmic Record*, novembre 1905).

4) **Stevens.** — Septicémie mortelle due à une ophtalmie des nouveau-nés

(Letal septicemia due to ophthalmia neonatorum) *(Ophthalmic Record*, novembre 1905).

5) **Rollet** et **Grandclément** (L.). — Ptérygion récidivé, greffe de muqueuse buccale *(Lyon médical*, 23 juillet 1905).

6) **Poulard**. — Prolifération conjonctivale récidivante de nature indéterminée *(Soc. d'oph. de Paris*, 4 juillet 1905).

7) **Jocqs**. — Sur les scléro-kératites à propos d'un cas de nature indéterminée *(Soc. d'oph. de Paris*, 7 novembre 1905).

8) **Darier**. — Traitement de l'ophtalmie blennorragique grave de l'adulte par les sels organiques d'argent *(Soc. d'oph. de Paris*, 5 décembre 1901).

9) **Terrien**. — Abcès miliaires développés dans la cicatrice cornéenne après l'opération de la cataracte(*Soc. d'oph. de Paris*, 6 juin 1905),

10) **Scholtz**. — Sur une affection conjonctivale ressemblant à la conjonctivite de Parinaud avec résultat bactériologique positif (Ueber eine der Parinaud'schen Conjunctivitis aehnlichen Bindehauterkrankung mit positivem bacteriologischen Befund) *(Arch. f. Aughlkde*, t. LIII, p. 40, [1905).

11) **Snell** (Siméon). — Argyrose de la conjonctive par le protargol (Staining of the conjunctiva by protargol) *(The Ophthalmoscope*, août 1905).

12) **Lawson** (Arnold). — Traitement des ulcères de la cornée par la quinine (The treatment of corneal ulcers by quinine) *(Trans. opht. Society*, p. 50, vol. XXV, 1905).

13) **Hirsch**. — Tuberculose de la conjonctive palpébrale *(Soc. de méd. berlinoise*, 29 novembre 1905).

14) **Steiner**. — Taches pigmentées de la cornée (Pigmentflecke der Hornhaut) *(Centralbl. f. prakt. Augenheilk.*, octobre 1905).

15) **Moissonnier**. — Tuberculose primitive de la conjonctive *(Annales d'oculistique*, p. 210-217, septembre 1905).

16) **Beck** (J.-C. — Traitement du trachome par le radium (Radium in trachoma) *(Annals of Ophthalmology*, juillet 1905).

17) **Fergus** (Freeland) — Tumeur maligne de la conjonctive (Malignant disease of conjunctiva) *(Trans. opht. Society*, p. 40, 1905).

18) **Blohm**. — Casuistique des tumeurs du limbe (Zur Kasuistik der Limbustumoren) *(Inaug. Diss.*, Greifswald, 1905).

19) **Ohrsenius**. — Le trachome en Hesse (Das Trachom in Hesse) *(Inaug. Diss.*, Marburg, 1905).

20) **Isohreyt**. — Un épidermoïde de la conjonctive bulbaire (Ein Epidermoïd der Conjunctiva bulbi) *(Arch. f. Augenhlkde*, t. LIII, p. 239, 1905).

1) On sait déjà qu'un mouvement d'opinion s'est formé parmi les médecins italiens pour la lutte contre le trachome. Basso, Alvaro, Cordo, Morgano, Valenti ont déjà commencé l'étude statistique de cette affection, chacun dans leur région. Basso et Cirincione impriment une direction à tous ces louables efforts. *Stilo d'Ascola* s'est occupé de la région calabraise, une des plus pauvres et des plus mal défendues au point de vue hygiénique. Population d'agriculteurs et de pêcheurs, elle donne prise au trachome qui va se développant de plus en plus, la statistique de l'hôpital civil en fait foi :

En 1898, on voit 490 maladies d'yeux, 144 par trachome, soit 28 pour 100.

En 1900, on voit 493 maladies d'yeux, 147 par trachome, soit 29 pour 100.

En 1902, on voit 599 maladies d'yeux, 196 par trachome, soit 31 pour 100.

En 1904, on voit 337 maladies d'yeux, 129 par trachome, soit 47 rour 100.

Les résultats de la statistique des réformés militaires ne sont pas moins évidents :

En 1898, 3025 conscrits, 426 réformés, 69 pour trachome, soit 6 pour 100 des réformés.

En 1900, 2849 conscrits, 577 réformés, 79 pour trachome, soit 7 pour 100.

En 1902, 2272 conscrits, 668 réformés, 96 pour trachome, soit 7 pour 100.

En 1904, 3048 conscrits, 389 réformés, 86 pour trachome, soit 4 pour 100.

Les causes de la propagation du trachome sont trop connues pour que nous les analysions ; une des nombreuses et des plus efficientes est la vénération de Santa-Lucia. Les habitants sans instruction, vivant de préjugés et de superstition consultent bien plus la sainte nationale que le médecin et, si elle ne les guérit pas, son pouvoir miraculeux est tellement supérieur à celui du médecin que, là où elle n'a rien fait, comment un simple mortel pourrait-il réussir? L'auteur a raison : faire comprendre à ces gens que le trachome n'est pas une névrose est une besogne à effrayer les plus tenaces.

La prophylaxie du trachome qui se pratique déjà dans quelques pays devait être organisée en Italie. Sections spéciales dans les hôpitaux et les écoles pour les trachomateux, notions d'hygiène à répandre dans le public, poursuivre et traquer les foyers d'infection, et enfin guérir les gens de leur superstition avant de les guérir de leur trachome : les ecclésiastiques devraient interdire aux paroissiens de se laver les yeux dans les bénitiers, ce qui est chose courante, dans l'espoir d'un miracle, probablement. En Sicile, Marchetti a montré par des exemples que cette lutte contre le trachome est possible, en s'adressant aux autorités provinciales ou locales, il a déjà réalisé un progrès ; encore quelques générations et on verra peut-être les trachomateux devenir aussi rares que les lépreux

G. DUBREUIL.

2) *Leone* étudiant les listes de conscription de l'Italie pendant une période de dix années (1894-1903) a pu dénombrer le nombre proportionnel de trachomateux dans les différentes provinces du royaume. Sur 4.163.541 conscrits de l'armée de terre, on trouve 25.886 trachomateux, et sur 30.878 conscrits maritimes (la statistique ne porte que sur les années 1901-1902-1903), il y à 56 trachomateux pour 100 réformés. Ces malades se répartissent d'ailleurs d'une façon très inégale sur la surface du royaume, la province de Pouilles, Calabre et Sardaigne sont de beaucoup les plus ravagées. L'auteur étudie ensuite avec graphique à l'appui les rapports de la diffusion du trachome avec l'humidité relative, la température moyenne, l'altitude moyenne, le développement des côtes, l'agglomération de la population, la richesse moyenne des habitants, le degré d'instruction et le nombre d'illettrés, etc... Suivent quelques indications pour les mesures prophylactiques à prendre et les tableaux de conscription en vue de la statistique des trachomateux par province depuis 1874 jusqu'en 1883.

G. DUBREUIL.

3) *Gifford* appelle l'attention sur l'importance qu'il y a à rechercher le diplobacille de Morax-Axenfeld. Les symptômes sont généralement très légers quand la conjonctive est atteinte, mais l'affection est chronique et la récidive se produit quand le traitement est suspendu. Les ulcères cornéens dus à ce microorganisme s'étendent peu, mais ils ont souvent besoin de cautérisation répétées pour guérir. Une solution de chlorure de zinc, 1/500 semble être suffisante, mais parfois une solution à 2/100 est nécessaire. Le sulfate de zinc ne semble pas être plus efficace que le chlorure. Morphologiquement le diplobacille ne diffère du microorganisme de Petit que parce qu'il ne se développe pas bien ou pas du tout sur la gélatine et l'agar. Tous les deux présentent une capsule; tous les deux liquéfient le sérum sanguin. Rochat a vu dernièrement deux ulcères serpigineux dus à un diplobacille ressemblant au microorganisme de Morax et Petit, mais il liquéfiait la gélatine et non le sérum.

COBURN.

4) Le malade de *Stevens* présenta de l'ophtalmie des nou-

veau-nés trois jours après sa naissance. Il guérit en 11 jours, grâce à une solution d'argyrol à 25 pour 100, mais on observa alors de l'œdème de la main, du genou, du cou-de-pied et du coude ainsi que de l'endocardite. Le cou-de-pied fut incisé et on trouva du gonocoque dans le pus. Le malade mourut 17 jours après sa naissance. COBURN.

5) *Rollet* et *Granclément* montrent un homme de quarante-cinq ans, chez lequel un confrère a pratiqué deux interventions pour un ptérygion. Il en est résulté un gros bourgeon rougeâtre avec un symblépharon dans le tiers interne, diplopie. On a libéré les paupières et greffé un morceau de muqueuse du vestibule buccal; réunion immédiate. G. D.

6) *Poulard* a observé chez une fillette de quatre ans et demi, une néoplasie au niveau de la conjonctive tarsienne supérieure des deux yeux. Les paupières sont épaissies et en ptosis. Les examens histologiques, des ensemencements bactériologiques et des inoculations n'ont pu établir la nature de cette affection. PÉCHIN.

7) *Jocqs* présente une jeune fille de vingt et un ans, atteinte depuis trois mois de vascularisation périkératique, de rougeur diffuse de la sclérotique au niveau de laquelle on voit s'élever deux boutons. L'apparition de chaque bouton a coïncidé avec le développement d'infiltrations nodulaires cornéennes. *Jocqs* est indécis pour formuler un diagnostic étiologique et pense que, dans des cas analogues, on admet trop facilement la tuberculose qui n'est rien moins que prouvée. PÉCHIN.

8) *Darier* a obtenu des résultats très satisfaisants des intillations et des bains d'argyrol à 10 et 25 pour 100. Parmi les sels organiques d'argent, argentamine, protargol et argyrol, c'est ce dernier qui paraît le plus actif et a l'avantage de n'être pas douloureux. PÉCHIN.

9) *Terrien* a remarqué dans l'épaisseur de la cicatrice de la plaie après opération de cataracte chez le chien de petits amas, des infiltrations leucocytaires. PÉCHIN.

10) Il s'agit comme dans la conjonctivite de Parinaud, d'un cas d'inflammation monoculaire avec formation d'efflorescences jaunâtres dans le cul-de-sac et de ganglions du cou. L'examen bactériologique du contenu du ganglion, ainsi que des néoformations de la conjonctive, a donné un bacille très court que *Scholtz* considère comme spécifique et pour les qualités différentielles duquel nous devons renvoyer à la lecture de l'original. G. WEILL.

11) *Snell*, en rapportant deux observations d'argyrose de la conjonctive, due à l'usage prolongé du protargol, fait remarquer que jamais il n'a vu le nitrate d'argent occasionner une coloration aussi intense que celle observée chez les deux malades qui font l'objet de sa note. Il conclut que le protargol ne peut être employé sans contrôle attentif. J. MAWAS.

12) *Lawson*, traite certains ulcères de la cornée par le sulfate de quinine (25 centigrammes de sulfate de quinine, 28 grammes d'eau).

A cette solution, il ajoute de $SO^4 H^2$ pour rendre la solution transparente. L'œil malade est baigné par cette solution, pendant cinq minutes, quatre fois par jour. Si aucune amélioration ne se produit au bout d'une semaine, il faudrait essayer un autre traitement. La quinine, d'après Lawson, permettrait d'avoir une cicatrice transparente. STEPHENSON.

13) *Hirsch* présente une petite fille âgée de onze ans, qui offre sur le tiers interne de la conjonctive de la paupière inférieure droite une ulcération superficielle de 3 à 4 millimètres de diamètre, entourée d'un conglomérat de granulations. Toute la conjonctive est fortement injectée et donne lieu à une abondante sécrétion purulente. Il s'agit là d'une lésion de nature manifestement tuberculeuse ; si les caractères cliniques devaient encore laisser un doute à cet égard, les résultats de l'examen bactériologique suffiraient à le lever. On a recommandé de différents côtés de borner le traitement de lésions de ce genre à des injections de tuberculine. Hirsch trouve qu'il est bien plus simple, quand les lésions sont encore nettement localisées, comme dans le cas présent, de recourir à

l'excision chirurgicale large, suivie, si besoin est, d'autoplastie. Chez une autre petite fille de quatorze ans, — qu'il présente également à la Société, — et qui était atteinte des mêmes lésions, il a, après excision des tissus malades, comblé la brèche conjonctivale à l'aide d'un lambeau emprunté à la muqueuse buccale: le résultat a été des plus satisfaisants. R.

14) *Steiner* rapporte l'observation de taches pigmentées sur la cornée de deux Javanais atteints de trachome. Le pigment était renfermé dans les cellules épithéliales. E. REDSLOB.

15) *Moissonnier* rapporte un cas de tuberculose primitive de la conjonctive à laquelle vient s'ajouter bientôt, comme cela se passe d'habitude, une véritable tarsite.

L'auteur pense que l'infection a dû trouver une porte d'entrée dans l'orifice d'une des glandes conjonctivales acino-tubuleuses décrites par Krause et par Terson. Dans le traitement de cette affection, il ne se montre pas partisan du raclage, qui expose les tissus sains à l'inoculation, mais plutôt de l'exérèse complète au bistouri. Le traitement général est très important.

P. C.

16) *Beck*, a employé le radium pour traiter le trachome, le catarrhe printanier et la blastomycose des paupières, mais il trouve que c'est seulement dans le trachome que le radium agit utilement et amène une guérison certaine. Le radium, dans un tube hermétiquement scellé, est appliqué sur la paupière pendant dix minutes environ, cependant il a pu l'appliquer pendant une heure sans réaction sérieuse. Beck rapporte trois cas de trachome survenu chez des Russes, une fois il existait aussi du pannus, tous trois furent guéris sans formation cicatricielle. Le traitement ne fut pas prolongé au delà de huit semaines.

COBURN.

17) *Fergus* a observé, chez une fille âgée de neuf ans, une excroissance, molle, granuleuse, de coloration pâle située sur la conjonctive bulbaire. L'examen microscopique, d'un morceau de cette tumeur ne donna aucun résultat net. Cinquante-quatre jours après l'excision, récidive, avec invasion de l'or-

bite et déplacement du globe. On diagnostiqua alors un leuco- ou lympho-sarcome. Exentération de l'orbite ; après un mois, une récidive. Mort, onze mois après que la malade fut vue par Fergus. A l'autopsie, on trouva l'orbite perforé, le nasopharynx et la bouche envahis. STEPHENSON.

MALADIES DE L'IRIS, DE LA CHOROÏDE ET DU CORPS CILIAIRE
GLAUCOME, AFFECTIONS SYMPATHIQUES.

1) **Dubar.** — Abcès de la chambre antérieure de l'œil (*l'Echo méd. du Nord*, 12 novembre 1905).

2) **Marandon de Montyel.** — Troubles isolés et simultanées des réflexes iriens dans la paralysie générale (*Gazette des hôpitaux*, 15 février 1906).

3) **Gamble** (W.-E.) et **Brown** (E.-V.-L.). — Iritis tuberculeuse diagnostiquée et traitée par la tuberculine de Koch (Iritis tuberculosa diagnosed and treated by Koch's tuberculin) (*Journ. of the american med. Association*, 14 octobre 1905).

4) **Carpenter** et **Stephenson** (SYDNEY). — Un cas de tuberculose de la choroïde, avec certains caractères particuliers (A case of tubercule of the choroïd presenting certain clinical and pathological peculiarities) (*The Ophthalmoscope*, août 1905).

5) **Baylas.** — Iritis double blennorragique (Doppelseitige gonorrhoïsche Iritis) (*Ophthalm. Klinik*, 20 avril 1905).

6) **Lagrange**, — Traitement du glaucome par l'iridosclérectomie (*Soc. de méd. et chir. de Bordeaux*, 9 juin 1905).

7) **Lagrange.** — Iridosclérotomie (*Soc. de méd. et chir. de Bordeaux*, 16 juin 1905.

8) **Pollack.** — Carcinome métastatique de la choroïde (Metastatischer Choroideal Carcinom) (*Berlin. ophth. Gesellsch.* 17, XI, 1904).

9) **Schulz-Zehden.** — Sur la tuberculose de la choroïde (Ueber Aderhauttuberkulose) (*Berl. ophthalm. Ges.*, 18 mai 1905).

10) **Hagen.** — Une tumeur épithéliale de la surface postérieure de l'iris (Ein epithelialer Tumor der Irishinterenfläche) (*Inaug. Diss.*, Freiburg, 1905).

11) **Haas.** — Un cas de rupture indirecte de la choroïde (Ein Fall von indirecter Aderhautruptur) (*Zeitsch. f. Augenheilk.*, XI, p. 495).

12) **Collomb.** — Mélanosarcomes du corps ciliaire (*Soc. méd. de Genève*. 26 avril 1906).

1) *Dubar* dit que le traitement chirurgical joue, dans les moyens destinés à combattre la kératite à hypopyon, le rôle prépondérant. Il décrit très minutieusement la technique opératoire consistant dans une large incision de la chambre antérieure avec le couteau de Græfe. E. R.

2) *Marandon de Montyel* a examiné les réflexes iriens de 140 paralytiques généraux depuis leur entrée dans le service, à la première période, jusqu'à leur mort, et il a constaté que

les réflexes lumineux et accommodateurs sont toujours altérés, soit séparément, soit simultanément dans le cours de l'affection. Ces altérations ne sont pas fatalement progressives et l'on observe toujours le retour, parfois transitoire il est vrai, de l'un ou de l'autre et même des deux réflexes à l'état normal. Les altérations simultanées sont les plus fréquentes, celles du lumineux deux fois plus fréquentes d'ailleurs que celles de l'accommodateur, ce qui revient à dire que le signe d'Argyll Robertson est plus fréquent que son inversion, excepté cependant dans la troisième période. En résumé : les troubles des réflexes lumineux et accommodateurs ont augmenté de nombre en même temps que l'affection générale progressait, et ils ont été d'autant plus simultanés que l'affection était à une période plus avancée. G. DUBREUIL.

3) Le malade de *Gamble* et *Brown*, âgé de vingt-cinq ans, présentait plusieurs tubercules de l'iris. Il y avait un engorgement des ganglions cervicaux et une toux légère. On ne trouva pas de bacilles tuberculeux dans les crachats. On fit des injections avec la nouvelle tuberculine de Koch, T. R., mais les résultats de la réaction ne furent pas concluants, cependant on constata une légère élévation de température et une congestion ciliaire considérable vingt jours plus tard. On fit alors des injections avec de la tuberculine ancienne et on observa une forte réaction, ainsi que des frissons, de la fièvre, des malaises, du subictère et une diminution de l'appétit. Les injections de tuberculine furent répétées pendant six mois ; pendant ce temps, la température du malade redevint normale, les tubercules de l'iris disparurent et le malade prit du poids. Les auteurs passent en revue les principaux cas publiés de cette affection. COBURN.

4) *Carpenter* et *Stephenson* rapportent l'observation d'un enfant âgé de trois ans, qui présentait certains troubles du côté des poumons, avec élévation de la température, le soir ; dyspnée, cyanose ; pulsations variant de 76 à 168 par minute au maximum. A ce moment, l'examen ophtalmoscopique permit de voir, une douzaine de tubercules épars dans la choroïde. Macula normale. Papille normale. Vaisseaux rétiniens petits

et fins. Veines énormes, quelques-unes tortueuses. Ces signes existaient des deux côtés. On posa alors le diagnostic de tuberculose miliaire aiguë. L'enfant est mort cinq jours après. L'examen microscopique du poumon, de la rate et du globe oculaire confirma pleinement le diagnostic porté. Deux planches accompagnent cette intéressante communication.

J. MAWAS.

5) Quinze jours après l'apparition d'une blennorragie le malade, âgé de vingt ans, fut pris par des métastases articulaires et pleurales ; quinze jours après, *Baylas* constatait une iritis aiguë de l'œil gauche et plus tard de l'autre œil. L'inflammation des yeux guérit sans laisser de traces. L'auteur ne dit rien sur l'examen bactériologique des métastases.

O. SIMON.

6) *Lagrange* a recherché le moyen d'ouvrir une porte plus large aux liquides de l'œil dans le cas de glaucome, en faisant une iridectomie large et en réséquant un mince lambeau de la sclérotique ; il obtient ainsi une cicatrice filtrante. Une malade, opérée depuis deux ans par cette méthode, a vu remonter son acuité visuelle qui est égale à deux tiers. Il n'y a même pas d'astigmatisme.

MARTIN. L'idée de la cicatrice filtrante est bonne, mais il faut éviter l'enclavement de l'iris. M. Lagrange propose, pour cela, une opération qui peut cependant avoir des inconvénients, car si l'on prolonge la durée de la cicatrisation, on peut avoir une issue du corps vitré. La tension qui continue après l'opération peut former d'elle-même une cicatrice filtrante. De plus, un massage de l'œil est largement suffisant pour retarder la cicatrisation et obtenir la filtration. R.

7) *Lagrange* présente une deuxième malade chez laquelle il a fait une iridosclérotomie pour glaucome. La méthode suivie est celle qu'il a exposée à la séance dernière. On peut juger chez cette malade de l'avantage de ce procédé, car l'œil opposé a été opéré d'après les méthodes ordinaires. R.

8) *Pollack* montre un homme de soixante ans, opéré il y a

un an et demi, d'un carcinome du rein, et qui présente des métastases dans les différentes glandes de la queue de cheval et de la choroïde de l'œil droit. Le décollement de la rétine commença il y a quatre mois. Il n'existe pas d'indication pour l'énucléation de l'œil. O. SIMON.

9) Dans un cas de rétino-choroïdite, disséminée, dans lequel on fit l'autopsie, la tuberculose de la choroïde était la seule manifestation de cette maladie. A cause de cela, *Schulz-Zehden* est d'avis qu'il existe une choroïdite tuberculeuse bénigne isolée. O. SIMON.

10) Observation publiée par Stock dans *Klin. Monatsbl.*, mars 1905. STOCK.

12) *Collomb.* Dans le premier cas, observé chez un vieillard, le mélanosarcome, parti très probablement du corps ciliaire, avait envahi l'œil entier, en occupait toute la cavité et la perforation était imminente. Cliniquement, l'évolution de la maladie avait été celle d'une irido-chroroïdite à marche lente, compliquée, à la fin, de glaucome; perte graduelle de la vision en dix-huit mois, douleurs violentes et ininterrompues qui étaient survenues tardivement; c'étaient ces douleurs seules qui avaient, enfin, décidé le malade à consulter. On constate alors une forte injection du globe, dont la tension était très augmentée, l'effacement de la chambre antérieure, l'occlusion pupillaire, à peine une trace de perception lumineuse.

Dans le second cas, concernant un homme d'une quarantaine d'années, l'œil est toujours resté indolore; le seul symptôme subjectif a été une diminution progressive de la vision qui date de quinze mois. On constata l'existence d'une cataracte diffuse, incomplète, la présence d'un gros vaisseau épiscléral du côté externe et, après mydriase, on aperçut, à l'examen ophtalmoscopique, une masse noirâtre, arrondie, apparaissant en dehors, à l'extrême périphérie du champ pupillaire, immédiatement en arrière de l'équateur du cristallin. On pratiqua l'énucléation et on trouva une tumeur arrondie en grain de raisin, plus ou moins pédiculée, partie du corps

ciliaire et s'avançant vers le centre du globe; le cristallin était un peu déjeté en dehors, échancré par le néoplasme et d'apparence colobomateuse.

Collomb ajoute que, d'après son expérience, les mélanosarcomes du corps ciliaire ou des parties antérieures de la chroroïde, souvent arrondis en grain de raisin, sont deux fois plus fréquents que ceux des parties postérieures de la choroïde; ces tumeurs semblent être, à l'examen, plus petites qu'elles ne le sont en réalité, la marge cristalline faisant l'effet d'un prisme; elles restent souvent pendant longtemps sans s'accompagner d'aucun symptôme subjectif. Quant au danger de récidives locales ou de métastases, il ne paraît pas être bien grand si l'énucléation a lieu aux premiers stades, comme dans les cas présentés.

Maillart a vu un homme ayant survécu vingt ans à l'énucléation d'un œil pour mélanosarcome. Deux ans après l'opération, on avait enlevé un petit mélanosarcome de la main.

R.

MALADIES DE LA RÉTINE, DU NERF OPTIQUE ET DES CENTRES NERVEUX
(AMBLYOPIE ET AMAUROSE. DYSCHROMATOPSIE)

1) **Prioux**. — Névrites rétro-bulbaires atypiques (*Soc. franç. d'ophtalm*, mai 1906).

2) **Motais**. — Les verres jaunes et l'hyperesthésie rétinienne (*L'Ophtalmologie provinciale*, p. 135, novembre 1905).

3) **Le Roux** (H.). — Hystéro-traumatisme oculaire avec amaurose totale et bilatérale, contracture et anesthésie généralisées (*L'Ophtalmologie provinciale*, p. 105-109, octobre 1905).

4) **Frenkel**. — Atrophie du nerf optique consécutive à un érysipèle de la face (*Soc. anat. clinique de Toulouse*, 20 décembre 1905).

5) **Bleirad** (H.). — Etiologie et pronostic des hémorragies rétiniennes (*Thèse de Paris*, 7 décembre 1905).

6) **Moissonnier**. — Sarcome péripapillaire (*Annales d'oculistique*, p. 269-273, octobre 1905).

7) **Thomas** (C.-J.). — La cécité verbale congénitale et son traitement (Congenital word blindness and its Treatment) (*The Ophthalmoscope*, août 1905).

8) **Dor** (L.). — Névrite inflammatoire tuberculeuse des nerfs optiques (*Soc. de méd. de Lyon*, 4 décembre 1905).

9) **Max Levy**. — Un cas de tritanopie congénitale bilatérale (cécité pour le bleu) (Ueber einen Fall von angeborener beiderseitiger Tritanopie) (*Arch. f. Ophth.*, LXII, 464-481, 1905).

10) **Guichard**. Un cas d'amblyopie hystérique dans l'enfance (Ein Fall von hysterischer Amblyopie im Kindesalter) (*Inaug. Diss.*, Kiel, 1905).

11) **Plant.** — Casuistique du gliome de la rétine (Zur Casuistik der Netzhautgliome). *(Inaug. Diss.*, Giessen, 1904).

12) **Le Roux.** — Gliome rétinien binoculaire *(Année méd. de Caen*, juin 1906).

13) **Casali.** — Contribution à la casuistique et à l'étiologie de la rétinite proliférante (Contributo alla casuistica ed all'etiologia della retinite proliferante) *(Annali di Ottalmologia*, vol. XXXV, fasc. 1-2, p. 19 à 37, 1906).

1) *Prioux* insiste sur les névrites rétro-bulbaires survenant après l'influenza. Dans certains cas atypiques avec diminution de la vision centrale, seulement pour le rouge et le vert, la guérison s'est produite en huit à quinze jours, sans aucun trouble papillaire visible à l'ophtalmoscope. L'auteur cite une observation dans laquelle on nota dans le cours d'une grippe, à l'œil droit, une névrite rétro-bulbaire aiguë et, à l'œil gauche, une papillite œdémateuse franche. Traitement par les frictions et injections Hg. KI et sangsues; guérison complète. R.

2) *Motais* donne la préférence aux verres jaunes sur les verres bleus ou fumés pour défendre les yeux contre une lumière trop vive. La lumière solaire est adoucie et la luminosité augmentée considérablement. Ce dernier avantage en rend l'indication encore plus formelle dans les lésions des membranes profondes où l'acuité visuelle est affaiblie. Ils seront inutiles contre les lumières artificielles en général, trop riches en rayons jaunes, sauf l'acétylène, les becs Auer, les lampes à arc. BÉNÉZECH.

3) La malade de *Le Roux* est âgée de trente-six ans et ne présente pas des stigmates sérieux d'hystérie. A la suite d'un traumatisme léger qui émotionna beaucoup la malade, elle voyait double et présentait du strabisme convergent. Les troubles de la vision s'accentuèrent à tel point que, cinq jours après l'accident, la malade présentait une amaurose totale et bilatérale. Ce cas est d'un grand intérêt médico-légal. Quelle sera la durée de l'incapacité et de l'amaurose? Plus tard, les grandes manifestations une fois disparues, quel sera le degré de l'incapacité? La question des responsabilités est, elle aussi, très difficile à résoudre. Quant au traitement, l'auteur a obtenu des succès remarquables par la suggestion à l'état de veille et par l'isolement. La malade a recouvert sa vision neuf semaines après ce traitement. M. PERETZ.

4) *Frenkel* présente un malade, tondeur de chevaux, qui, ayant reçu dans l'œil de la poussière et des poils, a eu de l'érysipèle. Quand l'œdème disparaît, il remarque que la vision a diminué à l'œil gauche pour disparaître totalement deux jours après. Le malade a de l'exophtalmie causée par de la cellulite orbitaire. S'agit-il d'un simple œdème ou d'une infection streptococcique, ayant occasionné une névrite optique toxique? Frenkel s'arrête à la première de ces hypothèses.

R.

5) Les hémorragies rétiniennes, dit *Bleirad*, se présentent dans presque toutes les classes de la pathologie générale, mais avec une fréquence plus ou moins grande. L'appareil respiratoire semble être le seul qui soit indemne de cette manifestation oculaire. La localisation, le nombre et le volume des hémorragies sont extrêmement variables et dépendent, en général, de la cause particulière de ces hémorragies; toutefois, il n'y a que bien peu de maladies qui donnent un aspect ophtalmoscopique caractéristique. On ne peut établir de conclusion pour le pronostic, celui-ci variant à peu près dans chaque cas.

Les troubles de la vue, que les hémorragies rétiniennes déterminent, sont plus ou moins accentués, mais non en rapport direct de l'affection initiale; une cécité totale pouvant survenir alors que la maladie générale n'offre aucun caractère inquiétant et, d'autres fois au contraire, une altération insensible de la rétine coïncidant avec un état grave, se terminant par la mort. De toute façon, le pronostic se trouvera bien éclairci par le traitement de la cause qui suffit souvent à conjurer une complication fatale. L'AUTEUR.

6) Le cas de *Moissonnier* de sarcome mélanique péripapillaire de la choroïde présente cette particularité de siège, car ces néoplasmes sont rarement autour de la papille. De plus, deux ans et demi après l'énucléation, la malade ne présentait ni récidives, ni métastases. P. CHAVERNAC

7) *Thomas* rapporte huit observations de cécité verbale plus ou moins prononcée, chez des enfants âgés de huit à qua-

torze ans. Quelques-uns ont des parents ou des frères atteints aussi de cécité verbale. Comme traitement, ces enfants doivent être placés dans une classe à part, où le maître, mis au courant de leur infirmité, leur donnera un enseignement spécial (méthode phonétique, images, etc...). J. M.

8) *L. Dor* présente un malade âgé de trente ans qui est un tuberculeux avéré ayant fait plusieurs séjours à Hauteville, ayant eu des hémoptysies et une dyspnée légère. Ce malade est obsédé depuis trois ans de mouches volantes et de photopsies, il a une photophobie très prononcée et, à l'examen ophtalmoscopique, on ne voit aucun trouble du corps vitré ni de la rétine, c'est sur la papille seulement qu'on trouve une anomalie. Les papilles sont floues. L'acuité visuelle est absolument normale. Au point de vue de la réfraction, il y a une myopie de 2,5 dioptries.

Il s'agit donc d'une névrite inflammatoire, mais cette névrite est particulièrement bénigne, puisqu'elle dure depuis trois ans et qu'elle n'a pas diminué l'acuité visuelle. Le malade accuse une douleur rétro-oculaire aussitôt qu'il lit pendant un quart d'heure. Cette irritation est très certainement due à une irritation des gaines des nerfs optiques. Cette irritation des gaines rétro-oculaires avec photophobie, photopsie et mouches volantes constitue un type clinique que Dor dit avoir rencontré fréquemment et toujours chez des tuberculeux. N'est-ce pas un argument important en faveur de cette idée qu'il s'agit d'une névrite de nature tuberculeuse inflammatoire. R.

9) *Max Levy* a observé un cas de daltonisme qu'il envisage comme un cas d'absence congénitale de développement de l'appareil visuel destiné à la vision du bleu; il le dénomme tritanopie en vertu de la conception des trois couleurs fondamentales dont le bleu serait la troisième. L. DOR.

12) Cas de gliome rétinien binoculaire rapporté par *Le Roux*. Il s'agit d'un garçon de trois ans chez lequel à l'œil droit on note une mydriase avec masse jaunâtre semblant remplir la cavité oculaire, hypertension. A l'œil gauche, pupille

paresseuse, tension normale, masse bosselée jaune clair située derrière le cristallin à la partie supérieure avec minces vaisseaux. E. R.

13) Les particularités cliniques et les détails ophtalmoscopiques du cas relaté par *Casali* confirment l'origine des formations rétino-vitréennes de la rétinite dite proliférante par les hémorragies rétiniennes. Le caillot, flottant dans le vitré et resté adhérent à la paroi du vaisseau interrompu, provoque, de la part de ce dernier et du tissu environnant, une réaction inflammatoire : par l'absorption de la partie liquide du caillot, par l'organisation des leucocytes envahissant ce dernier, il se fait des traînées connectives, cicatricielles, auxquelles vient s'ajouter secondairement la prolifération des fibres de soutien de la rétine. A. ANTONELLI.

MALADIES DU CRISTALLIN ET DU CORPS VITRÉ.

1) **Verderau.** — Traitement de la cataracte sénile commençante par les injections sous-conjonctivales d'iodure de potassium (Tratamiento de la catarata senil incipiente por inyecciones sub-conjuntivales de ioduro potasico) *(Soc. Oftalm. hisp.-americ.*, mai 1906.)

2) **Menacho.** Les injections sous-conjonctivales d'iodure de potassium dans le traitement de la cataracte (Las inyecciones sub-conjuntivales de ioduro potasico en el tratamiento de la catarata) *(Soc. oftalm. hisp.-american.*. mai 1906 et *Arch. de Oftalm. hisp.-americ.*, juin 1906).

3) **Vacher** et **Gras.** — Deux cas de luxation spontanée du cristallin transparent dans la chambre antérieure *(Soc. franç. d'ophtalm.*, mai 1906).

4 **Berka.** — Persistance d'une fente linéaire épithéliale dans une cicatrice après extraction de cataracte (Lineares Offenbleiben einer Extractions wunde in Gestalt eines Epithelspaltes) *(Arch. f. Augenheilk.*, t. LIII, p. 72, 1905).

5) **Lewis** (F.-N.). et **Thompson** (E.-S.). — Cataracte zonulaire et iridé rémie (Zonular cataract and irideremia) *(Ophthalmic Record*, août 1905).

6) **Frenkel.** — Opération de cataracte traumatique chez un borgne atteint d'aniridie congénitale avec trichiasis *(Soc. anat.-clinique de Toulouse*, 5 décembre 1903).

7) **Weidlich.** — Sur les relations qui existent entre les opacités diffuses des milieux réfringents de l'œil accompagnées d'astigmatisme irrégulier et les différences de l'acuité visuelle pour des objets situés à différentes distances (Ueber die Beziehungen von diffusen Trübungen der lichtleitenden Mittel des Auges und unregelmässigen Astigmatismus zu Unterschieden der Herabsetzung der Sehfähigkeit in verschiedenen Abständen gelegener Dinge) *(Arch. f. Aughlkde*, t. LIII, p. 174, 1905)

1) *Verderau.* Analysé dans les *Arch. de Oftalm. hisp. américc.*, juin 1906. La méthode consiste en injections sous-

conjonctivales d'une solution d'iodure de potassium à 6 pour 100, additionnée d'une faible quantité de cocaïne, 1 centimètre cube par injection. L'auteur rapporte vingt observations personnelles et deux du Dr de Caralt ; dans beaucoup, il y aurait une amélioration très notable. G. DUBREUIL.

2) *Menacho* a traité des cataractes par les injections sous-conjonctivales d'iodure de potassium, il semble s'être entouré de toutes les garanties possibles pour que ses observations cliniques aient la valeur d'expériences; malgré le nombre des injections pratiquées dans certains cas, il n'a jamais observé de variations sensibles dans l'acuité, ni surtout d'amélioration. Les tentatives pour établir un traitement médical de la cataracte sont très louables, mais les procédés devraient peut-être être essayés avec plus de rigueur, de crainte que des auteurs impartiaux ne viennent mettre en doute la valeur des expériences des promoteurs. G. DUBREUIL.

3) *Vacher* et *Gras* rappellent que ces luxations sont de cause obscure et peuvent résulter de la vieillesse, d'un mauvais état géneral, de la myopie, de l'anémie, de la convalescence des maladies graves, du glaucome, des efforts violents. Les auteurs rapportent deux observations : 1° Homme de quarante ans, première luxation après un glaucome au cours d'une mastoïdite, la deuxième vingt et un mois après à la suite d'une attaque de glaucome sur l'autre œil qui était sain jusqu'à ce jour. 2° Femme de trente ans, myope ; elle perd l'œil droit à la suite d'une luxation du cristallin dans la chambre antérieure et trois ans après, pendant la nuit, luxation du cristallin transparent du deuxième œil. Dans les deux cas, extraction du cristallin transparent dans sa capsule, procédé à pont conjonctival et conservation de la vision.

R.

4) L'observation de *Berka* vient à l'appui de l'opinion de Leber et de Wagenmann d'après laquelle les moindres enclavements iriens ou capsulaires peuvent empêcher la cicatrisation définitive et être la source d'infections tardives.

G. WEILL.

5) Le malade de *Lewis* et *Thompson* se plaignait d'une vision défectueuse depuis son enfance. A chaque œil existait une cataracte mûre et de l'iridérémie. A un examen attentif, on apercevait un rudiment de l'iris avec réflexe. La cataracte, qui fut extraite dans sa capsule, fut examinée ; la cataracte était complète, mais il existait deux zones d'opacification plus avancée, l'une située immédiatement au-dessous de la capsule et l'autre entre la capsule et le noyau. Le noyau était sclérosé et présentait une fissure à trois branches et de l'aire zonulaire périphérique, partaient douze fissures très visibles.

COBURN.

6) *Frenkel* a pratiqué cette intervention chez un malade de quarante six ans; après six mois d'attente, la cataracte restant stationnaire, il se décide à intervenir. Au préalable, il soigne par une blépharoplastie ce trichiasis qui, en provoquant de la conjonctivite, maintenait une septicité constante.

R.

MALADIES DE LA RÉFRACTION, DE L'ACCOMMODATION ET DES MUSCLES DE L'ŒIL

1) **Buchanan** (M.). — Deux cas de spasme nutans (Two cases of spasmus nutans) *(Anals of Ophthalmology*, juillet 1905).

2) **Spratt** (C.-N.). — Détermination exacte des vices de réfraction sans cycloplégie à l'aide d'un tableau pour l'astigmatisme (Accurate determination of errors of refraction, without cycloplegia by means of astigmatic charts) *(Saint-Paul med. Journal*, août 1905).

3) **Bruns** (H.-D.). — Modification de l'astigmatisme produite par le chalazion (Change of Astigmatism produced by chalazion) *(Ophthalmic Record*, septembre 1905).

4) **Stirling** (A.-W.). — Paralysie récidivante et douloureuse des muscles de l'œil (Recurrent paralysis of muscles associated with pain) *(Archives of Ophthalmology*, juillet 1905).

5) **Rala** (V.-L.). — Paralysie congénitale de l'abducteur d'un œil avec strabisme convergent de l'autre (Congenital paralysis of the abducens of one eye with convergent squint of the other) *(Annals of Ophthalmology*, juillet 1905).

6) **Hirschberg**. — Effet d'uue opération rare de strabisme, observé trente-deux ans plus tard (Erfolg einer seltenen Schieloperation nach 32 Iahren beobachtet) *(Centralblatt für prakt. Augenheilkunde*. décembre 1905).

7) **Guillery**. — Considérations sur la détermination de l'acuité visuelle (Zur Erörterung der Sehschärfeprüfung) *(Arch. f. Augenhlkde*, t. LIII, p. 148, 1905).

8) **Bourdeaux**. — Strabisme convergent des myopes ; sa cure par un nouveau modèle de diploscope (*Soc. d'oph. de Paris*, 5 décembre 1905).

9) **Fromaget**. — Ophtalmoplégie double interne d'origine nucléaire chez un

enfant de sept ans *(Soc. de méd. et de chir. de Bordeaux,* 14 novembre 1905).

10) **Oppenheimer.** — L'indication de l'axe pour les verres cylindriques (Die bei Cylindergläsern üblichen Achsenbezeichnungen) *(Wochensch. f. Ther. u. Hyg. d. Auges,* nos 26-29, mars 1906).

11) **Oppenheimer.** — Un appui pratique nouveau pour la tête (Eine praktische neue Kopfstütze) *(Wochensch. f. Ther. u. Hyg. d. Auges,* n° 28, 12 avril 1906).

1) *Buchanan* s'occupe de l'étiologie du spasme nutans et de ses rapports avec des vices oculaires. Thomson l'appelle une « coordination névropathique » et Claude Worth pense que le premier signe distinct de vision binoculaire débute à six ou sept mois. Buchanan croit que les observations rapportées donnent la preuve que la cause de l'affection est un effort fait par le malade pour obtenir une vision binoculaire. Le premier malade, âgé de sept mois, présentait un spasme nutans typique. Le fond d'œil montre qu'il était normal, mais le malade avait une myopie de 4 dioptries. Les mouvements de la tête disparurent graduellement, mais le nystagmus persista. La myopie augmenta jusqu'à 10 dioptries, il exista des amas pigmentés et un petit staphylome au côté temporal de la papille. Un strabisme permanent apparut.

L'autre cas a trait à un enfant de six mois chez lequel on avait observé des mouvements de la tête et du nystagmus après une chute. Les mouvements de la tête diminuèrent et, graduellement, il ne subsista plus que des spasmes éloignés, le nystagmus n'existant alors plus que dans un œil. Le malade présentait une myopie faible, sans altération du fond d'œil. Comme il a été constaté que le spasme nutans ne s'observe pas à la campagne, on conseille aux malades de quitter la ville. On doit ordonner un traitement tonique. L'idée d'une affection épileptiforme a été abandonnée. Le pronostic est toujours favorable. COBURN.

2) *Spratt* rapporte les résultats de l'examen des malades avec un mydriatique et aussi avec l'aide d'optotypes. Dans 95 pour 100 des cas, la détermination de l'astigmatisme n'a pas varié de plus de 0,25 dioptries de celle obtenue avec le mydriatique. Tous les examinés étaient des adultes intelligents. L'auteur croit que tous les cas d'astigmatisme et de myopie

et presque tous ceux d'hypermétropie peuvent être calculés exactement d'après cette méthode. COBURN.

3) Le premier cas rapporté par *Bruns* avait été examiné auparavant à l'ophtalmomètre; aussi, quand un énorme chalazion se développa sur la paupière supérieure et que la vision diminua, un nouvel examen permit de constater une modification de 0,50 dioptries dans l'astigmatisme cornéen. Quand le chalazion eut disparu, l'astigmatisme cornéen ne se modifia pas. COBURN.

4) *Stirling* rapporte le cas d'un homme de vingt-huit ans qui ressentait fréquemment de vives douleurs à l'œil et à la tempe suivies de paralysie de la troisième paire. La pupille était dilatée et l'accommodation était paralysée. Des mouvements de l'œil n'étaient possibles que du côté de la tempe et il existait du ptosis. Le ptosis disparut graduellement et les mouvements oculaires redevinrent normaux, mais la pupille resta dilatée et l'accommodation paralysée. Grâce à l'éserine, le malade peut lire pendant quelques heures. Stirling rapporte un autre cas où, après des douleurs violentes dans et autour de l'œil avec œdème des paupières, il se produisit de la paralysie du droit externe suivie de parésie du droit inférieur. Un traitement antisyphilitique fit disparaître ces symptômes en trente jours. En compulsant la littérature à ce sujet, on trouva que quatre cas avaient été autopsiés et, dans tous ces cas la troisième paire était intéressée par un processus destructif. COBURN.

5) La malade de *Raia* était une jeune fille de seize ans, porteur d'un strabisme interne de l'œil gauche. En examinant les mouvements des yeux, on constate que l'œil gauche restait en position médiane, tandis que le droit se dirigeait à gauche et, après un grand effort et un resserrement de la fente palpébrale, revenait brusquement en dedans. En ce qui concerne l'étiologie, l'auteur pense qu'une lésion du noyau du sixième nerf peut seule produire une pareille lésion. Mais une altération limitée à un noyau sans propagation aux autres

semble très improbable, aussi Raia croit qu'il s'agit ou d'un arrêt de développement ou d'une absence complète du droit externe. COBURN.

6) Il y a trente-deux ans, *Hirschberg* a opéré une actrice du strabisme. Cette dame, alors jeune fille, avait l'habitude de pencher la tête d'un côté, même sur la scène : ceci dans le but d'éviter une tension douloureuse accompagnant tous les mouvements d'abduction de l'œil droit, et non pour supprimer une diplopie gênante. L'opération eut un excellent effet : à partir de ce moment, la malade tenait sa tête droite, le strabisme manifeste avait disparu. Il y a quelques mois, l'auteur put revoir sa cliente. Le résultat de l'opération ne laissait rien à désirer. E. REDSLOB.

7) *Guillery* rejette tous les optotypes qui s'adressent au sens de la forme et préconise l'emploi d'un « minimum separabile ». G. WEILL.

8) *Bourdeaux* explique par le défaut de concordance entre le remotum de convergence et le remotum dioptrique le strabisme convergent des myopes. PÉCHIN.

9) *Fromaget* présente un enfant dont le père et la mère sont nettement syphilitiques et qui, depuis quatre ans, est atteint d'une paralysie progressive de tous les muscles moteurs des deux yeux, alors que la musculature interne des deux yeux a été respectée. Cette ophtalmoplégie double extrinsèque est d'origine nucléaire et produite par une polioencéphalite supérieure. Aucun autre siège ne pourrait expliquer les lésions. La cause incriminable doit être la syphilis des parents; en dehors de l'explication donnée par l'auteur, on peut penser à une lésion corticale méningée, d'origine tuberculeuse, car bien qu'issu de parents syphilitiques l'on ne retrouve chez cet enfant aucun stigmate d'hérédo-syphilis. R.

10) *Oppenheimer*, auteur du livre excellent « Theorie und Praxis der Augengläser » fait la proposition aux médecins ocu-

listes et aux opticiens de se servir d'un même modèle pour

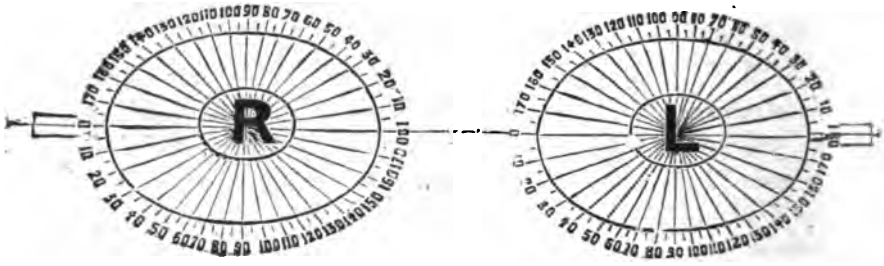

la désignation des verres cylindriques et recommande pour ce but le modèle ci-dessus pour les deux yeux. O. SIMON.

11) Le nouvel appui pour la tête peut s'adapter à chaque

Fritz Linder, Wittenberg, Bezirk Halle, 10 fr.

chaise. On peut le monter ou l'abaisser à volonté. Il a la forme indiqué dans la figure. O. SIMON.

MALADIES DU GLOBE DE L'ŒIL
(BLESSURES, CORPS ÉTRANGERS, PARASITES)

1) **Emerson** (L.). — Récupération de la vision dans un œil amblyope non strabique succédant à un traumatisme de l'autre œil (Recovery of vision

in a non squinting amblyopic eye following injury to its fellow) *(Ophthalmic Record*, novembre 1905).

2) **Ovio** (G.). — Traumatismes oculaires par les caustiques (Traumatismo oculare da caustici) *(Clinica oculistica*, août 1905).

3) **Ovio.** — Cas d'anophtalmie bilatérale (Caso di anoftalmo bilaterale) *(Clinica oculistica*, octobre 1905).

4) **Eberhardt** (D.). — Blessure indirecte du globe oculaire (Indirect injury of the eyeball) *(Ophthalmic Record*, septembre 1905).

5) **Chaillous** (J.). — Deux cas d'infection traumatique du globe oculaire par un microbe anaérobie (Bacillus perfringens) *(Annales d'oculistique*, p. 115-125, août 1906).

6) **Bistis** (J.). — Sur l'exophtalmie traumatique et sa pathogénie *(Archives d'ophtalmologie*, p. 548-550, septembre 1905).

7) **Martin** et **Debedat.** — Corps étranger de l'œil *(Soc. de méd. et chir. de Bordeaux*, décembre 1905).

8) **Delanglade** et **Pons.** — Exophtalmie pulsatile d'origine traumatique *(Comité médical des Bouches-du-Rhône*, 1er décembre 1905).

9) **Doloet.** — Deux cas d'énucléation pour corps étrangers (Dos casos de enucleacion, debidos a cuerpo extrano intra-ocular) (*Acad. Oftalm. de Barcelona*, 9 janvier 1906).

10) **Roohon-Duvigneaud** et **Onfray.** — Double exophtalmie chronique déterminée par une sclérose tuberculeuse des muscles intra-orbitaires *(Archives d'ophtalmologie*, p. 129, mars 1906).

1) *Emerson* a examiné soigneusement sous l'atropine les yeux d'un jeune garçon et constata qu'un des yeux était amblyope même après correction par des verres. Quelque temps plus tard, l'autre œil fut blessé et la vision grandement diminuée. *Emerson* fut fort étonné de voir, deux mois plus tard, que l'œil qui avait été amblyope autrefois avait maintenant une vision normale. COBURN.

2) *Ovio* a essayé comme caustiques les acides acétique, nitrique et sulfurique, la potasse, l'ammoniaque, qui ont tous produit des phénomènes de fonte oculaire, à moins d'être très dilués. L'alcool et l'éther semble moins nocifs. Le chloroforme, la teinture d'iode et l'acide phénique sont plus dangereux. Des injections dans la chambre antérieure de liquide faiblement antiseptique n'ont pas produit grande réaction. Le sublimé, dans ces conditions, peut donner lieu à une kératite profonde. G. DUBREUIL.

3) *Ovio* a observé chez un fœtus un cas d'anophtalmie vraie, l'examen macroscopique a montré la non-existence de globe oculaire; le cerveau, peut-être un peu petit, est normal; toutes les circonvolutions sont normales y compris celles du lobe

occipital ; on constate cependant l'absence des nerfs optiques, des bandelettes optiques et du ganglion géniculé externe, l'éminence quadrijumelle antérieure est considérablement réduite ; absence complète du chiasma qui est remplacé par une couche de tissu fibreux au niveau de la selle turcique, semblant se continuer avec la direction qu'auraient eue les bandelettes optiques si elles eussent existé, et s'enfonçant dans le canal optique. Les coupes en séries des deux orbites ont également montré l'absence complète de tout vestige de globe oculaire. G DUBREUIL.

4) Un homme fut frappé à la tête avec une canne, il ne fut pas étourdi sur le coup et ne tomba pas. Il remarqua qu'il n'y voyait plus d'un œil. Quand *Eberhardt* vit le malade, l'œil présentait du chémosis, la chambre antérieure était remplie de sang et la vision réduite à la perception lumineuse. Plus tard, quand le sang fut résorbé, on trouva d'un côté de la cornée, sous la conjonctive, une masse arrondie et uniforme. La chambre antérieure était très profonde et il y avait un colobome de l'iris du côté de la tuméfaction sous-conjonctivale, il n'existait pas de réflexe à l'iris. La tumeur sous-conjonctivale était due sans aucun doute au cristallin luxé et le globe oculaire avait été déchiré par une hémorragie intraoculaire consécutive à un coup sur la tête. Il n'y avait pas de trace de violence du côté des yeux. COBURN.

5) Les panophtalmies traumatiques ont toujours été considérées comme résultant d'une infection par microbes aérobies. *Chaillous* rapporte deux cas de plaies pénétrantes de l'œil, où l'infection est causée par le *Bacillus perfringens* — microbe anaérobie. La marche de l'infection est rapide et accompagnée de troubles généraux : vomissements, insomnie, etc. Mais il y a surtout deux caractères qui distinguent la panophtalmie par *Bacillus perfringens* des autres. I. — Le bacille se développe dans l'œil infecté à l'état de pureté, c'est-à-dire il ne s'associe pas à d'autres agents infectieux. II. — Le bacille s'éloigne de la zone très vascularisée de la choroïde ; — il fuit l'oxygène pour aller se grouper en amas, au milieu de l'exsudat

inflammatoire. Ces panophtalmies sont plus fréquentes qu'on ne le pense, mais pour les diagnostiquer, il faudrait que l'étude bactériologique, de tout cas d'infection de l'œil, soit complète. Pour cela, il suffirait de rechercher non seulement les microbes aérobies, mais aussi les anaérobies.

Cinq figures dans le texte de l'article. H. PERETZ.

6) *Bistis* publie un cas d'enophtalmie à la suite d'un traumatisme localisé au tiers interne du rebord orbitaire. De toutes les théories émises jusqu'à maintenant pour expliquer la pathogénie de cette affection, l'auteur retient celle de Schapringer. D'après Schapringer, l'enophtalmie traumatique est due à la paralysie du sympathique avec paralysie consécutive du muscle orbitaire de Müller.

En effet, la capacité de l'orbite augmente et, par conséquent, l'œil s'y enfonce quand il y a paralysie de ce muscle. De plus, la section du sympathique cervical produit l'enophtalmie. Mais la paralysie intéresserait en même temps les fibres lisses des prolongements de la capsule de Tenon.

La pathogénie de l'enophtalmie trouverait donc son explication dans toutes ces paralysies réunies. H. PERETZ.

7) *Martin* et *Debedat* rapportent l'histoire d'un jeune homme qui reçut un morceau d'acier qui pénétra dans un œil. La radiographie montre que le corps métallique était dans le cristallin. Les tentatives d'extraction n'arrivèrent qu'à faire bomber la cornée. Après agrandissement de la plaie cornéenne et incision de l'iris, le corps étranger fut extrait très rapidement. R.

8) *Delanglade* et *Pons* présentent un malade qui se tira un coup de revolver dans l'oreille droite. On observa de l'exophtalmie pulsatile avec thrill et souffle propagé le long de la carotide. Après extraction du projectile et ligature de la carotide interne, le thrill et les battements ont disparu dans le globe oculaire. Il persiste seulement un souffle systolique perceptible au niveau de la paroi externe de l'orbite. R.

10) Dans l'observation de *Rochon-Duvigneaud* et *Onfray*, il

s'agit d'un malade atteint aux deux yeux d'un léger chémosis avec gonflement de la base des paupières, sans modifications de couleur de la peau ni signes d'inflammation, accompagnés, quelques jours après, d'une légère exophtalmie. Les paupières supérieures sont rétractées et le globe largement découvert, la motilité un peu diminuée, surtout dans les mouvements d'abduction. Au point de vue général, insuffisance mitrale, eczéma et varices aux jambes. L'autopsie put être pratiquée un an après et permit de constater des lésions d'insuffisance et rétrécissement mitraux avec infarctus rénaux et spléniques. A l'examen du contenu orbitaire, on note : 1° Les muscles sont environ quadruplés de volume, ce qui explique l'exophtalmie dans une cavité inextensible comme l'orbite; 2° la lésion musculaire consiste dans un épaississement considérable du tissu conjonctif péri- et intra-fasciculaire. La constatation de deux tubercules miliaires classiques fait rapporter cette sclérose à l'infection tuberculeuse. Un cas de sclérose musculaire tuberculeuse chez le cheval, rapporté par Cadiot, Gilbert et Roger, démontre, d'ailleurs, la possibilité de cette affection. Les recherches de cas semblables dans la littérature ophtalmologique ont été infructueuses. BÉNÉZECH.

MALADIES DES PAUPIÈRES, DE L'APPAREIL LACRYMAL ET DE L'ORBITE

1) **Moreau**. — Manifestations oculo-orbitaires des sinusites sphénoïdales (*Thèse de Lyon*, 1905).

2) **Lagrange**. — Blépharoplastie par la méthode italienne modifiée (*Revue de chirurgie*, 10 décembre 1905).

3) **Rollet** et **Grandclément** (Lucien). — Abcès gazeux de l'orbite symptomatique d'une sinusite maxillaire (*Lyon médical*, 26 novembre 1905).

4) **Gendron** et **Servel**. — Un cas de lympho-sarcome primitif de la glande lacrymale orbitaire (*L'Opthalmologie Provinciale*, p. 73-78, août 1905 et *Arch. d'ophtalm.*, septembre 1905).

5) **Valude**. — Le blépharospasme traité par les injections profondes d'alcool au niveau de l'émergence du nerf facial (*Annales d'oculistique*, p. 436-439, décembre 1905).

6) **Valude**. — A propos du traitement des cancroïdes par la radiothérapie (*Annales d'oculistique*, p. 81-86, août 1905.)

7) **Bruns** (Dickson). — Le ptosis et l'opération de Motais (*L'Ophtalmologie Provinciale*, p. 90-95, septembre 1905).

8) **Rogman**. — Un cas d'ostéome de l'orbite (*Société belge d'ophtalmologie*, novembre 1905).

9) **Gauthier**. — Un cas de traumatisme de l'orbite (*Société belge d'ophtalmologie*. novembre 1905).

10) **Gendron.** — Ablation du sac lacrymal, ses avantages et ses indications (*L'Ophtalmologie Provinciale*, p. 143, décembre 1905).

11) **Heine.** — Sur les tumeurs osseuses de la cavité orbitaire et leur transillumination par les rayons Röntgen (Ueber knöcherne Geschwülste der Orbitalhöhle und ihre Röntgendurchleuchtung) (*Inaug. Diss.*, Halle, 1905).

12) **Vogel.** — Tumeurs malignes du corps de l'ethmoïde, surtout au point de vue des symptômes orbitaires (Bösartige Geschwülste des Keilbein-Körpers mit besonderer Berücksichtigung ihrer orbitalen Symptome) (*Inaug. Diss.*, Freiburg, 1905).

13) **Rasch.** — Les opérations oculaires à la clinique, en 1904, particulièrement les opérations sur le sac lacrymal (Die Augenoperationen in der Klinik 1904, besonders Thränensackoperationen) (*Inaug. Diss.*, Iena, 1905).

14) **Glass.** — Un cas de phlegmon de l'orbite avec septicopyoémie mortelle (Ein Fall von Orbitalphlegmone mit tödlicher Septicopyoämie) (*Inaug. Diss.*, München, 1904).

15) **Hammer.** — Des rapports entre les phlegmons et les fistules de la région du sac lacrymal avec les suppurations des sinus périnasaux (Ueber die Beziehung der Phlegmone und Fistelbildungen in der Gegend des Thränensackeszu den Nebenhöhleneiterungen der Nase) (*Inaug.Diss.*, Rostock, 1905).

16) **Silfast.** — Destruction presque complète des paupières. Réparation au moyen de lambeaux cutanés d'après la méthode de Thiersch (Ett fall af höggradig defekt af ögonlocken ersatt medels Thiersch'ska hudlappar) (*Finska läkaresällsk. handl.*. XLVII, p. 1, 1905).

17) **Van Lint.** — Sarcome du fond de l'orbite, opération conservatrice (*La clinique des hôpitaux de Bruxelles*, 3 mars 1906).

18) **Fish** (H.-M.). — Symptômes oculaires de la sinusite latente (Sintomas oculares de la sinusitis latente) (*2e Reunion an. de la Soc. Oftal. mexic.*, mai 1905 et *Anales de Oftalmologia*, mai 1906).

19) **Abadie** et **Dupuy-Dutemps.** — Hémispasme facial guéri par une injection profonde d'alcool (*Archives d'ophtalmologie*, p. 70, février 1906).

1) *Moreau* fait une étude anatomique des rapports de l'orbite et du sphénoïde qui facilite la compréhension de la pathogénie et des symptômes oculo-orbitaires des sinusites sphénoïdales. La paroi externe du sinus est la plus importante à considérer, elle est en rapport avec les organes passant par la fente sphénoïdale : moteur oculaire commun, nerf nasal, moteur oculaire externe et veine ophtalmique, avec le nerf optique et le sinus caverneux. D'autre part, les cavités ethmoïdales postérieures se fusionnent fréquemment avec la cavité sphénoïdale. On comprend l'importance de ces relations étroites entre le sinus et ces organes dans le cas de sinusite. Celle-ci, qui débute habituellement d'une façon insidieuse et chronique d'emblée, se manifeste de temps à autre par des poussées aiguës. Le diagnostic rhinologique que l'auteur analyse minutieusement est très difficile à établir ; les manifestations dans la zone oculaire sont celles qui font faire le diagnostic, elles ont la valeur de complications et ont des symptômes fonctionnels : larmoiement, blépharospasme,

asthénopie accommodative, retrécissement du champ visuel; des symptômes vasculaires, heureusement rares, mais de pronostic fatal : tels sont la thrombose des sinus et le phlegmon de l'orbite, que l'auteur estime être secondaire à la phlébite des sinus. Enfin, les troubles nerveux ont une grosse valeur symptomatique, ce sont : la névrite optique œdémateuse, la névrite canaliculaire aiguë, la névrite rétrobulbaire infectieuse (type de Parinaud) et l'atrophie papillaire; l'unilatéralité des lésions aide au diagnostic. Les nerfs moteurs oculaires commun et externe sont rarement atteints, le trijumeau peut être le siège de névralgie et de névrite.

L'extension de l'infection sinusienne est le plus souvent due à la rétention des produits septiques qui fusent par voie osseuse ou vasculaire vers les organes voisins, d'où nécessité d'intervenir aussi rapidement que possible. Que sera l'intervention? On a trois voies d'accès : nasale, maxillaire et orbitaire; l'auteur pose les indications suivantes :

« Toute sinusite sphénoïdale se manifestant par de l'exophtalmie, de l'empâtement palpébral, devra être opérée par la voie orbitaire. Toute sinusite qui, sans exorbitisme ni œdème des paupières se traduira par du larmoiement, de l'asthénopie, bénéficiera d'une intervention nasale. En cas de polysinusite, la voie maxillaire pourra être utilisée. Avec M. le professeur Rollet, nous considérons que la plus large, la plus chirurgicale des voies d'accès, est la voie orbito-ethmoïdale. »

G. DUBREUIL.

2) *Lagrange* rapporte l'observation d'une femme âgée de trente-cinq ans, brûlée par l'explosion d'une lampe à essence et chez laquelle il a réparé les deux paupières par un lambeau pris au bras, c'est donc une blépharoplastie par la méthode italienne modifiée. Un appareil plâtré a rapproché le bras de la face pendant dix jours, puis section du lambeau. Tarsorrhaphie pendant huit mois et photographie de la malade vingt mois après l'intervention. R. R.

3) *Rollet* et *L. Grandclément* rapportent le cas d'une jeune femme de vingt ans se présentant avec les signes d'un phleg-

mon de l'orbite : exorbitisme, chémosis intense, 39°5, V = Q, poche fluctuante à la paupière inférieure. Incision inféro-externe évacuant un mélange extrêmement fétide de pus et de gaz, faisant songer de suite à une sinusite maxillaire suppurée avec inondation orbitaire. Examen ophtalmoscopique fait le surlendemain de l'opération montrant une papillite œdémateuse, V = O. Deux jours après, on note une obscurité du sinus maxillaire ; drainage alvéolaire après extraction de deux molaires cariées. Amélioration progressive, puis atrophie blanche papillaire. Pus renfermant des streptocoques et des staphylocoques. Six semaines après, nouvelle poussée phlegmoneuse orbitaire avec signes locaux et généraux. Large ouverture vestibulaire à la gouge et drainage vestibulo-orbitaire par un drain transsinusique vertical dont les deux bouts sont liés devant le jour (Rollet). G. D.

4) *Gendron* et *Servel* font une communication sur un cas de lympho-sarcome primitif de la grande lacrymale orbitaire, chez un malade âgé de dix-huit ans. Les symptômes prédominants sont : le développement rapide de la tumeur, l'exophtalmie et la diplopie. Quant à la vision, elle reste conservée. Six mois après l'ablation de la tumeur, le malade meurt. Cette mort est précédée de quelques signes qui font penser à la métastase développée au niveau de la base du crâne. A l'examen macroscopique de la tumeur, on la trouve encapsulée, de coloration lie de vin, formée d'un tissu d'apparence lardacée, surtout à sa partie centrale. L'examen histologique laisse voir un tissu néoplasique qui pénètre de la périphérie vers le centre, en infiltrant les lobules de la glande. Ce tissu dissocie les racines glandulaires et les atrophie. Les vaisseaux conservent en partie leur paroi propre, mais il y en a d'autres dont la paroi est en voie de disparition ; presque tous sont entourés de tissu conjonctif. En outre, la tumeur est presque totalement composée de cellules rondes, globulaires, pauvres en protoplasme, et à noyaux volumineux. On a donc affaire à un néoplasme né aux dépens de la face interne de la capsule conjonctive et de nature sarcomateuse. Mais ce n'est pas un sarcome pur. Le réticulum conjonctif observé dans quelques points de la tumeur fait penser à un lympho-sarcome ; —

tumeur conjonctive à développement très rapide et d'essence maligne. H. PERETZ.

5) *Valude* a traité deux cas de blépharospasme rebelle par les injections profondes d'alcool. La technique est celle de Schlœsser : « Après avoir attiré le pavillon de l'oreille en avant et en haut, on pique la pointe d'une seringue de Pravaz remplie d'alcool rectifié, en un point situé entre la face antérieure de l'apophyse mastoïde et la surface inférieure de la partie cartilagineuse du conduit auditif externe, et on l'enfonce en la dirigeant quelque peu en avant à une profondeur de 2 centimètres. On bute ici contre l'apophyse styloïde. On dirige alors la pointe de l'aiguille un peu en arrière, le long de l'os temporal, et on tombe sur l'orifice du canal mastoïdien qui donne issue au nerf facial. On injecte une première portion de 20 centigrammes d'alcool, puis, tenant l'aiguille toujours en place, on pratique une série d'injections de 10 centigrammes jusqu'à ce qu'on ait injecté tout le contenu de la seringue, soit 1 gramme d'alcool. » L'auteur a ajouté à l'alcool un peu de cocaïne. Le résultat s'est maintenu bon douze jours après l'injection, ce qui permet de penser que la guérison peut rester définitive. Si cela n'est pas, l'interruption du spasme est encore un bon facteur de guérison. Dans ce cas, on pourrait renouveler sans danger les injections. H. PERETZ.

6) *Valude* étudie l'action des rayons X et du radium sur les tumeurs épithéliales. Les affections, les traitements et les effets thérapeutiques sont : Obs. I. — Epithélioma térébrant récidivant ; application de radium ; insuccès. Obs. II. — Epithélioma palpébro-conjonctival récidivant ; application de radium et de rayons X ; amélioration. Obs. III. — Cancroïde cutané de l'angle interne ; application de radium ; guérison. Obs. IV. — Papillome de la paupière ; application de radium ; guérison. Il s'ensuit que l'effet de la radiothérapie est en rapport direct avec la malignité de la néoplasie. Efficace dans les cas bénins, la radiothérapie reste sans succès quand il s'agit de tumeurs malignes. Pour celles-ci, l'exérèse reste le traitement de choix. La radiothérapie est par conséquent indiquée dans les cas

bénins quand on ne peut ou on ne veut intervenir chirurgicalement. Contrairement à ce qui a été avancé, les applications de radium ne présentent aucun danger pour la vision.

H. PERETZ.

7) L'opération que *Dickson-Bruns* préfère pratiquer dans les cas de ptosis acquis depuis longtemps, ainsi que dans les cas congénitaux, est l'opération de Motais. Cette opération consiste à greffer un fragment de droit supérieur dans la paupière supérieure, entre la peau et le tarse. Depuis 1899, l'auteur a eu l'occasion de faire cette opération cinq fois. Après l'opération, le malade relâche complètement son frontal. L'élévation de la commissure externe des lèvres disparaît ainsi que les rides de tout le côté de la face. Quand le malade regarde en haut, la paupière s'élève et se porte totalement en dehors de la ligne de vision. C'est en ceci que l'opération de Motais, surpasse toutes les autres. H PERETZ.

8) Il s'agit d'un jeune homme présentant les signes d'une tumeur solide de l'orbite siégeant à sa partie interne et due probablement à un ancien traumatisme de la racine du nez. *Rogman* en pratiqua l'extirpation sans incidents consécutifs.

E. MOREAU.

9) *Gauthier* cite le cas d'un enfant qui, blessé à la paupière inférieure par un instrument piquant, présenta de l'exophtalmie, de l'immobilité pupillaire avec mydriase, de la limitation des mouvements en haut, mais n'eut jamais d'hémorragie sous-conjonctivale. Fond d'œil intact. Il pense qu'il s'agit d'un hématome sous-périostique en raison du manque de suffusion sous-conjonctivale. Le malade a guéri sans intervention. E. MOREAU.

10) *Gendron*, d'après sa propre expérience, distingue quatre indications principales :

1° Les vieilles dacryocystites avec altérations des parois du sac et ectasie plus ou moins accentuée ;

2° Les blénorrhées du sac traitées sans succès persistant

par les moyens habituels, indication surtout formelle chez les ouvriers qui n'ont ni le temps ni les moyens de suivre un long traitement ;

3° Les blénorrhées du sac chez des sujets porteurs d'un ulcère de la cornée du même côté ;

4° Préparation à des interventions opératoires sur le globe : iridectomie ou cataracte. BÉNÁZECH.

16) Un homme de quarante et un ans avait perdu l'œil gauche par syphilis tertiaire et à l'œil droit la peau des deux paupières était détruite. La conjonctive palpébrale ectropionnée est fixée aux rebords orbitaires et recouvre seulement la partie supérieure de la cornée; ulcère central de la cornée par suite de la lagophtalmie. La paupière inférieure est mobilisée par une section parallèle au bord conjonctival, et *Silfast* la fixe au front au moyen de suture et remplace la peau par des lambeaux, d'après la méthode de Thiersch. Le pansement est enlevé; huit jours après l'ulcère de la cornée est guéri. Deux mois plus tard, même opération à la paupière supérieure. Sept mois après, les deux paupières ont une apparence à peu près normale. L'ouverture palpébrale est égale à 5,5 millimètres l'œil peut facilement être fermé. H. DOR.

17) *Van Lint* présente une malade âgée de quatorze ans qui s'est plaint, il y a trois mois, d'une diminution de la vision de l'œil droit; quelques semaines après, exophtalmie. Il y a quinze jours, exophtalmie en avant de 8 millimètres, mobilité presque normale, sauf en haut, vision nulle, stase papillaire, pas de douleurs. Diagnostic, tumeur du nerf optique, opération de Krönlein. La tumeur s'est développée aux dépens de la gaine piale du nerf optique, elle est allongée, ovoïde, mesure 17 millimètres de diamètre et 4 centimètres de longueur; une partie de nerf sain de 5 millimètres de long sépare la tumeur de la coque oculaire. Le nerf est placé sur un des côtés de la tumeur, mais il est néanmoins entouré par celle-ci. Il s'agit d'un myxo-sarcome. Le résultat opératoire est satisfaisant, il reste encore un peu d'exophtalmie, les mouvements de l'œil sont possibles, la cornée est insensible. E. H.

18) *Fish* rapporte dans son article les différents symptômes qu'on peut observer dans les sinusites : œdème des paupières, œdème périorbitaire et intra-orbitaire, ptosis, affections des muscles extrinsèques de l'œil, réduction du pouvoir accommodateur, réaction paresseuse de la pupille, irido-cyclite et uvéite, décollement de la rétine, névrites optiques, puis n'ayant rencontré que peu de cas de sa pratique personnelle où les symptômes fussent véritablement les symptômes classiques, il croit que nombre d'inflammations intraoculaires obscures ou idiopathiques relèvent d'une sinusite latente. G. DUBREUIL.

19) *Abadie* et *Dupuy-Dutemps* rapportent un cas d'hémispasme facial guéri par une injection profonde d'alcool stovaïné dans le tronc même du nerf facial. Il se produisit aussitôt une paralysie faciale complète. Cette paralysie s'atténua peu à peu pendant que persistaient encore quelques contractures spasmodiques parcellaires. Deux mois et demi après, la paralysie et le spasme ont totalement disparu. Ce procédé est inoffensif, peu douloureux et bien préférable à la section du tronc nerveux qui produit une paralysie faciale définitive. BÉNÉZECH.

RAPPORTS DE L'OPHTALMOLOGIE AVEC LA PATHOLOGIE GÉNÉRALE

1) **Van Duyse.** — Maladie de Mikulicz ou de Hodgkin? *(Société belge d'ophtalmologie*, novembre 1905).

2) **Mathieu** et **Aynaud** — Gomme cérébrale, signe d'Argyll-Robertson *(Soc. anatomique*, 22 décembre 1905).

3) **Bruns** (H.-D.). — Syphilis héréditaire et acquise chez un même sujet (Inherited and acquired syphilis in the same subject) *(Ophthalmic Record*, septembre 1905).

4) **Jacquet** et **Cramer.** — Zona ophtalmique d'origine dentaire *(Ass. franç. pour l'avancement des sciences*, 5 août 1905).

5) **Bertozzi.** — L'état de la pupille dans quelques maladies mentales (Lo stato della pupilla in qualche malattia mentale) *(Annali di Ottalmologia*, vol. XXXV, fasc. 5-6, p. 448 à 505, 1906).

1) Il s'agit d'un malade âgé de soixante-sept ans, qui présenta des tuméfactions indolores, bilatérales, des glandes palpébrales et sous-maxillaires. On pouvait songer à une maladie de Mikulicz, mais l'examen à l'écran montra l'existence de lymphomes médiastinaux. Quatre séances de rayons X firent disparaître les tuméfactions palpébrales et sous-maxillaires.

L'autopsie confirma les données de l'écran. *Van Duyse* pense que la radiographie est positive dans les pseudo-leucémies — tel est son cas — où le sang ne présente pas d'altérations morphologiques, et négative dans les autres formes.

La maladie de Mikulicz et la pseudo-leucémie ne seraient que des degrés divers d'une même affection intéressant le tissu lymphatique renfermé dans les glandes, au lieu de produire le gonflement diffus de l'appareil lymphatique tout entier.

E. MORIEAU.

2) *Mathieu* et *Aynaud* présentent une gomme cérébrale trouvée à l'autopsie d'un homme de quarante ans chez qui, deux mois auparavant, on avait constaté le signe d'Argyll-Robertson. R.

3) *Bruns* rapporte l'observation intéressante d'un nègre porteur du facies caractéristique et des caractères d'un hérédo-syphylitique. Ce malade présentait également une iritis gommeuse aiguë avec synéchies postérieures et kératite ponctuée. Il existait une éruption syphilitique au tégument. COBURN.

5) Le long et consciencieux mémoire de *Bertozzi* commence par un résumé des fonctions pupillaires à l'état normal, parmi lesquelles l'auteur a tort d'appeler réflexe le rétrécissement associé ou synergique avec l'accommodation et la convergence. Les 901 malades examinés par l'auteur se décomposent ainsi : 10 cas de folie par pellagre ; 29 éthyliques ; 20 paralysies générales ; 56 idiots ; 34 démences séniles ; 46 mélancoliques ; 10 psychoses circulaires ; 8 neurasthéniques ; 13 hystériques (femmes); 114 épileptiques ; 349 démences précoces ; 29 délires systématisés (paranoja); 134 imbéciles, fous ou malades furent soumis plusieurs fois à l'examen des pupilles, pendant une période de six mois environ. Les détails de l'examen, les observations, le tableau qui les résume, sont à lire dans l'original. Nous ne pouvons que reproduire en partie les conclusions.

Dans toutes les maladies mentales que nous venons de nommer, l'on peut constater des altérations pupillaires par-

fois permanentes, plus souvent transitoires; les altérations permanentes sont probablement dues à des lésions profondes, organiques, et les altérations transitoires à des troubles fonctionnels des voies nerveuses ou des centres moteurs de la pupille.

Les altérations pupillaires permanentes sont de beaucoup les plus fréquentes dans les affections pour ainsi dire plus constitutionnelles (paralysie générale, alcoolisme, pellagre), tandis que les altérations transitoires de la pupille s'observent bien plus souvent dans les affections mentales proprement dites (démence précoce, délire systématisé, imbécilité).

Dans les formes chroniques cérébro-spinales prédominent aussi les altérations pupillaires permanentes. La paralysie générale progressive se signale surtout par la fréquence, la multiplicité et la variété des altérations pupillaires qui se manifestent surtout dans la deuxième et la troisième période de la maladie. C'est chez ces paralytiques que l'on constate parfois l'abolition du réflexe palpébral et parfois le myosis paralytique par lésion du sympathique; chez les autres malades examinés, le myosis était toujours dû au spasme du sphincter (diagnostic différentiel par le bromhydrate d'homatropine dont l'instillation — collyre 0,5 pour 100 — provoque une dilatation légère, due uniquement à la paralysie du sphincter, lorsque le myosis est de nature paralytique, et provoque par contre une mydriase considérable lorsque le myosis est spastique et l'innervation sympathique du dilatateur est respectée). Le réflexe à la lumière est très souvent altéré dans la paralysie générale, et le signe d'Argyll-Robertson se constate plus souvent dans la deuxième période que dans la première et la troisième.

Après la paralysie générale, c'est l'alcoolisme chronique et la pellagre qui montrent le plus souvent des altérations pupillaires caractérisées par l'anisocorie et l'abolition du réflexe photomoteur. Dans l'alcoolisme on rencontre aussi très souvent le myosis spastique permanent.

Dans l'idiotisme, la démence sénile et la mélancolie, l'on rencontre assez souvent des altérations permanentes, de la forme et de la fonction pupillaires et, avec la même fréquence

ou à peu près, les mêmes altérations se rencontrent dans la manie, la psychose circulaire et l'épilepsie.

Dans l'hystérie et la neurasthénie les modifications pupillaires sont rares et toujours passagères.

Dans la démence précoce, les troubles pupillaires sont beaucoup moins fréquents qu'on ne le croirait d'après certains auteurs, et affectent presque toujours un caractère net de fugacité. Ce même caractère se rencontre dans les troubles pupillaires de délire systématique *(paranoja)* et de l'imbécillité mentale.

En conclusion, bien que l'état de la pupille se trouve très souvent modifié dans les maladies mentales, nous ne pouvons pas attribuer des altérations pupillaires déterminées à chacune de ces maladies ; ainsi, la déformation de la pupille, si fréquente dans la paralysie générale. C'est aussi dans la psychose circulaire ; ainsi l'anisocorie, le myosis et la mydriase bilatérale, les anomalies du réflexe photomoteur et de la constriction associée à l'accommodation et à la convergence qui sont très fréquents dans la même paralysie, se rencontrent plus ou moins fréquemment dans les autres affections mentales. Il n'est pas jusqu'au phénomène d'Argyll-Robertson, réputé l'apanage du tabes et de la paralysie générale, qui ne se trouve dans d'autres affections cérébro-spinales, et même dans la démence précoce.

L'examen méthodique de la pupille ne doit néanmoins pas être négligé dans les maladies mentales, car il peut fournir un élément très utile de diagnostic. Il faut retenir surtout que les altérations pupillaires fréquentes et permanentes sont le propre des affections d'origine toxique ou de nature chronique, tandis que les altérations pupillaires plus légères et transitoires sont le propre des affections cérébro-spinales plutôt fonctionnelles qu'organiques.

A. ANTONELLI.

Le Gérant : P. MASSON.

Lyon. — Imp. A. REY et Cie, 4, rue Gentil. — 43146

MÉMOIRES ORIGINAUX

Formes cliniques de la tuberculose palpébrale

Par le Professeur ROLLET

La tuberculose palpébrale est de plus en plus fréquemment observée parce qu'on sait mieux la dépister; ses formes cliniques sont multiples ; je désire même ici appeler l'attention sur une modalité non décrite, forme nodulaire sous-cutanée et sur d'autres à peine connues. Pour la description des aspects si divers de la tuberculose de la paupière je l'envisagerai successivement suivant les quatre plans anatomiques qui la composent : face muqueuse, squelette fibreux interstitiel, face cutanée et plan sous-cutané. Je passe sous silence la couche musculaire : on sait combien sont rares, d'une façon générale, les myosites tuberculeuses primitives.

I. *Tuberculose de la conjonctive.* — Cette tuberculose de la face muqueuse des paupières est aujourd'hui bien connue, mais certains cas prêtent encore souvent au doute par leurs caractères et il existe des formes atypiques et latentes. Aujourd'hui, depuis la thèse de Douvier que j'ai inspirée[1], après en avoir observé personnellement quelques cas, je reconnais à la tuberculose conjonctivale trois formes principales : nodulaire, ulcérée, végétante.

1° Dans la forme *nodulaire*, sur la muqueuse rouge, tuméfiée, épaissie, indurée, on aperçoit un semis de granulations grisâtres qui deviendront jaunâtres. Dans l'observation III, plusieurs grains de millet d'un jaune d'or étaient enchâssés dans la conjonctive et j'ai pu énucléer ces nodosités, dures au toucher, comme un grain d'acné varioliforme. Le microscope a même montré que ces tubercules miliaires, en voie de transfor-

[1] Douvier, Tuberculose palpébrale, *Thèse de Lyon*, février 1903.

mation scléreuse, étaient enveloppés d'une coque conjonctive.

Nous avons donc sous les yeux la granulation grise décrite au poumon par Bayle : elle est grise et demi-transparente quand elle est jeune, opaque et jaune quand elle a vieilli (obs. III). Ces éléments très caractéristiques permettent de poser un diagnostic rapide.

2° La forme *ulcérée* fait suite à la forme nodulaire, mais complique également la forme végétante que je décris plus loin. Dans le premier cas, c'est le petit nodule qui se ramollit et s'ulcère, c'est la caverne qui s'ouvre à l'extérieur. Comme tout ulcère caséeux, ses bords sont taillés à pic, irréguliers, son fond est recouvert d'un exsudat gris-jaunâtre, la sécrétion muco-purulente est minime. La fonte de plusieurs nodules qui se réunissent peut donner lieu à un ulcère assez étendu. C'est la description de l'ulcère tuberculeux de la langue ou de la vessie ; ce sont encore des cas simples à diagnostiquer.

3° La forme *végétante* revêt des allures beaucoup plus trompeuses. On est en présence de petites masses fongueuses ressemblant au trachome fongoïde ; ce sera plus tard une masse fongueuse sclérosée semblable au trachome fibroïde. Ailleurs, c'est l'aspect d'un trachome avec granulation simple : saillies en grains de tapioca cuit, semi-sphérique, base large, c'est cependant un pseudo-trachome tuberculeux comme dans l'observation suivante (obs. I), et je suis certain que ces cas existent dans les pays à trachome, puisque je viens de dépister cette tuberculose conjonctivale parmi nos si rares granuleux. On dit dans les classiques que le trachome ressemble au frai de grenouille et que la tuberculose synoviale a l'aspect du frai de poisson, avouons que la différence macroscopique est minime! Méfions-nous aussi de certains cas étiquetés : catarrhe printanier, conjonctivite de Parinaud, papillomes...

Ainsi la forme végétante de la tuberculose conjonctivale comprend depuis les pseudo-trachomes à fines granulations jusqu'aux tumeurs sessiles ou pédiculées, plates ou boutonneuses, molles ou dures, charnues ou papillomateuses. Nous sommes là en présence de tuberculoses hypertrophiques, bourgeons charnus, qui, postérieurement, s'accompagneront de phénomènes destructeurs et la végétation s'ulcère. Dans d'autres cas, la fongosité à allure fibreuse blanchira spontané-

ment comme le trachome ou mieux encore sous l'influence du traitement chirurgical qui, quelle que soit l'origine de ces formations, sera en définitive le même : scarifications, râclages, thermo-cautère, agents chimiques. Je rappelle que le traitement du lupus de la face et celui des granulations sont absolument identiques. L'état général du sujet, parfois, et surtout l'adénopathie mettent sur la voie d'un diagnostic que le microscope et l'expérimentation seuls permettent d'assurer.

Obs. I. — *Pseudo-trachome : tuberculose conjonctivale.* Francine T..., dix-neuf ans, domestique, entrée le 25 janvier 1906 à la clinique de M. le professeur Rollet.

Début de l'affection oculaire il y a six ans à l'œil gauche, puis l'œil droit a été atteint. Peu de gêne au début, depuis un an douleurs, céphalées, baisse de la vue des deux côtés. Actuellement, granulations surtout abondantes à gauche dans le cul-de-sac conjonctival supérieur, petites saillies arrondies rouges en îlots irréguliers. Kératite vasculaire à la partie supérieure de la cornée, surtout à gauche.

27 janvier. — Anesthésie au chloréthyle et à l'éther. Scarifications et frictions à l'huile biiodurée de mercure. On a porté le diagnostic clinique de trachome.

24 mars. — On pratique une péritomie ; encore des granulations, et, en raison de la pâleur de la malade, de granulations chez une malade qui n'a jamais quitté Lyon où l'affection est exceptionnelle, on fait l'examen d'une languette enlevée.

Examen anatomo-pathologique, par M. Aurand, chef des travaux : la coupe portant sur les granulations montre que celles-ci sont recouvertes d'un revêtement épithélial pavimenteux stratifié, réduit dans quelques portions aux deux couches de cellules aplaties. Le tissu même des granulations est constitué par du tissu conjonctif fibrillaire au milieu duquel sont plongées des cellules rondes, bien colorées. En un point on trouve une formation arrondie, fournie par l'agglomération de cellules plongées au centre d'une masse amorphe ressemblant à des cellules géantes. Autour, une couronne de cellules un peu épithélioïdes. Quelques vaisseaux au centre des granulations, les unes embryonnaires, les autres à double paroi et remplies de globules rouges et polynucléaires.

Sur d'autres coupes on rencontre également ces mêmes formations nodulaires qui font penser qu'il s'agit là de *petits nodules tuberculeux et non de trachome vrai.* Çà et là le tissu conjonctif

s'hypertrophie sous forme de travées fibrillaires, ondulées vers la base de granulations.

II. *Tuberculose tarsienne.* — J'ai jadis attiré l'attention[1] sur la tarsite tuberculeuse : grosse paupière supérieure tombante, conservant sa direction générale et sa forme semi-elliptique; c'est une plaque indurée profonde sans adhérence à la peau et non douloureuse. A côté de ces tarsites diffuses, existent des formes localisées, tantôt des nodules ou des infiltrations limitées, tantôt le chalazion tuberculeux. Ces tarsites peuvent s'accompagner de lésions typiques à la peau ou à la conjonctive avec stigmates ailleurs et particulièrement aux ganglions.

III. *Tuberculose de la face cutanée.* — A la peau, c'est tantôt le lupus vrai de Willan avec ses variétés nombreuses, tantôt la tuberculose proprement dite. Il s'agit d'affections à début cutané. Le *lupus* se reconnaît au début par son tubercule solitaire enchâssé dans le derme d'où il émerge ; il est de couleur sucre d'orge, avec une exfoliation desquamative superficielle; puis ce seront de petites éminences rouges qui deviendront coalescentes en formant des placards d'un brun obscur, de consistance ferme; c'est enfin l'ulcère lupique.

Le lupus s'étend aux paupières après avoir débuté dans les régions voisines. On peut cependant, alors que la peau du voisinage, la muqueuse nasale, les os sont normaux, le voir se développer ou même une *tuberculose* proprement dite et primitive de la paupière (lupus tuberculo-gommeux), tel le cas suivant (obs. II). C'est un ulcère de l'angle interne ayant envahi la caroncule : ulcère fongueux avec bords mous et livides, fond jaune pâle, saignant facilement, à marche indolente avec adénopathie concomitante. Rien aux voies lacrymales. Extirpation et guérison (fig. 1).

Obs. II. — *Tuberculose cutanéo-muqueuse de l'angle interne. Extirpation. Sac lacrymal normal.*

Clémentine C..., dix-sept ans, de Belleroche, entrée à la Clinique de M. le professeur Rollet, le 31 janvier 1906.

[1] Rollet, La tarsite tuberculeuse, *Bulletin de la Soc. française d'ophtalmologie*, 1905, p. 279.

Début de l'affection il y a six mois, sans cause. Epiphora et bouton à l'angle interne de la paupière droite. Le bouton peu à peu est devenu ulcère qui s'est agrandi progressivement. Actuellement, ulcère à fond pâle, saignant facilement, sanieux, bords mous, surélevés; caroncule grisâtre, ulcérée, ravinée, avec détritus caséeux. Masse dure, profonde, semblant répondre au sac lacrymal. Ganglions parotidiens et sous-maxillaires.

Père mort d'accident, deux sœurs mortes d'affection pulmonaire à dix-sept ans et à neuf ans. Personnellement, jadis, suppuration auriculaire.

2 février. — Anesthésie à l'éther, ablation de l'angle interne au bistouri, extirpation de la caroncule. On recherche le sac qui est enlevé, mais il est normal et ne contient pas de pus. Sutures pour réparer la perte de substance.

16 février. — Exeat, il y a eu réunion par première intention, excellent résultat. Pas d'inoculation ou d'examen anatomopathologique, mais le diagnostic clinique nous paraît certain.

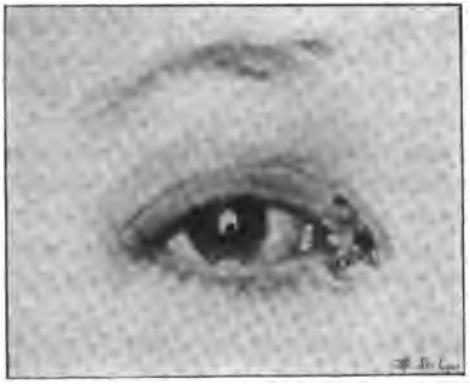

Fig. 1

IV. *Tuberculose du tissu cellulaire sous-cutané.* — J'ai deux formes cliniques à exposer : l'abcès froid et la forme nodulaire.

1° *Abcès froid.* — C'est l'observation que j'ai rapportée ailleurs[1] : paupière inférieure lardacée, œdémateuse, en forme de tranche de mandarine; incision et curettage d'un abcès froid intrapalpébral, puis trois petits tubercules lupoïdes sur la peau de la paupière. Il s'agissait d'une tuberculose; il était

[1] *Loco citato*, p. 283.

difficile de dire si le point de départ était dans le tarse ou le tissu hypodermique. Ce sont des tuberculomes ou abcès froids, des gommes tuberculeuses sous-cutanées.

2° *La tuberculose nodulaire sous-cutanée* n'a pas été décrite aux paupières, que je sache; en voici une observation des plus curieuses :

Obs. III. — *Tuberculose nodulaire du tissu sous-cutané des paupières; tuberculose de la conjonctive.*

R... Pierre entre à la Clinique de M. le professeur Rollet, le 30 avril 1906.

Père et mère vivants en bonne santé. Une sœur et quatre frères tous en bonne santé, deux frères ou sœurs morts à quatorze ans et neuf ans de maladies inconnues. Pas de stigmates de bacillose infantile osseuse, ganglionnaire ou articulaire. Rougeole à neuf ans. Pas d'autres maladies à relever. Affection actuelle : l'enfant rapporte l'étiologie suivante qui ne peut pas être contrôlée : en novembre 1905, il y a six mois environ par conséquent, il reçoit sur l'œil un coup de poing d'un enfant de son âge; les jours suivants il n'a pas d'ecchymose des paupières, le traumatisme n'est donc pas très violent. Immédiatement après il a eu du larmoiement et des troubles de la vue; le lendemain il ne retourne pas à l'école et depuis il a cessé d'aller en classe; on le garde à la maison pour soigner son œil. Dix jours après ce traumatisme, on remarque que la paupière a augmenté de volume. On consulte un médecin qui ordonne un collyre. La paupière reste volumineuse, sans ecchymose, et depuis six mois la lésion évolue avec des alternatives d'augmentation et de diminution de volume.

30 avril. — Il présente un peu de chute de la paupière supérieure de l'œil gauche. Le doigt sent dans le tiers externe de la paupière supérieure un certain nombre de petits grains; on en trouve encore à l'angle externe de la paupière, un autre est perceptible à la tempe : au delà de cette région on perd la trace de ce chaînon de grains, mais sur la joue, en regard du lobule de l'oreille, on constate un gros ganglion qui pointe : ce ganglion a la surface d'une pièce de 2 francs, il n'adhère pas à la peau. En arrière de lui, on sent un autre petit ganglion duquel naît une chaîne ganglionnaire qui suit le bord du maxillaire.

Les granulations sont profondes, la peau glisse à leur surface, elles paraissent encastrées dans le tissu sous-dermique. Elles sont dures et peuvent être comparées à la sensation fournie par des grains de plomb de chasse n° 1. Lorsqu'on écarte les paupières on

note l'état suivant : sur la paupière supérieure retournée on voit des granulations, on éprouve des difficultés à la retourner parce qu'elle est épaissie et le tarse bascule mal. Les granulations que l'on voit ont le volume d'une petite tête d'épingle; elles sont nombreuses (7 à 8) et rapprochées les unes des autres. Leur teinte n'est pas uniforme. Quelques-unes sont légèrement grisâtres, au travers de la muqueuse palpébrale : deux d'entre elles sont jaunâtres. Les premières ont l'aspect de granulations grises, les autres ressemblent à des granulations caséifiées. Les granulations perçues par la face cutanée sont plus volumineuses et plus dures. La granulation temporale a le volume d'une grosse tête d'épingle en verre.

Au point de vue de l'état général. — L'enfant se porte bien; il ne tousse pas, ne crache pas, rien à signaler à l'auscultation des poumons. Au cœur rien à noter. Les organes abdominaux : foie, rate, tube digestif, fonctionnent normalement. Température : 37,5.

On fait faire le séro-diagnostic tuberculeux qui est positif à 1/10. Donc fortement positif.

Intervention le 5 avril 1906. Par la face cutanée de la paupière supérieure on enlève les granulations. M. Rollet extirpe aussi deux petits grains grisâtres du volume d'un plomb n° 6 ressemblant à du mastic de vitrier.

Dans la région temporale, on enlève une granulation un peu plus volumineuse. Sur la face conjonctivale on fait des scarifications. Sur la face conjonctivale de la paupière inférieure on enlève facilement deux grains jaunes du volume d'un plomb n° 9. Les suites sont simples, cependant le petit malade prend une forte angine à la suite de laquelle il conserve un peu d'albumine. Il quitte le service mais rentre à nouveau le 12 juin. Il présente encore un peu de chute de la paupière supérieure, un peu de rougeur conjonctivale mais l'état général est très bon. Il garde cependant les stigmates ganglionnaires de tuberculose (ganglions géniens, parotidiens, sous-maxillaires).

2 juillet. — Toujours ganglions. Rien aux conjonctives, masses indurées sous-cutanées dans les points où l'on a incisé. Excellent état général. L'œil n'a rien de spécial, le jeu des paupières se fait normalement.

Examen anatomo-pathologique par le Dr Aurand, chef de laboratoire de la clinique : le fragment de tissu qui nous a été remis a été fixé à l'alcool formol et finalement inclus dans la paraffine. Ce fragment était constitué par trois à quatre grains assez durs du diamètre d'une tête d'épingle donnant au doigt la sensation de grains de plomb n° 4. Coloration à l'hématéine éosine, picrocarmin

et carmin acétique et par la méthode de Kühne. A un faible grossissement, l'examen de la coupe montre enchâssées dans un véritable tissu fibreux peu vascularisé trois à quatre formations nodulaires, de forme arrondie ou ovalaire, entourées d'une coque fibreuse très épaisse et très nette constituée par des trousseaux fibreux conjonctifs ondulés et circulaires dont les couches les plus internes sont bien colorées tandis que les plus externes prennent mal le colorant. Ces formations nodulaires sont constituées par une masse de petites cellules dont les plus périphériques prennent très bien les colorants et forment ainsi une véritable couronne, tandis que les cellules centrales restent fort pâles; nous constatons même que dans une ou deux de ces nodosités il existe un point central constitué seulement par une masse amorphe colorée très faiblement en rose pâle par l'éosine. Il s'agit certainement d'une masse de dégénérescence caséeuse. Un des côtés de la préparation nous montre une masse granuleuse privée de cellules, colorée en rose par l'éosine avec très peu de détails de structure, en contact avec des formations nodulaires analogues aux précédentes donnant ainsi un aspect festonné au tissu déjà décrit et qui est probablement aussi une zone de dégénérescence caséeuse.

A un plus fort grossissement, on constate que chacune des formations nodulaires est divisée en un certain nombre d'îlots arrondis par des travées fibreuses émanées de la coque. Au milieu de ces îlots on rencontre çà et là des formations ressemblant à des follicules tuberculeux dont le centre est occupé par un certain nombre de cellules à contours mal définis, à gros noyaux mal colorés, il semble qu'il s'agisse là non pas de cellules géantes vraies, mais de cellules déjà en dégénérescence entourées d'une couronne de cellules épithélioïdes et de cellules embryonnaires. Mais en certains points on trouve de véritables cellules géantes en raquette avec une quinzaine de noyaux ; d'autres sont plus petites ; çà et là il y a dans ces nodules une agglomération de follicules tuberculeux réunis ensemble par des travées conjonctives qui projettent entre chacun d'eux des cloisons fibrillaires.

En dehors de ces follicules, les nodosités signalées sont constituées par du tissu conjonctif jeune avec des cellules conjonctives fusiformes entremêlées de cellules épithélioïdes et de celllules embryonnaires. Le centre des nodosités est occupé par une vaste masse amorphe granuleuse vaguement colorée en rose qui s'infiltre un peu entre les cellules voisines sans limite précise et qui est certainement une masse en voie de dégénérescence caséeuse. Sur certains points on voit des fibres musculaires striées. L'examen

d'une préparation au picro-carmin montre peut-être encore plus nettement comment chaque masse tuberculeuse est divisée par de nombreuses cloisons conjonctives isolant pour ainsi dire chaque follicule l'un de l'autre. La coque fibreuse qui entoure les tubercules est colorée en jaune dans la couche moyenne. Les masses caséeuses sont également colorées en jaune par le picrocarmin.

Nous nous trouvons, en somme, en face d'une forme de tuberculose fibreuse, par conséquent, à évolution probablement bénigne. En effet, il s'agit bien de bacillose parce que : 1° l'inoculation sous-cutanée d'un fragment de tissu au cobaye a été positive et a provoqué au point d'inoculation au bout de vingt et un jours un abcès à pus grumeleux dans lequel nous avons pu déceler des bacilles de Koch ; 2° dans nos coupes par la méthode de Kühne nous avons pu découvrir des bacilles ; 3° le séro-diagnostic de MM. Arloing et Courmont a été positif à 1/10 (4 mai 1906).

Ainsi petits grains de plomb isolables sous la peau de l'angle externe des paupières et dans le tiers externe des paupières sur lesquels le tégument glisse normalement. Aucune douleur. Les tubercules conjonctivaux typiques, l'adénopathie assuraient le diagnostic. La syphilis ne fait pas de semblables petites nodosités mobiles sous la peau, on devrait aussi éliminer toute idée de sarcomatose en raison de l'absence de tumeur primitive.

Quoi qu'il en soit, le nodule tuberculeux visible à la conjonctive peut se retrouver en grain de plomb sous la peau des paupières. Cette forme clinique non décrite mérite toute attention, elle est très différente du lupus où le tubercule prend naissance dans le derme et par conséquent fait corps avec la peau. L'inoculation, l'examen des coupes, le séro-diagnostic successivement ont assuré le diagnostic de tuberculose granuleuse que nous avions porté. Cliniquement ces nodosités sous-cutanées se rapprochent des tuberculides atypiques, à structure tuberculoïde mais non inoculables, décrites récemment en d'autres régions par J. Darier et Roussy sous le nom de sarcoïde hypodermique.

Telles sont les principales formes cliniques que l'on peut reconnaître aujourd'hui à la tuberculose palpébrale, qu'elle soit localisée à une seule des couches constituant le voile des paupières ou qu'elle ait envahi plusieurs plans en tendant à se diffuser.

REVUE GÉNÉRALE[1]

ANATOMIE ET EMBRYOLOGIE

1) **Von Münch.** — Sur les nerfs de l'iris (Ueber Innervation der Stromazellen der Iris) *(Berl. ophthalm. Ges.*, 16 février 1905).

2) **Abelsdorff.** — Notice sur la pigmentation du nerf optique chez les animaux (Notiz über die Pigmentierung des Sehnerven bei Tieren) *(Arch. f. Augenhlkde*, t. LIII, p. 185, 1905).

3) **Hikida Naotaro.** — Des altérations de l'œil du lapin par le durcissement, l'état cadavérique et l'intoxication naphtalinique (Ueber die Veränderungen im Kaninchenauge durch Härtung, Kadaverzustand, und Naphthalinvergiftung) *(Inaug. Diss.*, Rostock, 1905).

4) **Koschland.** — Contribution casuistique aux anomalies de développement de l'œil (Ein kasuistischer Beitrag zu den Hemmungsbildungen des Auges) *(Inaug. Diss.*, Munchen, 1904).

5) **Venneman.** — La membrane hyaloïde du corps vitré (*Soc. belge d'opht.*, novembre 1905).

6) **Patry** (André). — Cornée à grand axe vertical et oxycéphalie *(Annales d'oculistique*, p. 314-317, avril 1906).

1) *Von Münch* a réussi, par une nouvelle méthode colorante, à démontrer les cellules nerveuses de l'iris. O. SIMON.

2) Outre la pigmentation normale du nerf optique, en particulier du tissu connectif de la lame criblée chez les animaux, *Abelsdorff* a observé dans l'œil de l'alligator une pigmentation intense de la tête du nerf optique. G. WEILL.

5) *Venneman*, se basant sur des faits anatomiques et cliniques, considère qu'il existe entre l'ora serrata et le cristallin une membrane enveloppante du vitré séparant ce tissu de la chambre postérieure. Mais entre la rétine et le vitré, comme entre le vitré et le cristallin, il n'y a qu'une membrane basale commune. Sur le nerf optique, il n'y a aucune membrane; le tissu conjonctif qui remplit l'excavation physiologique se continue directement avec les éléments morphologiques du corps vitré. Ces différentes dispositions s'expliquent par cette loi de morphologie : partout où le tissu mésodermique touche au tissu épithélial — ectodermique ou entodermique — il existe une membrane basale. E. MOREAU.

[1] Les articles dont nous indiquons seulement les titres, sans analyse, ne contiennent rien de nouveau.

6) *André Patry* rapporte le cas d'un oxycéphale dont la cornée, au lieu de présenter la forme d'un ovale à grand axe horizontal avait la forme d'un ovale à grand axe vertical. De plus, les diamètres cornéens étaient augmentés. Il y avait donc inversion des axes et mégalocornée.

La présence de ces deux lésions, oxycéphalie et mégalocornée est pour l'auteur le fait d'une simple coïncidence.

P. CHAVERNAC.

PHYSIOLOGIE

1) **Scalinci** (N.). — La trichromasie abnorme en rapport avec les signaux colorés (L'anomala tricromasia in rapporto alle segnalazioni colorate) *(Gazzetta internaz. di medicina*, vol. IX, Naples, janvier 1906).

2) **Wolff.** — Encore une fois ma théorie de la skiascopie (Noch einmal meine Skiaskopietheorie) *(Arch. f. Aughlkde*, t. LIII, p. 135, 1905).

3) **Collins** (Captain-D.-J.). — La vision et l'hygiène scolaire (Schoolhygiene in relation to vision) *(Journ. Army med. Corps*, février 1905).

4) **Baslini.** — Un nouveau phénomène entoptique *(Archives d'ophtalmologie*, p. 83, février 1906).

5) **Bertozzi** (A.). — De l'action comparée du bromure de méthyl-atropine et du bromhydrate d'homatropine sur l'œil et de leur toxicité (Dell'azione comparata del bromuro di metil-atropina e del bromidrato de omatropina sull'occhio, e della loro tossicità) *(Annali di Ottalmologia*, vol. XXXV, fasc. 1-2, p. 40 à 57, 1906).

6) **Rolland.** — Théorie de la Skiascopie (*Annales d'oculistique*, p. 428-436, décembre 1905).

7) **Bonamico.** — Sur la sensibilité de la surface oculaire (Sulla sensibilità della superficie oculare) *(Annali di Ottalmologia*, vol. XXXV, fasc. 3-4, p. 223 à 233, 1906).

8) **Rémy.** — Mécanisme des projections dans la vision binoculaire *(Recueil d'ophtalmologie*, p. 210, avril 1906).

9) **Landolt** (Marc). — Le ganglion ciliaire joue-t-il un rôle dans la production de l'humeur aqueuse? *(Archives d'ophtalmologie*, p. 157, mars 1906).

10) **Rémy.** — De l'apparence noire du ciel au-dessus des hautes montagnes *(Recueil d'ophtalmologie*, p. 293, mai 1906).

1) Puisque la trichromasie abnorme est presque aussi fréquente que le daltonisme et qu'elle échappe de même aux sujets qui en sont atteints, *Scalinci* remarque qu'il serait temps de tenir compte de la dite trichromasie dans les examens des candidats aux chemins de fer. Les deux systèmes de trichromasie abnorme sont faciles à reconnaître. Guttmann a trouvé que les trichromates abnormes du premier type (type ancien, défaut du gris) ont un pouvoir très limité de différencier les tons chromatiques, peuvent les apprécier seulement

avec un maximum d'intensité lumineuse, saisissent beaucoup plus facilement les différences de clartés que les différences concomitantes des tons chromatiques. En outre, les trichromates abnormes (4 pour 100 de tous les sujets que l'on pourrait examiner, suivant Tscherning et Nagel) ont besoin, pour reconnaître les couleurs, d'un angle visuel beaucoup plus grand que les trichromates normaux et d'une durée de temps plus longue ; le contraste simultané est chez eux beaucoup plus fort, et l'excitation chromatique les fatigue très vite. Pour Nagel, les trichromates abnormes, soit du premier type, soit du second (défaut du rouge) sont à considérer, au point de vue pratique, comme des dichromates. Telle est, aussi, la conclusion de Scalinci qui, après avoir passé en revue les méthodes cliniques d'examen de la trichromasie (planches de Stilling, lanterne de Nagel, appareil de Maxwell) affirme que le sens chromatique des trichromates abnormes ne peut offrir aucune garantie dans les services de locomotion sur terre ou sur mer, réglés par des signaux colorés. A. ANTONELLI.

2) *Wolff* maintient sa théorie envers et contre les attaques de Gleichen, Borschke et Neüstaetter. G. WRILL.

4) *Baslini* décrit le curieux phénomène suivant : Regardant dans l'obscurité après avoir monté rapidement des escaliers, il aperçut une tache lumineuse apparaissant et disparaissant alternativement, synchrone aux battements cardiaques : il l'explique par une augmentation de tension dans les artères rétiniennes, transmise aux éléments nerveux de la rétine et de là aux centres de la vision ; d'où perception lumineuse.

R. PERETZ.

5) Après avoir déterminé par des expériences d'injections intraveineuses et sous-cutanées, chez les lapins, le coefficient de toxicité du bromure de méthyl-atropine et du bromhydrate d'homatropine, par rapport au sulfate neutre d'atropine, *Bertozzi* a étudié chez l'homme, sur des yeux normaux, l'action des deux substances sur la dimension de la pupille (pupillomètre de Haab) et sur l'accommodation. Voici ses conclusions :

Le bromure de méthyl-atropine donne une dilatation

maxima de la pupille (rarement une dilatation incomplète et capable d'augmenter sous l'action de la cocaïne) : il paraît donc agir à la fois par la paralysie du sphincter et par l'excitation du dilatateur, c'est-à-dire par le même mécanisme que l'atropine. Toutefois, son action est beaucoup moins durable que celle de l'atropine et n'intéresse nullement l'accommodation, d'où la préférence qu'il mérite lorsqu'il s'agit, par exemple, de faciliter l'examen ophtalmoscopique. Bien que l'équivalent toxique (expérimental) du bromure de méthylatropine soit beaucoup plus élevé que celui du sulfate neutre d'atropine, en pratique, le premier ne donne lieu à aucune manifestation toxique.

Le bromhydrate d'homatropine provoque une mydriase moyenne, qui augmente au maximum après instillation de cocaïne : il agit donc surtout par la paralysie du sphincter, sans exciter, ou à peine, les fibres dilatatrices (les solutions plus fortes, à 2 pour 100, donnent une mydriase maxima). En admettant, comme il paraît prouvé, que l'homatropine à 0,5 ou à 1 pour 100 n'agit pas sur le dilatateur, l'on peut utiliser ce collyre pour le diagnostic différentiel entre myosis spastique et myosis paralytique, question qui se pose souvent pour les manifestations oculaires de maladies nerveuses.

A. ANTONELLI.

7) Après avoir résumé les travaux classiques de Frey, de Nagel et de Brückmann sur la sensibilité de la cornée et de la conjonctivite, et après avoir rappelé les autres contributions moindres, à l'étude de cette sensibilité à l'état normal et dans différents états pathologiques, *Bonamico* expose ses propres recherches expérimentales. Il a étudié la sensibilité de la cornée et de la conjonctive, séparément, à l'égard des excitations mécaniques, thermiques et chimiques. La sensibilité de la cornée est beaucoup plus grande que celle de la conjonctive, mais elle est bien plus dolorifique que tactile : des excitations mécaniques qui ne sont même pas perçues par la conjonctive provoquent sensation douloureuse sur la cornée. La sensibilité thermique de cette dernière se manifeste de préférence à l'égard de la chaleur : par contre, la conjonctive est plus sensible aux basses températures. La sensibilité tactile de la

conjonctive palpébrale est très obtuse, elle l'est même plus que la sensibilité tactile de la peau à la région dorsale (région la moins sensible du corps humain, suivant Weber). La conjonctive bulbaire serait plus sensible du côté temporal que du côté nasal : elle peut percevoir le contact sans douleur, tandis que la cornée éprouve douleur beaucoup plus facilement que sensation tactile. Cette sensibilité cornéenne paraît être maxima au centre de la membrane et diminuer légèrement vers le limbe, en se montrant le mieux prononcée dans le secteur supéro-temporal. Dans les processus pathologiques de la surface du globe oculaire, la sensibilité tactile et thermique de la cornée et de la conjonctive diminuent, tandis que la sensibilité dolorifique augmente. Au point de vue pratique, à part les cas spéciaux bien connus, l'examen de la sensibilité cornéo-conjonctivale n'a pas une grande valeur. A noter qu'il est possible parfois de provoquer par les attouchements de l'œil le réflexe palpébral de défense, sans perception subjective, ni de toucher, ni de douleur de la part de l'examiné.

A. ANTONELLI.

8) *Rémy* s'appuie sur la théorie de Poullain. Les images ne sont pas seulement rétiniennes, elles deviennent images cérébrales en subissant un agrandissement et un redressement. Il décrit de nombreuses expériences faites au diploscope et démontre : 1° les images rétiniennes maculaires sont toujours projetées toutes deux au même endroit, quel qu'ait été leur écartement respectif à leur point de départ; 2° les images rétiniennes situées sur deux points identiques font toujours leurs images cérébrales en des points identiques à ceux du tableau rétinien, mais le tableau est complètement redressé.

BÉNÉZECH.

9) *Landolt* étudie le rôle du ganglion ophtalmique dans la production de l'humeur aqueuse. De ses expériences pratiquées sur le chien, il découle que l'extirpation du ganglion ophtalmique n'amène pas un retard appréciable dans la régénération de l'humeur aqueuse après ponction de la cornée. Il détruit ainsi l'opinion de Nicati qui place dans le ganglion ophtalmique un foyer d'énergie sécrétoire et ébranle l'opinion

de ceux qui admettent l'existence de filets à fonction excito-glandulaire. BÉNÉZECH.

10) *Rémy* explique l'apparence noire du ciel au-dessus des hautes montagnes de la façon suivante. Si on regarde le ciel à travers un tube noirci à l'intérieur, il paraît blanc. Vu à l'œil nu, il prend la teinte bleue que nous connaissons. Enfin, au dire des touristes, au-dessus des hautes montagnes, le ciel est noir. Nous passons donc du blanc au bleu, du bleu au noir, quand augmente la quantité de lumière arrivant sur l'œil. Rémy explique le phénomène par l'altération du pourpre rétinien sous l'influence d'une excitation de plus en plus forte. Sa théorie est d'ailleurs confirmée par une expérience au diploscope. BÉNÉZECH.

ANATOMIE PATHOLOGIQUE

1) **Knapp** (Arnold). — Différenciation du bacille diphtérique, du bacille du xérosis et du pseudo-diphtérique par leur pouvoir fermentatif dans le sérum de Hiss (Differenciation of Bac. diphtheriæ, Bac. Xerosis, and Bac. pseudo-diphtheriæ, by fermentation test in the serum-water media of Hiss) (*Journ. of med. Research*, t. XII, p. 475).

2) **Greeff**. - Etudes sur la pathologie des fibrilles du corps vitré (Studien zur Pathologie der Glaskörperfibrille) (*Arch. f. Augenheilk.*, p. 119, t. LIII, 1905).

3) **Gunn** (R.-Marcus). — Malformation du ligament suspenseur du cristallin dans les deux yeux (Maldevelopment of suspensory ligament of lens in both eyes) (*Trans. opht. Society*, vol. XXIV, p. 86, 1906).

4) **Ovio** (G.). — Deuxième contribution à l'étude anatomo-pathologique sur la cautérisation (Secondo contributo allo studio anatomo-patologico sulla causticazione) (*Annali di Oftalmologia*, vol. XXXV, 1906), fasc. 1-2, p. 58 à 64 avec deux planches de microphotographies.

5) **Seefelder**. — Recherches anatomiques et cliniques concernant la pathologie et le traitement de l'hydrophtalmie congénitale (Klinische und anatomische Untersuchungen zur Pathologie und Therapie des Hydrophtalmus congenitus) (*Arch. f. Ophth.*, LXIII, 205-281, 1906).

1) *Knapp* a étudié sur le sérum de Hiss (eau, 3 parties; sérum de bœuf, 1 partie, et le sucre pour faire fermenter) la façon dont se comportaient les bacilles diphtéritique, xérosis et pseudo-diphtéritique. Pratiquement, en employant pour la différenciation de ces bacilles la saccharose et la dextrine, on peut arriver à des conclusions nettes. Le bacille du xérosis fait fermenter la saccharose. Le bacille diphtéritique fait seul fermenter la dextrine. Le bacille pseudo-diphtéritique ne donne

9) **Forshaw** (W.-J.). — Syphilis de la conjonctive (Primary syphilis of the conjunctiva) *(Brit. med. Journ.*, octobre 1905).

10) **Carra**. — Traitement des conjonctivites par l'argyrol *(Soc. franç. d'ophtalm.*, mai 1906).

11) **Cabannes**. — Tuberculose primitive de la conjonctive et ses conséquences : la conjonctive porte d'entrée de la tuberculose (étude clinique) *(Archives d'ophtalmologie*, p. 1, janvier 1906).

12) **Terrien**. — Ectasie transitoire au cours du kératocone *(Archives d'ophtalmologie*, p. 9, janvier 1906).

13) **Bourgeois**. — Dermoïde de la cornée et lipome sous-conjonctival *(Ophtalmologie provinciale*, p. 178, février 1906).

14) **Galezowski**. — Auto-observation du Dr B... kérato-conjonctivite guérie rapidement par la thérapeutique des voies lacrymales. Glaucome. Influence de l'hygiène sur sa marche *(Recueil d'ophtalmologie*, mai 1906).

15) **Caspar**. — Un cas de conjonctivite de Parinaud (Ein Fall von Parinaud'scher Conjunctivitis) *(Centralblatt für Augenheilkunde*, décembre 1905).

16) **Kahlweiss**. — De l'utilisation de la conjonctive (Zur Kasuistik der Bindehautverwertung) *(Inaug. Diss.*, Königsberg, 1905).

17) **Bietti**. — Recherches bactériologiques dans le kérato-hypopyon; bacille pyocyanique, bacterium coli (Ricerche batteriologiche nel cherato-ipopion; bacillo piocianico, bacterium coli) *(Annali di Ottalmologia*, vol. XXXV, fasc. 5-6, p. 368 à 380, 1906).

18) **Stephenson** (Sydney) et **Ford** (Rosa). — Les ophtalmies congénitales (Antepartum ophthalmia) *(The Ophthalmoscope*, avril 1906).

19) **Amat**. — Essai sur les kératites bulleuses *(Thèse de Toulouse*, mars 1906).

20) **Scherer**. — Rhino-conjonctivite des foins *(Journal of the Michigan State med. Soc.* mai 1904 et *The Monthly Cyclopœdia*, juin 1904).

1) *Wadsworth* rapporte les quelques connaissances précises que nous ayons sur la pigmentation d'origine hématique de la cornée et donne en détail un cas de plaie cornéenne avec hémorragie dans la chambre antérieure qui avait fait songer à une luxation du cristallin dans cette chambre antérieure. Une opération pratiquée pour extraire le cristallin luxé ne donna pas de bons résultats et, comme l'œil était toujours douloureux, il fut enlevé et examiné. L'examen anatomo-pathologique est donné et une portion de la cornée qui présentait un aspect jaunâtre fut soumis à un examen particulier. Cette portion comprenait une énorme quantité de granulations de couleur jaune clair. On constata que la plupart de ces granulations étaient composées d'hématoïdine, et dans les corpuscules cornéens et autour du canal de Schlemm, il existait un dépôt considérable d'hémosidérine.

Wadsworth rapporte aussi un cas d'hémorragie intra-cornéenne. Il s'agissait d'un homme présentant un large ulcère cornéen qui fut incisé et se cicatrisa laissant un leucome cen-

tral dense et étendu. Deux mois plus tard environ, en soulevant un poids considérable, l'homme constata une perte soudaine de la vision et une douleur monoculaire. La cornée était d'un rouge brillant et conserva cette coloration; on observait des vaisseaux sanguins dans le stroma de la cornée. Quelques temps après, voyant que la situation empirait et que la tension augmentait, l'œil fut énucléé. Un gros dépôt de corpuscules sanguins fut observé dans le tissu connectif très dense qui avait remplacé le tissu cornéen normal. Il existait du tissu irien incorporé dans le tissu cicatriciel et l'iris adhérait à la cornée. On ne discernait que peu d'hématoïdine et d'hémosidérine. COBURN.

2) Deux fois *Bruns* observa de l'opacité de la cornée après une extraction de cataracte; dans l'un des cas, la maladie débuta le deuxième jour; dans l'autre, le sixième après l'opération. La section cornéenne ne s'était pas cicatrisée et les chambres antérieures n'étaient pas réformées. Comme ces deux malades étaient faibles, anémiques et âgés, des toniques leur furent donnés et bientôt les plaies se coaptèrent, les chambres antérieures se formèrent et la décoloration de la cornée disparut. Un examen pratiqué à la loupe montra qu'une portion de la capsule cristallinienne avait adhéré à la face postérieure de la cornée, sans doute parce que la chambre antérieure, n'avait pu se reformer. COBURN.

3) *Brady* enleva à la cornée d'un malade une petite tumeur qui, à l'examen microscopique, fut reconnue comme une tumeur épithéliale perlée typique. L'intérieur de l'œil n'avait pas été atteint et il ne semblait pas que le début se soit fait par le limbe. On avait fait de diagnostic d'épithélioma papillaire. COBURN.

4) *Roy* décrit une conjonctivite printanière qu'il observa chez un nègre et donne le résultat des recherches microscopiques pratiquées sur des fragments excisés. Il y avait de l'amincissement localisé à la couche superficielle de l'épithélium, de l'œdème, des vacuoles et il existait des cellules éosinophiles. Il existait des cellules amassées en forme de

colonnes avec des corps particuliers faisant penser à des cellules dégénérées ou à des parasites. Entre les colonnes se trouvaient d'énormes amas de cellules plasmatiques et lymphoïdes, beaucoup de cellules éosinophiles et du tissu fibreux nouvellement formé.

Quant au traitement de cette conjonctivite, l'auteur rase au bistouri la masse gélatineuse péricornéenne, si elle est très développée et badigeonne avec une solution forte de nitrate d'argent. Dans d'autres cas, un lavage avec une solution astringente faible de sulfate de zinc, de chlorhydrate d'adrénaline suivie d'un massage quotidien à la pommade jaune sont suffisants pour arrêter les symptômes aigus et pour amener avec le temps la guérison de l'affection. COBURN.

5) *Shastid* résume ainsi ses idées sur le ptérygion : ce n'est pas une tumeur néoformée, mais une greffe de conjonctive bulbaire sur la cornée, d'où formation sur le limbe de la cornée d'une bordure d'épithélium. Pour supprimer à coup sur la tumeur, il faut d'abord détruire la bordure épithéliale. C'est au moyen d'attouchements souvent répétés à l'acide phénique qu'on arrivera le mieux à ce résultat après l'ablation du ptérygion. COBURN.

6) Le malade de *Wilkinson* était un homme de soixante-dix ans qui, depuis plusieurs années, se plaignait d'une diminution de la vision. Les centres des deux cornées étaient opaques et d'une couleur ambre clair qui passait au blanc avec une zone transparente de tissu cornéen normal située entre l'opacité et le limbe. La surface était surélevée et irrégulière et dépourvue de sensibilité. Il n'y avait pas d'inflammation. Wilkinson ne rapporte qu'une dizaine de cas. COBURN.

7) Jeune garçon d'excellente santé, quoique le père soit tuberculeux, qui reçoit sur l'œil droit une motte de terre violemment projetée. L'œil blessé devient rouge et larmoyant et le père l'essuie à diverses reprises avec son mouchoir de poche.

Schwartz note que peu à peu à la simple hypérémie conjonctivale font suite de petites protubérances avec nodosité à

la moitié externe de la paupière supérieure et ganglions préauriculaires suppurés. Granulations à la conjonctive palpébrale simulant le trachome. Puis les petites tumeurs rouges de la conjonctive bulbaire deviennent jaunes. On trouve le bacille tuberculeux dans la sécrétion conjonctivale et les inoculations au cobaye déterminent une tuberculose généralisée. Injections de sérum antituberculeux de Marmorek tous les deux jours à la dose de 5 centimètres cubes puis de 10 centimètres cubes. Traitement bien supporté, 37 injections à l'abdomen, soit 289 centimètres cubes de sérum. Guérison complète. R.

8) *Edgar* croit tellement en la méthode de Credé, qu'il attribue tout insuccès à la présence d'une infection intra-utérine des conjonctives, à une mauvaise application de la méthode, ou bien à des solutions mal préparées et sans action. STEPHENSON.

9) *Forshaw* rapporte le cas d'un chancre de la conjonctive bulbaire observé à Kalgoorlie (Australie). STEPHENSON.

10) *Carra* a appliqué le collyre à l'argyrol dans soixante-quatre cas de conjonctivites, blennorragiques, diplobacillaires, weeksiennes, granuleuses, éczémateuses, strumeuses, dans le catarrhe printanier, dans la blépharo-conjonctivite. L'argyrol est recommandable dans les cas bénins, mais il n'a pas donné des résultats encourageants dans les infections graves. Les collyres aqueux étaient de 20 à 25 pour 100, les collyres huileux à 5 pour 100 avec instillations toutes les heures ou toutes les trois heures. Neisser admet que le pouvoir bactéricide de l'argyrol est dix fois moindre que celui du nitrate d'argent. G. D.

11) *Cahannes* rapporte une observation de tuberculose primitive de la conjonctive suivie de lupus de la face, d'engorgement des ganglions préauriculaires et sous-maxillaires. L'examen complet du malade ne fait découvrir aucune autre entrée possible de l'infection. Les fosses nasales, les sinus de la face, le poumon sont intacts. Le traitement consista en

thermocautérisations espacées des lésions tuberculeuses. L'auteur, en terminant, passe en revue les organes infectés secondairement dans les divers cas publiés : cornée, sclérotique, globe oculaire, voies lacrymales, ganglions, larynx, poumon, etc. BÉNÉZECH.

12) La malade de *Terrien* atteinte depuis longtemps de kératocone double présente subitement une diminution considérable de la vision de l'œil droit. On constata alors une ectasie circonscrite de la cornée limitée à la région occupée par le kératocône. La surface de l'ectasie est mate, légèrement opaline, tandis que la périphérie de la cornée est demeurée normale. Guérison progressive et totale par la tarsorraphie médiane. L'auteur attribue cette complication à la rupture de la membrane de Descemet au sommet du cône amenant l'infiltration de lá cornée par l'humeur aqueuse et sa distension. La guérison surviendrait après cicatrisation de cette membrane. BÉNÉZECH.

13) Deux observations de *Bourgeois* : 1° dermoïde occupant exactement la moitié inférieure de la cornée qui semble se soulever pour aller se terminer en cône entre les paupières mal jointes. Guérison par excision d'abord, puis électrolyse; 2° lipome sous-conjonctival siégeant à la partie externe du cul-de-sac supérieur et accompagné depuis deux mois de blépharospasme et tic convulsif de la face. Ces symptomes disparurent après ablation de la tumeur. BÉNÉZECH.

14) *Galezowski* rapporte l'observation d'un confrère atteint successivement de kérato-conjonctivite phlycténulaire et de glaucome. La kérato-conjonctivite soignée sans résultats depuis plusieurs mois guérit en quelques jours par le traitement lacrymal. Quelque temps après, le malade revient avec une poussée glaucomateuse au même œil sous l'influence probable d'un état général goutteux. Devant l'insuccès du traitement médical, l'auteur propose une iridectomie qui est refusée. Le traitement médical est continué concurremment à un traitement hygiénique goutteux scrupuleusement suivi. L'état s'améliore peu à peu et le malade guérit. BÉNÉZECH.

17) Parmi les cas de kérato-hypopyon examinés au point de vue bactériologique, *Bietti* se borne à étudier ceux dont l'étiologie est plus rare. Le bacille pyocyanique est ordinairement très virulent pour l'œil (expérience de de Berardinis). Chez l'homme, il peut donner lieu au kérato-hypopyon soit après un traumatisme, soit comme complication cornéenne d'une conjonctivite de même étiologie. Le bacterium coli, dont le rôle est assez important en pathologie oculaire (bibliographie assez riche), peut donner lieu, en ce qui concerne le kérato-hypopyon, soit à des formes légères, aboutissant à une simple plaie de la cornée, soit à des formes plus ou moins graves, allant jusqu'à la panophtalmie. A. ANTONELLI.

18) *Stephenson* et *Ford* rapportent dix-sept cas nouveaux d'ophtalmie congénitale. A cette occasion, ils font une remarquable étude clinique de cette affection, et résument en un tableau, où tous les renseignements possibles sont notés, les cas connus et décrits par les auteurs. Les dix-sept malades étudiés par eux ont présenté des phénomènes inflammatoires très nets au moment de leur naissance ou peu de temps après (6-10 heures). Dans la plupart de ces cas, l'examen bactériologique permit de déceler des gonocoques (8 fois) ; des pneumocoques associés on non au bacille de xérosis (2 fois) ; le bacillus coli communis (1 fois).

Les auteurs concluent que l'inflammation intra-utérine de la conjonctive n'est pas une affection aussi rare qu'on le croit. Dans la moitié des cas, à peu près, la rupture des membranes qui s'était faite prématurément a permis l'infection des culs-de-sac conjonctivaux. D'ailleurs, cette rupture n'est pas nécessaire, la plus légère blessure des membranes suffit. On doit même admettre, dans certains cas, que l'infection se fait sans sans aucune érosion des membranes. Il ne semble point que l'hyperthermie du cul-de-sac conjonctival augmente la virulence particulière des micro-organismes; la position du fœtus, sa faiblesse, n'ont pas un rapport constant avec l'ophtalmie ante-partum. J. MAWAS.

19) *Amat* étudie la formation des bulles cornéennes dans les deux affections où on les trouve habituellement : le glau-

come et la kératite bulleuse traumatique récidivante de Hansen Grut. Dans le glaucome, les bulles sont une manifestation de l'œdème cornéen, et leur traitement se confond avec celui du glaucome. Elles pourraient être parfois un des premiers symptômes du glaucome.

L'auteur fait une étude plus approfondie de la kératite bulleuse traumatique récidivante, parce que cette affection est à peine signalée dans la littérature française. Elle est produite par un traumatisme léger et d'apparence bénigne : coup d'ongle ou de feuille d'arbre sur la cornée : en quelques heures toute irritation, toute trace objective ont disparu et le malade se considère comme guéri. Mais après un espace qui peut durer plusieurs mois, surviennent des accès périodiques qui se manifestent par une kératalgie très violente, bulle, trouble cornéen et tous les signes d'irritation cornéenne. Dans les intervalles calmes, tout est normal, la cornée n'a gardé aucune trace de lésion. On parvient difficilement à soulager le malade, mais une thérapeutique appropriée peut empêcher les récidives. L'AUTEUR.

20) *Scherer* dit que le pollen du « ragwerd » est le seul qui provoque chez des prédisposés une attaque de fièvre des foins. Il a extrait de ce pollen une substance qu'il nomme l'ambrosine, substance soluble dans une solution saline glycérinée ; cette solution détermine l'attaque de fièvre des foins, de même que le pollen, si elle est mise en contact avec la muqueuse nasale ou la conjonctive.

(Il est bien possible que le « ragwerd » soit une cause de la fièvre des foins, car déjà en 1902, Dunbar, de Hambourg, a pu constater l'intoxication par le pollen de 114 plantes dont quelques-unes ne sont pas des graminées. H. D.).

R.

MALADIES DE L'IRIS, DE LA CHOROÏDE ET DU CORPS CILIAIRE GLAUCOME, AFFECTIONS SYMPATHIQUES.

1) **Carlini** (Witt.). — Mydriase intermittente de nature hystérique (Midriasi intermittente di natura isterica) (*Clinica oculistica*, septembre 1905).

2) **Hirschberg** et **Ginsberg**. — Un cas de glaucome tuberculeux (Ein Fall von tuberculosem Glaukom) (*Centralblatt für prakt. Augenheilkunde*, novembre 1905).

3) **Vinsonneau**. — Hémi-irido-dialyse traumatique. Intervention. Guérison opératoire et visuelle (*Anjou médical*, janvier 1905).

4) **Solonti** (Oreste). — Contribution à l'étude de la synechiotomie antérieure (Contributo allo studio sulla sinéchiotomia anteriore) (*Clinica oculistica*, juillet 1906).

5) **Gallenga** (C.). — Sur l'entropion congénital de l'uvée et sur les excroissances pupillaires particulièrement au point de vue de leur rapport avec le sinus annularis de Szili (Dell'entropion uveae congenitum e dei cosidetti flocculi pupillari con speciale riguardo al loro rapporto col sinus anularis Szili) (*Archivio di Ottalmologia*, anno XIII, vol. XIII, fasc. 5 6, p. 132-198, novembre-décembre, 1905).

9) **Aurand** et **Breuil**. — Contribution à l'étude de l'hippus pathologique. Un cas d'hippus rythmé monolatéral compliquant une paralysie dissociée de la troisième paire (*Archives d'ophtalmologie*, p. 74, février 1906).

7) **Lagrange**. — Tuberculose de l'iris (*Soc. de méd. et chir. de Bordeaux*, 1er juin 1906).

1) *Carlini* rappelle les cas rares de troubles pupillaires qui ont pu disparaître sous l'influence de la suggestion : cas de Giraud-Teulon, de Lapersonne, Block et Richer, et il ajoute un cas personnel, il s'agit d'une jeune personne d'une vingtaine d'années, qui a eu autrefois des fièvres intermittentes, quelques poussées de bronchites, et qui s'aperçut, en raison de l'éblouissement que lui causait le phénomène, qu'elle était sujette à de la mydriase intermittente durant de quelques heures à quelques jours. Examen somatique complet; réflexes exagérés; l'ouïe, l'odorat et le goût sont normaux. L'œil droit semble manifestement exophtalme, la mobilité et motilité du bulbe sont normales; la sensibilité cornéenne et conjonctivale est notablement altérée; on constate une insensibilité absolue à droite, et un peu de sensibilité, mais très atténuée, vers le centre de la cornée gauche. La pupille de l'œil gauche, à la lumière, est de 4 millimètres environ, elle réagit rapidement à la lumière, à l'accommodation et à la convergence; la pupille de l'œil droit est excessivement dilatée : environ 8 millimètres de diamètre apparent, l'iris n'apparaît plus que comme un étroit anneau à peine visible sous le limbe scléro-cornéen; réactions pupillaires très faibles, insignifiantes. Réflexe consensuel normal dans l'iris œil gauche, aboli dans l'œil droit. Hypermétropie légère, une dioptrie des deux côtés. L'acuité visuelle, égale à l'unité à gauche et réduite à un tiers à droite; la vision binoculaire est cependant conservée;

l'accommodation est normale. Le champ visuel est rétréci concentriquement, pas de signe de Förster, l'inversion du champ visuel pour le bleu et le rouge n'existe pas.

Carlini a observé longtemps son malade et il a vu que la mydriase s'établit et dure pendant des périodes variant de quelques heures à quatre ou cinq jours au maximum; les intervalles pendant lesquels la pupille est normale durent d'un à quinze jours. L'exophtalmie est variable et n'est pas liée à la période de mydriase. Trois instillations d'ésérine pendant des périodes de dilatation pupillaire ont produit un myosis intense : pupille punctiforme. L'auteur a observé également le phénomène de transfert : dilatation maxima à gauche et contraction de la pupille droite, la constriction par un myotique était le plus souvent nécessaire pour produire ce transfert; une seule fois le phénomène s'est produit spontanément.

Carlini élimine l'hypothèse d'une dilatation pupillaire par excitation du sympathique due à une adénopathie trachéo-bronchique ou à une affection médiastinale, il élimine aussi méthodiquement les autres causes de maladies pouvant simuler la mydriase hystérique, il s'arrête à ce diagnostic que confirment tous les symptômes observés, regrettant de n'avoir pu essayer la suggestion hypnotique en raison de l'opposition de la malade. G. DUBREUIL.

2) *Hirschberg* a observé chez une femme souffrant d'une affection tuberculeuse des poumons un glaucome qui débuta au cours d'une pleurésie. L'auteur pratiqua l'iridectomie et fit examiner au microscope le lambeau de l'iris excisé. *Ginsberg* trouva un tissu granuleux, pauvre en vaisseaux, consistant en cellules épithélioïdes et en cellules géantes, dont les noyaux paraissaient dégénérés. Il ne découvrit aucun foyer caséeux, tout aussi peu que des bacilles de Koch. Il s'agissait, dans ce cas, de tuberculose ou de syphilis. E. REDSLOB.

3) *Vinsonneau* rapporte un cas d'hémi-irido-dialyse traumatique provoquée par un coup de carabine d'enfant : épanchement sanguin dans la chambre antérieure et désinsertion de l'iris dans sa partie latérale externe. En se basant sur l'absence de plaie perforante scléro-cornéenne ; sur un épanche-

ment fermé, aseptique, récent; sur la non-existence de lésions du cristallin et du fond d'œil, l'auteur est intervenu : paracentèse, évacuation du sang, mise en place de l'iris avec spatule et crochet, atropinisation. Résultats : V = 9/10, accommodation presque normale. (V. *Revue génér.*, p. 286, 1906.)

R.

4) *Scionti* a recherché les opérations de synechiotomie faites à la Clinique de Naples entre 1894 et 1902. 50 opérations ont été faites : parmi lesquelles les causes de synéchies avaient été : 5 fois l'opération simple de cataracte, 6 fois les opérations d'iridectomie, 33 fois l'ulcère perforant, 4 fois des plaies cornéennes. Les synéchies ont été détruites complètement dans 42 cas. Dans 8 cas, à cause de leur extension et de l'opacité de la cornée, elles se sont détachées seulement en partie; 18 des malades étaient atteints de glaucome secondaire, un était opéré de cataracte depuis plus d'une année; 3 opérés d'iridectomie, 14 affectés de leucome adhérent. Dans beaucoup de cas, les phénomènes glaucomateux cessèrent et on eut une grande amélioration de l'acuité visuelle.

G. DURREUIL.

5) Après une revue bibliographique très complète, *Gallenga* distingue les vrais cas d'entropion de l'uvée de certaines dispositions tératologiques de cette membrane, lesquelles peuvent être comparées aux villosités pupillaires communes dans l'œil de certaines espèces d'animaux.

Des cinq cas étudiés par l'auteur, il distingue deux formes d'entropion, celle complète ou circulaire et celle incomplète.

Aux formes fausses d'entropion appartiennent les villosités du bord pupillaire lesquelles ressemblent beaucoup aux dispositions anatomiques normales de l'iris du cheval, de la chèvre, de la brebis, du bœuf, du porc, etc.

L'auteur a étudié le développement des villosités chez ces animaux et il conclut que les « flocculi » représentent le prolongement du « sinus annularis » de Szili.

Dans l'espèce humaine la formation des villosités est tout à fait exceptionnelle parce que le « sinus annularis » s'efface avant que la membrane pupillaire soit détachée du bord central de l'iris.

Les conclusions sont les suivantes :

1° L' « entropion congenital de l'uvée » et les villosités pupillaires ne représentent pas un arrêt de développement, ni un défaut de formation, mais une évolution plus complexe du feuillet rétinien de l'iris.

2° Il faut rechercher l'origine des villosités pupillaires dans la persistance d'une part du « sinus annularis Szili », d'autre part dans le changement de rapport de continuité entre la portion marginale de l'iris et l'insertion de la membrane pupillaire.

3° La pathogenèse de certains kystes de l'iris doit être recherchée dans la persistance du « sinus annularis ».

Toutes ces conclusions sont démontrées par de nombreuses microphotographies. BESIO.

6) La petite malade d'*Aurand* et de *Breuil* atteinte à l'œil droit de paralysie de la troisième paire présente de plus des mouvements alternatifs très lents et très réguliers de dilatation et de resserrement pupillaire : chacun de ces mouvements dure 15 secondes et est indépendant de toutes les causes susceptibles de le modifier, téls que les phénomènes d'ordre psychique, sensitif ou sensoriel. Le diamètre de la pupille varie de 1 à 6 millimètres. Suit une revue bibliographique de la question qui amène les conclusions suivantes : il existe quatre catégories d'hippus pathologique : 1° l'hippus par hyperexcitabilité des centres nerveux, sorte d'ataxie pupillaire, étudiée par Damsch dans les maladies du système nerveux ; 2° l'hippus respiratoire que Roch explique par l'action de la respiration sur la circulation et de la circulation sur l'iris et la pupille ; 3° l'hippus des paralysies en voie de guérison ; 4° l'hippus rythmé que l'on peut comprendre par une sorte d'action autonome des centres iriens périphériques agissant isolément. BÉNÉZECH.

7) *Lagrange* présente un petit garçon atteint de tuberculose de l'iris en voie de guérison. Tous les tubercules siégeaient au niveau du grand cercle. L'acuité est proche de un dixième.

R.

MALADIES DE LA RÉTINE, DU NERF OPTIQUE ET DES CENTRES NERVEUX
(AMBLYOPIE ET AMAUROSE. DYSCHROMATOPSIE)

1) **Béal** (Raymond). — Des hémorragies rétiniennes dans la compression du thorax *(Annales d'oculistique*, p. 353-383, mai 1906).

2) **Lobel.** — Un cas d'atrophie du nerf optique et d'hémorragies de la macula survenues pendant l'allaitement *(Recueil d'ophtalmologie*, p. 20, janvier 1906).

3) **Meneghelli.** — Un cas de scotome annulaire par déchirure de la choroïde et de la rétine (Un caso di scotoma annulare da rottura della coroide e della retina) *(Annali di Ottalmologia*, vol. XXXV, fasc. 5-6, p. 394 à 406, 1906 .

4) **Debray.** — Hémianopsie d'origine corticale avec conservation de la perception lumineuse *(Congrès de neurologie*, Liège, 30 septembre 1905).

5) **Debray.** — Aphasie sensorielle avec hémianopsie latérale homonyme droite *(Journal de neurologie de Bruxelles*, 20 janvier 1906).

6) **Menacho.** — Troubles oculaires causés par l'observation de l'éclipse solaire, 30 août 1905 (Transtornos oculares originados por la observacion del eclipse solar, 30 agosto de 1905) *(Soc. Oftalm. hisp.-americ.*, mai 1905).

7) **Miller** (G.-Victor). — Un cas d'amblyopie quinique (A case of quinine amblyopia) *(Brit. med. Journ.*, août 1905).

8) **Pascheff** (C.). — Rétinite ponctuée « albescens » *(Ophthalmic Review*, mars 1905).

9) **Eperon.** — Notes cliniques sur le décollement rétinien, en particulier sur son traitement (Notas clinicas sobre el despredimien.o retiniano, en particular sobre su tratamiento) *(Arch. de Oftalm. hisp.-americ.*, février 1906).

10) **Ferwelp.** — Contribution clinique à la question des fibres nerveuses à myéline de la rétine (Klinischer Beitrag zur Lehre von den markhaltigen Nervenfasern in der Netzhaut) *(Inaug. Diss.*, Giessen, 1905).

11) **Buttler** (T.-Harrisson). — Un cas de rétinite ponctuée « albescens » (A case of retinitis punctata albescens) *(The Ophthalmoscope*, avril 1906).

12) **Thilliez.** — Hémorragies chorio-rétiniennes chez des adolescents à la suite d'une période de surmenage physique *(Journal des sciences méd. de Lille*, 17 février 1906).

1) A propos d'une hémorragie rétinienne par compression du thorax *Raymond Béal* publie une revue générale de cette question.

L'auteur pense que si le masque violacé ecchymotique cervico-facial est de règle, les hémorragies rétiniennes sont rares après les compressions thoraciques. Les hémorragies rétiniennes siègent à la macula ou à la périphérie, et leur pronostic dépend évidemment de leur siège.

La pathogénie, elle aussi, est variable. Si la compression est brusque et rapide, il se produit seulement de la stase. Dans la compression lente et prolongée à la stase vient s'ajouter le rôle de l'effort.

La rareté des hémorragies rétiniennes s'explique par ce fait que les vaisseaux sont soutenus par la tension oculaire supérieure à la leur.

P. CHAVERNAC.

2) Dans l'observation de *Lobel*, il s'agit d'une femme de vingt-sept ans qui fut atteinte de névrite optique et d'hémorragie maculaire avec arrêt de la secrétion lactée au dixième mois d'un allaitement. Peu après, métrorragie abondante qui dure quinze jours. L'auteur cite deux autres cas de Rogman et de Heinzel. L'affection survint alors au début de l'allaitement accompagnée de phénomènes cérébraux. Explications diverses de Heinzel, Cohn, Himly, Rogman. Le pronostic est en général bénin. Le traitement consiste dans le sevrage immédiat de l'enfant. BÉNEZECH.

3) La déchirure chorio-rétinienne, dans le cas de *Meneghelli*, n'était pas en forme de croissant parapapillaire, comme on le voit presque toujours, mais occupait la zone périphérique des membranes, du côté temporal (O. G.), sous forme de strie horizontale en fuseau, qui se bifurquait largement et se perdait en haut et en bas vers l'ora serrata. V = 5/15 et scotome annulaire typique (absolu pour le blanc et les couleurs).

Pour expliquer ce scotome, Meneghelli s'en rapporte à la théorie de Crzellitzer; il admet que l'épanchement sanguin et les produits exsudatifs, à la suite du traumatisme et des processus inflammatoires provoqués par ce dernier, se déposent suivant un parallèle du globe oculaire, là où la tension des membranes est moindre. Dans la région de ce parallèle, les éléments neuro-épithéliaux de la rétine sont altérés ou détruits, ce qui se traduit par la lacune annulaire du champ visuel.

ANTONELLI.

4) *Debray* a observé un certain nombre d'hémianopsies sans déviation des yeux ni de la tête. On peut expliquer ce manque de déviation des yeux et de la tête, si on admet qu'il n'y a pas perte de la vision mais trouble du côté du sens labyrinthique. Dans l'hémianopsie il y a d'ailleurs d'autres symptômes que Bard a mis en lumière : des malades ont perdu même le sens de la forme, mais ils conservent la perception lumineuse vulgaire; dans le champ amaurotique le malade voit s'il y a augmentation ou diminution de la lumière. On peut mettre en parallèle la sensation épidermique et le sens visuel. L'intensité de la lésion peut produire la perte de la

forme d'abord, de la couleur ensuite et de la lumière finalement. Et cela s'explique philogénétiquement, le sens de la vision étant d'abord purement lumineux et diffus; puis il se modifie de plus en plus et se perfectionne en remontant l'échelle animale.

Le cas qui a suggéré à l'auteur ces réflexions est celui d'un grand fumeur, frappé brusquement d'aphasie sensorielle, visuelle, de paraphasie, de jargonaphasie. Il peut écrire spontanément mais répète ses phrases, de même pour le langage. Le malade est triste. Il y a hémianopsie homonyme latérale droite avec conservation de la perception lumineuse dans le champ amaurotique. Il n'y a pas de déviation des yeux ni de la tête. Il doit y avoir destruction sous-corticale des fibres aboutissant au pli courbe, un peu de ramollissement cortical; les fibres des radiations optiques sont sectionnées. Comment expliquer les symptômes observés, l'absence de déviation des yeux ou de la tête? Par l'existence d'un centre pour les mouvements crâniens dans un point cortical différent du champ visuel, centre relié, non seulement au sens visuel, mais aussi au sens acoustique et labyrinthique. Le sens lumineux est conservé parce que le lobe occipital est doué de la sensibilité à la lumière et que ses fibres sont intactes. R.

5) *Debray* revient sur la question des hémianopsiques qui distinguent dans leur champ amaurotique pour les objets des différences de lumière. Il insiste, pour expliquer ce phénomène, sur quatre théories dont la dernière lui est personnelle :

1° Il y a des degrés dans l'hémianopsie et aux formes légères correspondent la perte des couleurs et de la sensation de la forme des objets; l'altération plus profonde entraîne la perte de la sensation lumineuse. Ces modalités de la vision sont dues à l'activité des cellules corticales du pôle occipital (Bard).

2° Dans la couche corticale, il y a des centres spéciaux pour les diverses sensibilités rétiniennes, il peut exister une disparition ou une conservation de certains d'entre eux (Wilbrand).

3° Il faut admettre, pour la conservation de la sensation du clair et de l'obscur, l'existence de fibres rétiniennes homolatérales chargées de cette sensibilité obtuse (Morat).

4° Les cellules du lobe occipital sont aptes à percevoir les

ondes lumineuses, mais celles qui occupent le pôle occipital sont en outre capables de distinguer la forme et la couleur des objets parce qu'elles sont plus directement en rapport avec les cônes rétiniens de la fovea. Tout le lobe occipital est apte à sentir les couleurs. Aussi la persistance de la sensation du clair et de l'obscur dans le cas de la destruction de la zone calcarine résulte non d'un degré insuffisant d'altération de la région, mais de ce que le restant du lobe perçoit lui aussi la sensation de lumière (Debray). R.

6) *Menacho.* Article déjà publié dans les *Archives de Oftalm. hisp. americ.* et analysé dans la *Revue générale d'ophtalmologie* (août 1906). G. D.

7) *Miller* rapporte un cas d'amblyopie quinique chez un capitaine de bateau, peu alcoolique, mais qui est un grand fumeur. Les accidents se sont déclarés au bout de trois à quatre semaines d'un usage quotidien d'environ 32 centigrammes de quinine. Guérison au bout d'un mois; traitement: nitroglycérine à l'intérieur. STEPHENSON.

8) *Pascheff* rapporte l'observation d'un jeune homme, âgé de quatorze ans, qui a souffert il y a sept ou huit ans d'accès d'héméralopie. Il semble probable que son père ait été atteint de syphilis. Au fond del'œil, on voyait des centaines de petites taches blanchâtres, brillantes et éparses un peu partout. Elles sont indépendantes des vaisseaux qui sont, d'ailleurs, normaux. La vision centrale est normale, mais le champ visuel est rétréci. Un traitement spécifique fut institué. Ce jeune homme avait, d'ailleurs, d'autres signes d'hérédo-syphilis. Peu de temps après, l'héméralopie disparaît, les taches blanchâtres du fond d'œil ont perdu leur aspect brillant. L'auteur a observé les mêmes symptômes chez une jeune fille âgée de dix-huit ans. STEPHENSON.

11) *Buttler* rapporte l'observation d'un enfant âgé de six ans, dont le père est aveugle depuis trois ans. Pas de syphilis. L'enfant ne perçoit aucunement la lumière. Les deux yeux sont atteints de rétinite ponctuée albescens. J. MAWAS.

12) *Thilliez* rapporte l'observation d'un jeune homme de vingt-trois ans porteur d'une large suffusion sanguine de la région maculaire et celle d'un autre sujet de vingt ans porteur d'une hémorragie sous-rétinienne de la région maculaire.

L'auteur trouve les mêmes conditions étiologiques chez les deux malades : le surmenage physique avec les auto-intoxications qu'il comporte, l'hypertrophie cardiaque, la gêne de la circulation de retour par la position inclinée (thrombose hyaline, compression des vaisseaux du cou, effort exagéré de convergence ou d'accommodation). E. R.

MALADIES DU CRISTALLIN ET DU CORPS VITRÉ.

1) **Doret.** — Opacité partielle du cristallin d'origine traumatique *(Soc. méd. de Genève*, 15 février 1906).

2) **Santos Fernandez.** — Un nouveau cas de délire à la suite d'opération de cataracte (Un caso mas de delirio después de la operacion de la catarata) *(Anales de oftalmologia*, juin 1906).

3) **Santos Fernandez.** — Opacités de la cristalloïde postérieure après l'opération de la cataracte *(Arch. d'opht., Annales d'oculistique, Bulletin d'oculistique, Ophtalmologie provinciale* 1906).

4) **Frenkel.** — Opération de la cataracte traumatique chez un borgne atteint de trichiasis et d'aniridie congénitale *(Recueil d'ophtalmologie*, p. 75-77, février 1906).

5) **Gratiot** (H.-B.). — Corectopie congénitale avec aphakie et leucome congénital de la cornée (A case of congenital corectopia with aphakia and a case of congenital leucoma of the cornea) *(Ophthalmic Record*, février 1905).

1) *Doret* présente un malade auquel deux jours après un traumatisme par branche d'arbre, on enlève de la cornée une épine. Depuis, petite opacité cornéenne, humeur aqueuse claire, petite tache sur la cristalloïde antérieure. Donc, opacité stationnaire et minime, pas d'infection. R.

2) A la suite de Sichel, Borelli et Warlomont, *Santos Fernandez* a publié des cas de délire à la suite d'opérations de cataracte (Academia de Ciencias medicas de la Habana, 1877, *Cronica medico-quirurgica de la Habana*, 1878, *New-York medical Journal*, 1878) ; il en rapporte un nouveau cas en rappelant d'abord les étiologies qu'on a données du délire dans ce cas : intoxication urémique, délire alcoolique. Observation : Malade atteint de cataracte double (45 ans); opéré en mars

1905 de l'œil droit, suites d'opération normales. En février 1906, opération à l'œil gauche, prolapsus du vitré, à la vingt-quatrième heure, coaptation des lèvres de la kératotomie. Le troisième jour le malade prend du délire et s'agite. On lui découvre l'œil droit et on lui donne de petites quantités de cognac; le délire diminue sans cesser complètement. Pas d'albumine dans les urines, le délire ne cesse que du sixième au huitième jour.

G. DUBREUIL.

3) *Santos Fernandez*, à la suite de quelques insuccès (Décollement de la rétine survenu chez quatre de ses opérés) avait renoncé à la discision de la cristalloïde postérieure opérée avec deux aiguilles. Cependant comme l'intervention s'imposait dans des cas assez nombreux, il fit de nouvelles discisions avec un couteau de de Graefe très fin et très effilé, et on obtint toute satisfaction. Il recommande ce procédé malgré quelques accidents signalés par d'autres professeurs.

BÉNÉZECH.

4) Au moment où le malade de *H. Frenkel* demande à être opéré de sa cataracte traumatique, il présente l'état pathologique suivant : O. G. Symblépharon à la partie inférieure, vaste leucome de la cornée, ptérygion. V. O. G. = o. Quant à l'œil droit, on trouve : O. D. Entropion, trichiasis et blépharospasme, conjonctivite subaiguë. Cicatrice cornéenne à l'extrémité supérieure de son diamètre vertical et bride cornéo-cristallinienne. L'iris manquant complètement, on voit les terminaisons des procès ciliaires. Le cristallin est opaque, dans les quatre cinquièmes de son étendue. Le fond d'œil à peine éclairable. V. O. D. compte les doigts à 1 mètre. Les voies lacrymales sont intactes.

Après une longue préparation du malade, canthoplastie, épilation, suppression des sécrétions, on procède à l'extraction de la cataracte. Aujourd'hui, le malade voit l'heure à sa montre.

Il s'agit, par conséquent, d'un cas de cataracte traumatique incomplètement mûre qu'on peut opérer avec succès.

H. PERETZ.

5) *Gratiot* rapporte deux observations, celle d'un homme

de trente ans dont les yeux étaient déformés depuis sa naissance. Les deux pupilles étaient reportées en bas et étaient de forme ovale, même avec la dilatation par l'atropine. Il existait des opacités du vitré et des taches d'atrophie choroïdienne. Les deux cristallins manquaient. La seconde observation a trait à un enfant âgé de trois mois qui présentait à une cornée un leucome dense et blanc qui occupait le cadran supéro-externe masquant la pupille. L'opacité était large et d'un blanc de perle. La pupille se dilatait par l'atropine. A part cela, l'œil était normal. COBURN.

MALADIES DE LA RÉFRACTION, DE L'ACCOMMODATION ET DES MUSCLES DE L'ŒIL

1) **Josserand.** — Sur un cas de paralysie de la troisième paire *(Soc. des sciences méd. de Lyon*, 10 janvier 1906).

2) **Ingelrans.** — Névralgies et névrites diabétiques *(Gazette des hôpitaux*, 3 mars 1906).

3) **Antonelli.** — Fréquence et pathogénèse du strabisme chez les hérédo-syphilitiques (Frequenza e patogenesi dello strabismo negli eredo-sifilitici) *(Riv. ital. di Ottalm.*, janvier 1906).

4) **Marquez** (M.). — Valeur clinique de l'ophtalmométrie (Valor clinico de la oftalmometria) *(Soc. oftalm. hisp.-americ.*, mai 1906).

5) **Ballet.** — Ophtalmoplégies systématisées organiques et fonctionnelles *(Soc. de neurologie de Paris*, 1er mars 1906).

6) **Antonelli.** — Sur les rapports entre l'astigmatisme cornéen et l'astigmatisme total (Ophtalmométrie clinique et optométrie) *(Archives d'ophtalmologie*, p. 146, mars 1906).

7) **Rémy.** — Relation et explication de deux faits curieux propres à éclairer le processus du strabisme *(Recueil d'ophtalmologie*, p. 149, mars 1906).

1) *Josserand* présente une femme atteinte d'une paralysie de la troisième paire du côté droit ; à un examen plus attentif on songe à de l'hystérie : anciennes crises nerveuses, plaque d'anesthésie au flanc. La diplopie, le strabisme, le ptosis sont survenus brusquement il y a quelques jours, après de vives douleurs périorbitaires. Hyperesthésie dans cette région, exophtalmie. La diplopie n'est pas seulement binoculaire, mais aussi monoculaire du côté paralysé, mégalopsie. En définitive, l'auteur pense que des phénomènes hystériques sont surajoutées à une paralysie organique de la troisième paire. Ainsi, une lésion localisée peut fixer, chez une hystérique, les symptômes névropathiques sur la zone intéressée. E. R.

2) *Ingelrans* fait une étude sous forme de revue générale

des névralgies et névrites diabétiques; il consacre un petit chapitre aux paralysies oculaires par névrites. Rappelons l'article de Dieulafoy, récent (*Presse méd.*, 4 nov. 1905, et *Revue gén. d'Ophtalm.* (août 1906), la thèse de Paloque sur l'œil diabétique (*Thèse* Lyon, 1905, et *Revue gén. d'ophtalm.*, janvier 1906, p. 44). Résumons brièvement Ingelrans. Les paralysies diabétiques ne sont pas très fréquentes : 2 sur 75 diabétiques examinés (Schmidt-Rimpler), 10 sur 150 diabétiques atteints d'affections oculaires (même auteur). La paralysie la plus fréquente est celle de l'abducteur, et quoiqu'on ne doive pas toujours la rattacher à une névrite périphérique, il est des cas où cette pathogénie doit être admise. Il peut y avoir, d'ailleurs, des ophtalmoplégies diabétiques graves et persistantes d'origine nucléaire. On observe parfois des paralysies de la musculature intrinsèque seule : mydriase paralytique glycosurique. Les causes probables? anhydrémie, acétonémie, acide oxybutirique et d'autres substances mal définies circulant avec le sang, susceptibles de déterminer les lésions de névrite concurremment avec le sucre lui-même.

G. DUBREUIL.

3) *Antonelli* estime qu'un nombre considérable de strabismes sont dûs à une tare héréditaire infectieuse ou toxique, le plus souvent l'hérédo-syphilis; beaucoup de strabismes infantiles trouveraient leur étiologie dans la syphilis des parents. D'autre part, les hérédo-syphilitiques ont très souvent leur vision binoculaire troublée, avec strabisme manifeste ou latent. Antonelli donne comme probables les lésions dystrophiques de l'hérédo-syphilis, pouvant occasionner le strabisme : 1° Troubles du sensorium central de l'appareil de vision binoculaire, s'opposant à la perception simultanée et également efficace des images reçues par chacune des deux rétines; 2° troubles de la partie motrice de l'appareil de vision binoculaire : parésie passagère de l'accommodation, troubles dans les voies d'association en partie motrices, en partie sensitives, s'opposant au réflexe de convergence; 3° troubles oculaires proprement dits : astigmatisme, altérations rudimentaires du fond, sans parler des lésions graves des milieux et des membranes.

G. DUBREUIL.

4) Le travail de *Marquez* est donné en conclusion dans les *Arch. de Oftalm. hisp. amer.*, juin 1906. L'auteur constate que l'astigmomètre de Javal-Schiötz est un instrument véritablement pratique et que ses indications concordent le plus souvent avec les faits cliniques. Nous ne pouvons reproduire toutes les conclusions qui concordent avec celles de tous les ophtalmologistes qui se sont servi de cet appareil aujourd'hui entre toutes les mains. G. DUBREUIL.

5) *Ballet* rappelle qu'il y a quelques années, à propos d'un malade de Babinski présentant une paralysie systématisée de l'élévation du globe oculaire, il avait émis l'opinion que les ophtalmoplégies systématisées fonctionnelles se distinguent de celles dues à une lésion organique par la conservation des mouvements automatiques et réflexes, conservation qui contraste avec la perte des mouvements volontaires. Ce critérium n'en est pas un : cette dissociation peut se rencontrer dans les paralysies oculaires organiques, comme Ballet le démontre sur deux malades.

Bonnier. Chez les labyrinthiques on peut observer un désarroi oculo-moteur. Quand on commande au malade de fermer les yeux, tout en retenant les paupières élevées, on voit l'œil du côté malade dévier en dehors, soit seul, soit en entraînant l'autre. De même, on observe un retard à l'accommodation à la lumière et à la distance du côté de l'oreille malade. R.

6) *Antonelli* examine les rapports entre l'astigmatisme cornéen et l'astigmatisme total. Ces rapports varient suivant la valeur de l'astigmatisme cornéen. Il étudie successivement l'astigmatisme cornéen nul, minime, direct, moyen et fort; inverse, moyen et fort, oblique et bi-oblique. L'astigmatisme total est tantôt supérieur, tantôt inférieur à l'astigmatisme cornéen. La connaissance de ces rapports rend précieux l'examen ophtalmométrique. BÉNÉZECH.

7) Les deux cas rapportés par *Rémy* confirment l'influence de l'accommodation sur le strabisme convergent. La première de ses malades vit disparaître un strabisme alternativement convergent et divergent par la correction de son hypermé-

tropie sous le contrôle du diploscope. Dans le second cas, la vision binoculaire était impossible lorsqu'on obligeait les deux yeux à accommoder. Les exercices au diploscope permettent d'espérer un redressement. Le diploscope est donc un moyen excellent et facile pour la correction du strabisme et le rétablissement de la vision binoculaire. BÉNÉZECH.

MALADIES DU GLOBE DE L'ŒIL
(BLESSURES, CORPS ÉTRANGERS, PARASITES)

1) **Reis.** — Un cas de panophtalmie avec abcès cérébral et méningite mortelle (Ein Fall von Panophthalmie mit Gehirnabscess und tödtlicher Meningitis) *(Arch. f. Aughkide*, t. LIII, p. 160, 1905).

2) **Rogman.** — Sur la curabilité de la sidérose de l'œil *(Société belge d'ophtalmologie*, novembre 1905).

3) **Basso.** — Sur l'extraction des éclats de fer de l'intérieur de l'œil au moyen de l'électro-aimant (Sull'estrazione delle schiegge di ferro dall'interno dell' occhio coll'electromagnete) *(Clinica oculistica*, janvier 1906).

4) **Hermitte** et **Salva.** — Luxation spontanée du globe oculaire consécutive à une application de forceps dans un bassin rétréci *(Dauphiné médical*, février 1906).

5) **Genet.** — Les parasites animaux du globe oculaire de l'homme *(Thèse de Lyon*, 12 mai 1906).

6) **Jacqueau.** — Ossification de la cavité oculaire (*Soc. des sciences méd. de Lyon*, 17 janvier 1906).

7) **Terrien.** — De l'énucléation avec anesthésies locales, indications et technique *(Archives d'ophtalmologie*, p. 84, février 1906).

1) En général, il est de règle de ne pas pratiquer l'énucléation d'un œil panophtalmique, à cause des méningites mortelles consécutives à l'intervention ; mais la panophtalmie peut aussi provoquer la méningite sans qu'il y ait eu énucléation ; *Reis* ajoute un troisième cas de ce genre aux deux déjà publiés par Warlomont et Webster. G. WEILL.

2) *Rogman* présente un malade qui, pendant onze ans, avait toléré un éclat de fer dont la présence avait provoqué une sidérose des parties accessibles à l'examen. Depuis l'extraction suivie de l'opération de la cataracte et plus tard d'iritomie, il y a onze mois, V s'était maintenue à 5/10, mais depuis quelque temps V = 2/50.

Rogman déclare qu'il n'existe aucun exemple de guérison complète et définitive de sidérose intra-oculaire nettement déclarée.

VENNEMAN incrimine, dans le cas de Rogman, les interventions pratiquées comme susceptibles d'avoir provoqué un décollement de la rétine. MOREAU.

3) *Basso* rapporte la statistique de 19 extractions d'éclats de fer. L'extraction immédiate a été pratiquée 7 fois, l'extraction après attraction dans la chambre antérieure, 3 fois; l'extraction avec plaie sclérale, 5 fois; 4 fois on n'a pu extraire l'éclat de fer. Au point de vue des résultats : la vision fut réduite à la simple perception lumineuse 3 fois, à 1/10 2 fois; la vision resta intacte ou supérieure à 1/10 9 fois; 1 cas d'infection malgré l'extraction. Basso donne ensuite le résumé des observations. G. DUBREUIL.

4) *Hermitte* et *Salva* rapportent une observation de luxation du globe gauche hors de l'orbite, débutant une heure après l'accouchement et devenue complète au bout de vingt-quatre heures. Le nouveau-né présentait un enfoncement assez fort du pariétal et du frontal gauche.

Le chémosis intense présentait un bourrelet noirâtre, parcheminé; les paupières étaient contracturées derrière le globe. Cornée terne, dépolie.

Incision du chémosis, puis réduction du globe suivie de suture des paupières.

La cornée, d'infiltrée qu'elle était, finit par s'éclaircir lentement, en conservant une taie centrale. La vision fut conservée.

Les auteurs pensent que la compression de la tête par le forceps a produit une rupture vasculaire au niveau de l'entonnoir musculaire. MOREAU.

5) Les parasites animaux du globe oculaire de l'homme appartiennent à plusieurs groupes zoologiques. Les plus fréquemment rencontrés sont des cestodes et des nématodes, dit *Genet*.

Les cestodes sont représentés par le cysticerque du Tænia solium : le Cysticercus cellulosæ. Les nématodes parasites sont rangés dans la famille des Filaridés. Exceptionnellement, on a observé des trématodes. Un cysticerque se forme aux

dépens d'un embryon hexacanthe apporté par la circulation dans un point quelconque de l'organe de la vision ; arrivé à destination, cet embryon donne naissance à un cysticerque.

Les filaires siègent surtout dans la région sous-conjonctivale. L'espèce que l'on trouve habituellement est la Filaria loa. On sait aujourd'hui que ce nématode est l'état adulte de la Filaria diurna, comme le pensait P. Manson. On suppose qu'elle est introduite dans l'organisme humain par la piqûre d'un insecte qui aurait puisé les embryons dans le sang d'un sujet présentant des Filaria diurna.

Ces êtres peuvent atteindre toutes les régions de l'œil : conjonctive, cornée, chambre antérieure, iris, cristallin, vitré, rétine. Ils manifestent leur présence par différents symptômes. Un seul signe est caractéristique, il est fourni par l'examen direct ou ophtalmoscopique qui permet de voir le parasite. La gravité des désordres qu'ils déterminent varie avec la nature du parasite et la région de l'organe de la vision qui est frappée. Un seul traitement peut guérir les malades, c'est l'extraction du ver. L'AUTEUR.

6) *Jacqueau* pratique l'ablation d'un œil mou et douloureux chez une femme de trente-trois ans qui a perdu la vision à l'âge de quatorze ans, peut-être à la suite d'un décollement de la rétine. La pièce montre une sphère osseuse complètement creuse en son milieu, totalement séparée de la sclérotique, sauf en avant vers l'ora serreta, où elle est adhérente.

R.

7) *Terrien*, tout en reconnaissant que l'énucléation avec anesthésie générale est le procédé de choix, recommande dans quelques cas l'anesthésie locale : moignons petits, atrophiques, non douloureux à la pression et peu enflammés, dans les accidents du travail où un ouvrier blessé peut avoir le droit de refuser l'anesthésie générale. Instillations répétées de cocaïne, puis injection sous-conjonctivale aux extrémités des deux méridiens principaux. L'opération pratiquée suivant les procédés habituels est très bien supportée si on a soin d'ajouter à l'action locale anesthésique une action générale analgésique par une injection de 1 centigramme de morphine. BÉNÉZECH.

MALADIES DES PAUPIÈRES, DE L'APPAREIL LACRYMAL ET DE L'ORBITE

1) **Bernard**. — Sarcome de l'orbite *(Echo médical du Nord*, 3 décembre 1905).

2) **Bonachi**. — Tumeur de l'orbite *(Bulletin de la Soc. de chir. de Bucarest*, p. 106, 23 novembre 1905).

3) **Top**. — Enfoncement de la voûte orbitaire avec rupture du bulbe de l'œil et pénétration dans la substance cérébrale *(Journal des sc. med. de Lille*, p. 423, 1905).

4) **Mazet**. — Opération de symblépharon total de la paupière supérieure avec conservation du globe oculaire. Greffes d'Ollier-Thiersch *(Recueil d'ophtalmologie*, p. 458-464, août 1905).

5) **Moissonnier**. — Epithelioma palpébral d'origine pilo-sébacée *(Archives d'ophtalmologie*, p. 655, novembre 1905).

6) **Lacaussade**. — Phlegmon des paupières, consécutif à une piqûre septique du poignet *(l'Ophtalmologie Provinciale*, p. 109-110, octobre 1905).

7) **Holth**. — Procédé de localisation radiographique des corps étrangers de l'œil et de l'orbite *(Annales d'oculistique*, p. 401-409, décembre 1905).

1) *Bernard* montre les photographies d'un enfant de onze ans atteint de sarcome de l'orbite. Evolution rapide au début en quinze jours, en pleine santé, puis tumeur entre les paupières du volume d'une orange, curage de l'orbite. La tumeur sarcomateuse avait pris naissance dans la capsule de Ténon et contenait en son milieu l'œil à peu près intact. Guérison opératoire en deux mois, puis trois mois après nouvelles masses bourgeonnantes, grisâtres et sanguinolentes : curage de l'orbite, de la fosse nasale droite, du sinus maxillaire. Troisième intervention un an après le début de la tumeur, puis traitement radiothérapique. Le petit malade a succombé à une hémorragie considérable : des masses volumineuses sortaient de l'orbite, couvraient la face d'un côté, la région mastoïdienne et la partie postérieure du cou. E. R.

2) *Bonachi* présente un jeune garçon qui depuis un an et demi a remarqué une exophtalmie. Divers spécialistes ont prescrit des verres et ont parlé uniquement de myopie. En passant derrière l'œil on sent vers l'angle interne et la paroi inférieure de l'orbite une tumeur irrégulière, bosselée. Le malade n'a ni douleurs, ni troubles visuels et l'auteur craint que, même avec l'opération de Krœnlein, il soit difficile d'attaquer cette tumeur sans léser le nerf optique. E. R.

3) *Top* rapporte l'observation d'un jeune homme de dix-

neuf ans qui reçoit à l'œil gauche un éclat de bois lancé comme une flèche étant happé par la denture d'une scie animée d'une vitesse de 42 mètres à la seconde : il y a plaie contuse de la paupière supérieure, perforation de l'œil, écoulement de sang par la narine. La violence du traumatisme a dû déterminer un enfoncement de la voûte orbitaire, mais on se contente de laver et de panser au bromure de zinc. Une heure après on renouvelle le pansement qui contient de la substance cérébrale; agitation du malade. Les jours suivants antisepsie du champ traumatisé, pas d'intervention. Issue du liquide céphalo-rachidien, délire. Guérison complète au dix-septième jour avec perte de la vision du même côté et de l'olfaction. Cas en faveur de l'expectative, même avec des signes évidents de fracture ouverte du crâne. E. R.

4) *Mazet* rapporte un cas de symblépharon cicatriciel complet, la conjonctive palpébrale totale étant soudée à la conjonctive bulbaire et en même temps aux trois quarts de la cornée. Le seul traitement efficace est la greffe d'Ollier-Thiersch, comme l'avait démontré déjà Abadie au Congrès de 1903 de la Société française d'ophtalmologie. On incise toute l'étendue du symblépharon en suivant la convexité du globe, on recouvre les surfaces cruentées avec les minces languettes dermo-épidermiques. A noter que l'épiderme de ces lambeaux s'adapte à la nouvelle fonction qui lui est dévolue. Il perd son aspect cutané pour présenter une surface lisse unie. Cette opération est indiquée surtout dans les interventions ayant pour but l'amélioration de la prothèse. H. PERETZ.

5) *Moissonnier* rappelle brièvement les observations connues d'épithélioma palpébral d'origine glandulaire et constate que la tumeur a toujours une origine meibomienne. Il rapporte alors une observation personnelle. La tumeur semble avoir débuté par les glandes pilo-sébacées. Il insiste sur l'analyse microscopique et la constatation sur une de ses coupes d'un follicule pileux manifestement néoplasique lui permet de confirmer son diagnostic. BENEZECH.

6) *Lacaussade* publie un cas de phlegmon des paupières.

Le malade s'est piqué au poignet avec une épine d'arquebœuf (bugrave, *ononis spinosa*) qui lui causa une lymphangite de tout le membre supérieur, de la région cervicale, de la joue et aboutit comme phlegmon des paupières. H. PERETZ.

7) Depuis quatre ans, *S. Holth* emploie avec succès le procédé radiographique pour rechercher les corps étrangers de l'œil ou de l'orbite. La radiographie occipito-frontale avait été essayée, mais sans résultat à cause de l'insuffisance de la technique. Le procédé de l'auteur est le suivant : on fixe par un point de suture tangentiellement à la partie supérieure et inférieure du limbe, un petit index de plomb à la conjonctive bulbaire. On immobilise le malade et l'œil. La tempe du côté blessé s'appuie sur un châssis contenant une plaque 13 × 18. On prend d'abord un cliché bitemporal. On place ensuite devant l'œil blessé une plaque 9 × 12 parallèlement au plan frontal, l'ampoule en arrière de la tête du malade. Sur les deux plaques on retrouve l'image des index et éventuellement du corps étranger. On détermine directement sur la plaque la distance entre les deux points. Si le corps étranger est situé plus profondément on peut déterminer son siège intra- ou extra-oculaire en tenant compte de l'état de réfraction de l'œil blessé. En effet, l'axe antéro-postérieur d'un œil emmétrope étant de 24 millimètres, on ajoute ou on retranche 1 millimètre par trois dioptries d'amétropie. H. PERETZ.

RAPPORTS DE L'OPHTALMOLOGIE AVEC LA PATHOLOGIE GÉNÉRALE

1) **De Vaucresson.** — Névrite optique infectieuse monolatérale post-rubéolique. Atrophie papillaire consécutive (*Annales d'oculistique*, p. 202-209, mars 1906).

2) **Barthélemy.** — De la valeur du syndrome cérébelleux et en particulier des troubles oculaires (*Arch. prov. de chirurgie*, mai et juin 1906).

3) **Godts.** — Quelques considérations générales sur la ponction lombaire et ses applications thérapeutiques aux affections de l'œil (*Arch. méd. belges*, mars 1906).

4) **Rist** et **Bornait-Legueule.** — Amaurose saturnine et hypertension artérielle (*Tribune médicale*, 30 juin 1906).

5) **Mouisset** et **Beutter.** — Tumeur cérébrale à forme psychique, pas d'œdème papillaire (*Lyon médical*, p. 1008, 1906).

1) *De Vaucresson* a observé un cas de névrite optique

monolatérale survenue dans le cours d'une convalescence de rougeole. Les particularités de cette observation sont les suivantes : la cécité survint très rapidement, en moins de huit jours, et sept semaines après l'atrophie blanche du nerf était complète ; l'affection resta monolatérale ; l'examen du liquide céphalo-rachidien ne fut pas pratiqué, mais l'auteur pense qu'il y eut un certain degré d'irritation méningée, car le malade se plaignit pendant quelques jours d'une violente céphalalgie frontale. Pour lui, d'ailleurs, cette hypothèse d'une infection venue des méninges n'exclut pas celle de l'imprégnation toxique directe. P. C.

2) *Barthélemy* s'appuie sur quatre observations personnelles qu'il rapporte et étudie, une série de 61 cas d'affections de cervelet confirmées par l'opération ou par l'autopsie. La lésion cérébelleuse était 20 fois un abcès, 14 fois un tubercule, 27 fois un néoplasme. On a noté 40 fois des troubles oculaires, soit 22 fois des troubles papillaires, nystagmus, 11 ; strabisme, 10 ; troubles pupillaires, 9 ; rétinite, 3 ; hémorragies rétiniennes, 2 ; rétrécissement du champ visuel, 2 ; anesthésie conjonctivale? L'auteur explique la stase papillaire soit par pression de la tumeur sur l'orifice intra-crânien du canal rachidien, d'où distension de la gaine du nerf optique, soit par compression des veines de Galien. Le strabisme unilatéral est expliqué par les connexions entre le cervelet et les centres moteurs des muscles de l'œil par l'intermédiaire des centres du nerf auditif et du faisceau acoustico-cérébelleux décrit par Cajal. L'auteur montre toute l'incertitude de la topographie de la lésion. L'opération donnera surtout des résultats lors des suppurations. Pour les néoplasmes, la statistique de Allen Starr sur 50 interventions donne 16 guérisons après rencontre et extirpation de la tumeur, 20 cas où la tumeur n'est pas trouvée, 6 fois on l'a vue sans pouvoir l'extirper, 8 morts la tumeur étant enlevée, donc succès opératoire 32 pour 100.

E. R.

3) *Godts* étudie d'abord la technique opératoire de la ponction lombaire : Quincke conseillait de passer dans le deuxième et troisième espace interlaminaire à 5 ou 10 millimètres à

droite ou à gauche de la ligne médiane, Chipault entre la cinquième vertèbre lombaire et la première sacrée, Tuffier entre la quatrième et cinquième lombaire; l'auteur fait incliner le tronc et ponctionne sur la ligne médiane immédiatement au-dessous de la quatrième apophyse épineuse lombaire. Godts dit qu'on a appliqué la rachicentèse à la cure des diverses névrites optiques en se basant sur les théories mécaniques pour expliquer les lésions, mais personnellement il n'a pas constaté d'amélioration. L'augmentation légère de la vue, que certains malades ont accusée au début ne s'est pas maintenue, mais il s'est adressé surtout à des névrites alcooliques anciennes. R.

4) Homme de trente ans qui, au huitième jour d'une colique de plomb, ressent le soir de la céphalalgie; au réveil, cécité complète. Le lendemain, il distingue le jour de la nuit; albumine, 50 centigrammes dans les urines; tension artérielle, 23 centimètres. *Rist* et *Bornait-Legueule* font respirer 5 gouttes de nitrite d'amyle, aussitôt la tension artérielle est de 15 centimètres et le malade peut lire de gros caractères. Le jour suivant, amblyopie, mais diminuée, tension 21 centimètres, après nitrite d'amyle, 15 centimètres et amélioration visuelle. Départ du malade avec tension 18 centimètres, le malade lit le journal, albumine en traces indosables. A l'examen ophtalmoscopique, papille à bords flous et semée de taches exsudatives péripapillaires et périmaculaires faisant songer à une rétinite albuminurique, V = 9/10. Le lendemain, les lésions ophtalmoscopiques ont presque complètement disparu, les bords de la papille ont repris leur netteté, il ne reste que deux petites taches (Chaillous). Ainsi l'amblyopie saturnine, dans ce cas, ne doit pas être attribuée à l'hystérie ou à la néphrite, mais à l'hypertension artérielle. E. R.

5) *Mouisset* et *Beutter* rapportent l'histoire d'une femme de quarante ans, atteinte de tumeur cérébrale avec allure clinique psycho-motrice, et plus particulièrement psychique. Des phénomènes psychiques périodiques, accompagnés de dépression générale avec tendance au sommeil survinrent progressivement chez le malade; on notait de la céphalée, quelques

vomissements sans phénomènes convulsifs, sans localisations motrices, rien aux papilles. Mort par déchéance progressive et constatation d'une tumeur de la partie médiane de la face inférieure du lobe sphénoïdal gauche; elle est formée d'une nappe gliomateuse uniforme très riche en capillaires.

E. R.

VARIA

1) **Wamsley** (J.-W.). — La question du cul-de-sac de l'orbite pour les yeux artificiels (The sulcus question for artificial eye) *(Ophthalmic Record*, novembre 1905).

2) **Black** (N.-M.). — Des conditions de la vision nécessaire aux mécaniciens des chemins de fer (Environment and visual requirements of railway enginemen and firemen) *(Journ of the Americ. med. Association*, 18 février 1905).

3) **Snell** (A. C.). — De l'électro-aimant en ophtalmologie (The electromagnet in eyework) *(Buffalo med. Journal*, mars 1905).

4) **Risley** (S.-D.). — Injections sous-conjonctivales salées (Subconjunctival salt injections) *(Journal of the American med. Association*, 12 août 1905).

5) **Terson** (A.). — Ciseaux pour la section du nerf optique dans l'énucléation *(Annales d'oculistique*, p. 439-441, décembre 1905).

6) **Jacqueau.** — Le formiate de soude en thérapeutique oculaire *(Lyon médical*, 17 septembre 1905).

7) **Nerli.** — Les collyres au nitrate d'argent et au sulfate de zinc (I collirii al nitrato d'argento e al solfato di zinco) *(Clinica oculistica*, septembre 1905).

1) *Wamsley* emploie l'œil artificiel à double paroi avec contour régulier et angles arrondis. Il dilate les culs-de-sac rétrécis avec des ballons de verre en commençant avec un ballon de 13 millimètres de diamètre et en augmentant jusqu'à 25 millimètres, les ballons étant maintenus en position avec un bandage de fixation. S'il existe dans l'orbite des brides cicatricielles, elles sont coupées aux ciseaux et le ballon est réappliqué. L'auteur réclame la priorité, pour les yeux artificiels à double paroi, appelés généralement yeux de Snellen, en faveur de J.-L. Borsch de Philadelphie qui les fit fabriquer à Wiesbaden (Allemagne) en 1894, quatre années avant que leur emploi fût préconisé par Snellen.

COBURN.

2) *Black* s'est rendu compte par lui-même des conditions qu'il faut exiger du personnel des chemins de fer. Pour pouvoir arrêter les trains rapides, il faut reconnaître les signaux

à 850 mètres environ. La vive lumière du foyer de la locomotive empêche souvent de distinguer les signaux car un scotome temporaire peut se produire. Cet inconvénient peut être supprimé par le port de verres ambrés. Des rayons divergents provenant de la lumière centrale et surtout si cette lampe est à l'électricité rendent l'estimation des distances difficile tandis que des rayons lumineux parallèles n'amènent aucune confusion. L'auteur indique longuement les raisons qui obligent à exiger une bonne vision. Des lunettes ne doivent pas être permises au-dessus d'une dioptrie et demie. La meilleure acuité visuelle doit être exigée de ceux auxquels la direction des trains est confiée. COBURN.

3) *Snell* rapporte deux observations de l'emploi de l'électro-aimant dans la pratique oculistique. Dans le premier cas le corps étranger fut décelé par les rayons X, mais il ne put être enlevé avec l'aimant. Une panophtalmie se déclara et l'œil dut être énucléé. On trouva l'éclat métallique enfoncé dans la sclérotique.

Dans le deuxième cas le diagnostic fut encore fait grâce aux rayons X et les corps étrangers furent extraits à l'aide de l'aimant. Particularité intéressante : il n'y avait qu'une plaie et on enleva quatre éclats situés dans le vitré. Snell pense que le choc du corps étranger contre la sclérotique a amené sa fragmentation en plusieurs éclats. COBURN.

4) *Risley* emploie une solution salée physiologique en injections sous-conjonctivales dans quelques maladies oculaires. Il rapporte des cas de kératite interstitielle où elles furent employées avec succès; de même que des cas de kératites panneuses avec iritis, des abcès de la cornée avec ou sans hypopyon et des hémorragies et décollements de la rétine au cours de la myopie forte. COBURN.

5) *Terson* présente un nouveau modèle de ciseaux pour sectionner le nerf optique. Ces ciseaux n'ont plus l'angle des ciseaux employés jusqu'ici. Le bord des deux extrémités est arrondi. La lame antérieure et supérieure est haute, épaisse,

sans biseau. Elle recouvre en totalité la lame inférieure. Son extrémité libre est lisse, en bout de soulier. H. PERETZ.

6) *Jacqueau* a obtenu de bons résultats avec l'emploi du formiate de soude dans des cas d'asthénopie liée à l'insuffisance de la convergence; ce seraient donc plus les muscles moteurs de l'œil que le muscle ciliaire qui bénéficieraient de l'action de l'acide formique. Le formiate de soude en collyre à 1/30 à 1/50 augmenterait la force musculaire et retarderait la fatigue visuelle. E. R.

7) *Nerli* estime qu'on use de collyres au sulfate de zinc et au nitrate d'argent beaucoup trop forts; le premier est en général donné à des doses supérieures à 1 pour 100, et le second à la dose de 1 pour 100. De semblables proportions sont inutiles et peuvent être nuisibles; il donne la préférence aux formules suivantes :

Sulfate de zinc	0 gr. 03
Eau distillée	15 gr.

avec lavage abondant au moyen d'une solution d'acide borique à 3 pour 100.

Sulfate de zinc	0 gr. 20
Eau distillée	200 gr.

pour lavage oculaire deux fois par jour.

Nitrate d'argent	0 gr. 05
Eau distillée	20 gr.

L'auteur met aussi en garde contre les solutions de bichlorure de mercure dans lesquelles l'alcool employé comme dissolvant primitif provoque une cuisson intolérable de conjonctives; d'où nécessité de faire faire spécialement ces solutions. Il donne la formule suivante :

Bichlorure Hg.	0 gr. 25
Chlorure de sodium	0 gr. 50
Eau distillée.	2 litres

G. DUBREUIL.

Le Gérant : P. MASSON.

Lyon. — Imp. A. REY et Cie, 4, rue Gentil. — 43331

N° 10 31 OCTOBRE 1906

MÉMOIRES ORIGINAUX

Du traitement de la maladie de Basedow, par le thymus[1].

Par le Professeur H. DOR

Comme le disait le professeur Kocher (de Berne) dans un travail récent présenté à la Medical Society de Londres (le 21 mai 1906) : « Les phénomènes associés à l'insuffisance de la sécrétion thyroïdienne sont aujourd'hui bien connus, mais on ne peut pas en dire autant du caractère du groupe des cas connus sous la dénomination de goitre exophtalmique. » Il ajoutait que « de tous les symptômes classiques, le moins constant est l'exophtalmie ». Il pensait, en conséquence, que cette dénomination devrait être abandonnée et remplacée par un terme plus général, comme maladie de Basedow ou de Graves. Les différents auteurs ne sont point d'accord sur la nature de la maladie. Basedow soutenait la théorie hématogène; il admettait une altération primitive du sang comme dans la chlorose; Charcot croyait à une altération des cellules ganglionnaires de l'écorce cérébrale; Sattler, à une maladie du nerf sympathique ou du nerf vague; Moebius, il y a vingt-cinq ans déjà, indiquait l'origine thyroïgène, laquelle est certainement la plus en faveur aujourd'hui.

Je n'ai pas à m'étendre sur les symptômes qui sont suffisamment connus de tous, mais je voudrais insister sur les diverses méthodes de traitement. L'extirpation de la glande thyroïde proposée pour la première fois et exécutée par Tillaux, est maintenant abandonnée à cause de ses conséquences bien connues, myxœdème, cachexie strumiprive, etc., et elle est généralement remplacée par l'*extirpation partielle*.

[1] Mémoire présenté à la réunion des Oculistes à Oxford, le 22 juillet 1906

Les résultats de cette dernière opération sont en général satisfaisants; je ne citerai comme exemples que les derniers publiés par Kocher et Curtis. Sur 176 cas, de gravité variable, opérés par Kocher, il y eut 9 morts, mais tous les autres avaient été améliorés et plusieurs véritablement guéris. La guérison peut être promise si l'opération est faite à temps. L'opération devrait être précédée d'un traitement médical de quelques semaines, petites doses d'iodure de potassium ou peut-être mieux encore d'acide phosphorique, repos corporel et mental absolu et l'opération, elle-même, devrait être faite en plusieurs temps. Les résultats de Curtis sont moins satisfaisants (*Annals of Surgery*, mars 1906). Sur 14 cas de thyroïdectomie partielle, il eut 4 morts, 1 récidive après deux ans (dans un cas, il pratiqua plus tard la sympathectomie) et 9 cas furent vraiment améliorés.

Kurt Schultze (Bonn[1]) fait la résection de la plus grande portion de la glande. Sur 50 opérations, 36 (72 o/o) guérisons, 6 améliorations, 1 sans résultat, 7 morts, 7 récidives, mais avec guérison tardive, soit spontanée, soit par traitement médical (antithyroïdien de Mœbius).

La *sympathectomie*, d'abord pratiquée par Jaboulay, puis par Jonnesco, donna respectivement les résultats suivants :

Sur 17 cas (Jaboulay), 10 guérisons, 5 améliorations, 2 insuccès.

Sur 27 cas (Jonnesco), 9 guérisons, 11 améliorations, 2 insuccès et 5 dont le résultat n'est pas indiqué.

Dans bien des cas, de bons résultats furent obtenus par l'organothérapie, par Mœbius, Ballet, Enriquez et d'autres. Mœbius emploi le sérum de veaux éthyroïdés, Lanz, le rodagène, c'est-à-dire le lait desséché de chèvres éthyroïdées (30 à 60 grammes par jour), Hallion, l'hémothyroïdine. Les résultats de la thyroïdine pure sont moins favorables. Mais, si l'opothérapie compte des succès, les insuccès sont bien plus nombreux encore.

L'emploi des *rayons X* compte également quelques succès, dus à G. Murray, Beck, Stegmann, Widermann et d'autres

[1] *Mitteilungen aus den Grenzgebieten der Medizin und Chirurgie*, vol. XVI, fasc. 2, juin 1906.

encore (pour la bibliographie, voir Rhein, *American Medicine*, juin 1906, p. 164-168). Beck *(Münch. klin. Wochens.*, 15 mai 1905) cite deux observations et conclut : « Dans les cas légers, à côté du traitement médical, il faut faire un emploi énergique des rayons X; dans les cas plus graves, il faut d'abord extirper une partie de la glande, puis avoir recours aux rayons Röntgen dès que la plaie est guérie. Dans les cas très graves, on peut appliquer les rayons X avant l'opération chirurgicale, mais il est important de se souvenir que, par suite d'altérations vasculaires, cette application augmente le danger de l'hémorragie pendant l'extirpation du goître. Widermann présente à la Société médicale de Vienne (11 janvier 1906) les résultats de la radiothérapie dans 5 cas typiques de maladie de Basedow. Les rayons avaient été appliqués directement sur la tumeur thyroïdienne. La maladie n'avait pas été sensiblement modifiée; l'exophtalmie et la tachycardie persistaient, mais les symptômes nerveux étaient bien améliorés dans deux cas. Le poids du corps avait sensiblement augmenté, bien que les conditions de la vie fussent restées les mêmes, à tel point que, dans un cas, il fut nécessaire de diminuer la quantité de la nourriture.

Quant à l'action du *radium*, je ne connais qu'un cas de succès, celui relaté par Robert Abbé.

Pour être complet, je dois encore mentionner la cure par *déchloruration* proposée par Alt *(Semaine médicale*, 20 juin 1906). Il faut abaisser à 4 grammes la dose journalière des chlorures absorbés et diminuer la quantité de liquide. Il cite une femme atteinte de maladie de Basedow, avec psychose et tentatives de suicide ; elle en était venue à ne peser que 34 kilogrammes. Au bout de quatre mois, tous les symptômes psychiques avaient disparu; après six mois, elle avait gagné 23 kilogrammes, et la guérison était complète.

Enfin, il ne faut pas oublier tous les essais de traitement par les diverses applications de l'électricité, qui donnèrent aussi quelques succès.

Ce qui précède est un court historique de l'état actuel de la question, mais mon but dans ce travail est de recommander l'introduction d'un nouveau traitement appartenant à l'opothérapie.

Il y a quelques années, un Anglais, le Dr Owen, voulant se servir d'extrait thyroïdien, se trompa, prit par mégarde de l'extrait de thymus et obtint un bon résultat. Son exemple fut suivi par quelques auteurs, en général avec succès. Telles sont les observations de Cunningham, Eder, Boisvert, Blondel et Mikulicz. Seuls, Taty et Guérin n'obtinrent qu'un demi-succès. Mon fils et moi-même nous avons guéri plusieurs cas de maladie de Basedow, simplement en faisant manger du thymus frais; celui-ci est haché, mêlé à de la farine et un peu de sel, roulé en boulettes et avalé sans le mâcher (15, 25 et même 100 grammes par jour).

Je dois rappeler ici une observation publiée par mon fils, le Dr L. Dor, dans la *Revue générale d'Ophtalmologie*, 1904, p. 247. Une jeune femme, âgée de vingt-quatre ans, était atteinte, depuis dix ans, de la maladie de Basedow, mais, dernièrement sa vue commença à baisser et, pour la première fois, elle consulta un oculiste. Mon fils constata un double kératocône, à gauche avec une opacité centrale V = 1/20, à droite un transparent et clair, V = 1/5. Il traita l'œil gauche par le galvanocautère, ne fit rien au droit et prescrivit du thymus frais. Un mois plus tard, la périphérie du cou, qui mesurait 45 centimètres, tomba à 36 centimètres, la tachycardie de 180 à 140 pulsations, l'exophtalmos diminua, mais en même temps le kératocône de l'œil droit avait disparu et la vision était = 1. Comment expliquer ce fait? C'est encore une question et je dois ajouter que, depuis, j'ai appliqué le thymus dans des cas de kératocône, mais sans résultat appréciable.

Toutefois, il est souvent difficile de se procurer tous les jours du thymus frais et je l'ai remplacé par l'extrait de thymus, préparé comme tous les extraits organiques employés pour l'opothérapie, et conservé dans des tubes stérilisés et scellés[1] et mes résultats ont été tels que, malgré l'insuccès relatif de Taty, j'ai pensé qu'il valait la peine de vous exposer ce traitement.

Je citerai seulement deux observations :

Mme veuve F..., quarante-huit ans, ayant encore régulièrement

1 Les tubes dont je me sers sont préparés par Jacquet, à Lyon.

ses règles, vint me voir le 2 février, se plaignant surtout de migraine et de palpitations, mais en l'examinant je trouvai tous les symptômes du Basedow, goitre, tachycardie, 116 pulsations, une légère exophtalmie, tremblement des mains, etc. La vision était = 0,4 mais cela était expliqué par une Hm. de 1,25 D. et Ashm. 1,50, axe à 80 degrés, car après correction, la vision était = 1 et cette anomalie de réfraction était peut-être la cause ou une des causes de la migraine. De février à mai, elle fit faire tous les deux jours une injection d'une demi-seringue de Pravaz d'extrait de thymus, puis de mai au 6 juillet deux fois par semaine. Aujourd'hui le goître et l'exophtalmie ont complètement disparu. Les pulsations, 86, sont encore un peu trop fortes, mais la malade prétend qu'elle est complètement guérie et qu'elle a retrouvé ses forces d'autrefois; je lui ai toutefois conseillé de continuer les injections une fois par semaine pendant quelques mois. C'est là certainement un succès, mais comme, en somme, il s'agissait d'un cas modéré, je n'insisterai pas davantage.

Il en est tout autrement pour mon second cas :

M. Th., soixante et un ans était atteint de Basedow depuis dix-huit ans. C'était une forme si typique que je dis immédiatement à mon malade que, s'il n'était pas amélioré dans deux ou trois mois, je prierais le professeur Jaboulay de lui faire la sympathectomie. Il m'avait été adressé par le Dr Teillais, de Nantes. En outre des symptômes ordinaires du Basedow, il se plaignait surtout d'une diplopie qui n'était pas due à une paralysie d'un quelconque des muscles moteurs de l'œil, mais simplement à l'impossibilité, à cause de l'exophtalmie excessive, de mouvoir ensemble des deux yeux, soit à droite ou à gauche, soit en haut ou en bas. Je le vis la première fois le 16 octobre 1905 et commençai immédiatement le traitement par une injection quotidienne. Il revint le 22 novembre, m'annonçant qu'il allait beaucoup mieux et que sa diplopie avait disparu; je constatai une amélioration, la tachycardie était moins forte, le goitre avait diminué, mais l'exophtalmie était encore si prononcée que, lorsque le malade regardait droit devant lui, l'ouverture palpébrale mesurait 20 millimètres pour l'œil droit et 18 pour le gauche. Je le revis seulement le 15 juin dernier et fus alors moi-même surpris par la grande amélioration qui s'était produite. L'ouverture palpébrale mesurait 15 millimètres à droite et 12 à gauche; les mouvements des yeux étaient aussi étendus que ceux d'un œil normal. Le goître avait diminué à tel point que le malade qui avait porté des cols du n° 45

(45 cm.), puis 43, 42, 41, en était aujourd'hui au n° 40. La trachycardie existe encore un peu; pouls, 84. Il avait employé quatre boîtes de dix tubes et commençait la cinquième; chaque tube suffit pour trois injections, il en avait donc fait au moins cent vingt. Je lui conseillai de continuer trois fois par semaine pendant six semaines, puis un mois de repos, un mois d'injections et ainsi de suite; je ne doute pas que dans six mois cette maladie de Basedow, qui avait duré dix-huit ans, ne soit complètement guérie.

Je dois confesser que j'étais loin moi-même d'espérer un pareil succès, bien que, depuis trois ou quatre ans, je n'aie jamais employé d'autre traitement et toujours avec de bons résultat. C'est là la raison qui m'a engagé à présenter cette observation, dans cette réunion à laquelle assistent plusieurs des oculistes les plus distingués de l'Angleterre. Ce traitement n'est pas, à proprement parler, nouveau; il est même connu en Allemagne sous le nom du traitement de Mikulicz, bien que, comme je l'ai indiqué ci-dessus, il n'en fût pas l'inventeur, mais seulement un de ses premiers propagateurs.

REVUE GÉNÉRALE[1]

ANATOMIE ET EMBRYOLOGIE

1) **Dimmer.** — La macula lutea de la rétine humaine (Die macula lutea der menschlichen Netzhaut) *(XXXIIIe Versamml. d. ophthalm. Gesellsch. Heidelberg*, 6-8 août, et *Klin*[2]. *Monatsbl. f. Augenhlkde*, août 1906).

2) **Schreiber.** — Formation de glandes dans l'épithélium pigmentaire après section expérimentale des artères ciliaires chez le lapin. Démonstration (Ueber Drüsenbildung des Pigmentsepithels nach experimenteller Ziliararterien-Durchschneidung beim Kaninchen) *(XXXIIIe Versamml. d. ophthalm. Gesellsch. Heidelberg*, 6-8 août, et *Klin. Monatsbl. f. Augenhlkde*, août 1906).

3) **Bernheimer.** — Anophtalmie congénitale et voies optiques (Anophthalmus congenitus und die Sehbahn) *(XXXIIIe Versamml. d. ophthalm. Gesellsch. Heidelberg*, 6-8 août, et *Klin. Monatsbl. f. Augenhlkde*, août 1906).

4) **Wolfrum.** — Sur l'origine du corps vitré (Zur Genese des Glaskörpers) *(XXXIIIe Versamml. d. ophthalm. Gesellsch. Heidelberg*, 6-8 août, et *Klin. Monatsbl. f. Augenhlkde*, août 1906).

[1] Les articles dont nous indiquons seulement les titres, sans analyse, ne contiennent rien de nouveau.

[2] Nous remercions bien sincèrement les directeurs des *Klin. Monatsblätter* qui ont bien voulu nous communiquer, avant leur publication, les épreuves du compte rendu de la Soc. de Heidelberg, rédigé par le Dr Lévi. La Rédaction.

1) Gullstrand, se basant sur des recherches ophtalmoscopiques, entoptiques et anatomiques, prétend que la couleur jaune de la macula est une manifestation cadavérique. *Dimmer* a retrouvé cette coloration jaune dans l'image de l'embolie de l'artère centrale de la rétine. Dans un cas, un photogramme que Dimmer a obtenu avec son appareil, la tache jaune s'est montrée nettement sous forme d'une plaque sombre. En outre, avec un examen à la lumière du jour très intense, avec pupille dilatée et dans les yeux fortement pigmentés, on peut voir très bien que la tache est jaune. La macula est surtout visible chez les jeunes sujets.

Gullstrand croit que l'aspect jaune de la macula observé dans certains cas est dû uniquement à la lumière employée ; avec la lumière spectrale bleue verte, la macula apparaît bleue sur fond jaune. Cela va absolument à l'encontre de l'existence du pigment jaune.

Schmidt-Rimpler et Von Michel croient que la macula du vivant est brune ; le dernier a observé, neuf minutes après la mort, les yeux d'un décapité. Le reflet jaune n'apparaît guère qu'après une heure. Hess a observé la coloration jaune dans la rétine du singe. G. D.

2) *Schreiber* montre des préparations de glandes situées dans l'épithélium pigmentaire de la rétine qu'il a obtenu six mois après section des artères ciliaires chez un lapin. C'est là un fait déjà anormal en lui-même. De telles glandes n'ont pas encore été signalées et, fait curieux, elles ne siègent pas seulement dans la partie externe de la rétine, mais se glissent dans l'intérieur de cette membrane jusque vers la limitante interne. G. D.

3) *Bernheimer* a étudié quatre cerveaux de rats atteints d'anophtalmie congénitale unilatérale et arrive à confirmer les conclusions qu'il avait exposées au XIIIe Congrès international de médecine, Paris, 1900, voir *Rev. Gén. d'Ophtalm.*, t. XIX, p. 459, 1900, et *Klin. Monatsbl. f. Augenhlkde*, octobre 1900 : Recherches anatomiques et expérimentales sur le centre visuel cortical. G. D.

4) *Wolfrum*, à la suite de ses recherches sur les embryons de porc, de lapin, de mouton et sur des embryons humains conclut que le corps vitré dérive de la rétine, et doit être considéré comme une pure formation ectodermique. Il distingue avec Kölliker un corps vitré primitif et un autre durable. Le corps vitré primitif se forme par une masse protoplasmique qui vient primitivement du cristallin et de la rétine, et plus tard de la rétine seulement, comblant tout l'espace libre entre le cristallin et la face interne de la rétine. Simultanément avec la production des vaisseaux, mais indépendamment d'elle, on voit se former le système des fibres radiaires et concentriques. Ce système de fibres est issu de la vésicule oculaire secondaire, c'est le premier stade du corps vitré définitif. Démonstration. G. D.

PHYSIOLOGIE

1) **Rœmer**. — Recherches sur les échanges nutritifs du cristallin et les actions toxiques (Untersuchungen über Stoffwechsel der Linse und Giftwirkungen) *(XXXIIIe Versamml. d. ophthalm. Gesellsch. Heidelberg*, 6-8 août, et *Klin. Monatsbl. f. Augenhlkde*, août 1906).

2) **Wessely**. — Sur une nouvelle méthode d'enregistrement graphique de la pression oculaire et quelques résultats obtenus (Ueber ein neues Verfahren der graphischen Registrierung des Augendrucks und einige mit ihm erhaltene Resultate) *(XXXIIIe Versamml. d. ophthalm. Gesellsch. Heidelberg*, 6-8 août, et *Klin. Monatsbl. f. Augenhlkde*, août 1906).

3) **Wessely**. — Sur l'action de la stase veineuse de la tête d'après Bier, sur l'œil des animaux (Ueber die Wirkung der Bier'schen Kopfstauung auf das Auge im Tierexperiment) *(XXXIIIe Versamml. d. ophthalm. Gesellsch. Heidelberg*, 6-8 août, et *Klin. Monatsbl. f. Augenhlkde*, 6 août 1906).

4) **Nagel**. — Contribution à la connaissance de la vision des deutéranopes (Ein Beitrag zur Kenntniss des Sehens der Deuteranopen) *(XXXIIIe Versamml. d. ophthalm. Gesellsch. Heidelberg*, 6-8 août, et *Klin. Monatsbl. f. Augenhlkde*, août 1906).

5) **Bielschowsky**. — Sur les troubles de la localisation absolue (Ueber Störungen der absoluten Lokalisation) *(XXXIIIe Versamml. d. ophtalm. Gesellsch. Heidelberg*, 6-8 août, et *Klin. Monatsbl. f. Augenhlkde*, août 1906).

6) **Levinsohn**. — Contribution expérimentale à la pathogénèse de la stase papillaire (Experimenteller Beitrag zur Pathogenese der Staungspapille) *(XXXIIIe Versamml. d. ophthalm. Gesellsch. Heidelberg*, 6-8 août, et *Klin. Monatsbl. f. Augenhlkde*, août 1906).

7) **Lohmann**. — Sur l'adaptation à la lumière (Ueber Helladaptation) *(XXXIIIe Versamml. d. ophthalm. Gesellsch. Heidelberg*, 6 8 août, et *Klin. Monatsbl. f. Augenhlkde*, août 1906).

8) **Hertel**. — Recherches expérimentales sur le rétrécissement pupillaire par l'excitation lumineuse (Experimentelles über die Verengerungen der Pupillen auf Lichtreize) *(XXXIIIe Versamml. d. ophtalm. Gesellsch. Heidelberg*, 6-8 août, et *Klin. Monatsbl. f. Augenhlkde*, août 1906).

1) *Rœmer* a, dans ses recherches, utilisé 30.000 cristallins. Il en tire les conclusions suivantes :

Les échanges vrais du cristallin sont constitués par ses phénomènes de nutrition à l'aide de substances appropriées ; toute expérience faite avec une substance étrangère ne peut donner lieu à des considérations applicables, ces substances étant ou non assimilables ou toxiques. — En raison des variations de la pression osmotique du sérum sanguin, celle des milieux oculaires peut lui être supérieure ou inférieure, le plus souvent ces deux pressions sont égales. Le cristallin est soumis aux variations de pression osmotique du sérum sanguin par l'intermédiaire des milieux. — Les variations de poids entre les cristallins d'un même individu sont plus considérables et plus fréquentes qu'on ne le croit, — Les recherches sur les échanges du cristallin, *in vitro*, supposent connues les conditions dans lesquelles un cristallin peut être considéré comme vivant *in vitro*. — Les modifications qui se produisent par la mort du cristallin sont indiquées : par des altérations entre l'épithélium et la capsule, par le contrôle du poids, par les modifications quantitatives des albuminoïdes du cristallin. — Le cristallin ne survit pas à 10 heures de température d'étuve, 5, 15, 20 heures de température de la chambre, 4, 24 heures de température de glacière. Ces faits ont été négligés dans les expériences de diffusion. Dans les yeux énucléés, les conditions sont les mêmes. — Une solution à 1,5 pour 100 de chlorure de sodium est hypertonique pour le cristallin. — L'issue d'albumine est, toutes choses égales d'ailleurs, en rapport avec la température. Dans les expériences de diffusion on a négligé le fait pour les substances employées d'être soit indifférentes, soit nuisibles.

Suivent des considérations sur la cataracte sénile : nécessité d'établir les bases de la toxicologie du cristallin ; rechercher si les types d'altération produits par certaines substances se rapprochent des modifications observées dans la cataracte. La production d'acétone est la même que normalement chez les vieillards cataractés. Le cristallin sénile et celui d'un jeune sujet possèdent la même quantité de substances solubles dans l'éther. Si les cristallins cataractés ont une plus grande abondance de ces substances, il ne faut pas voir dans ce fait la

cause de la cataracte, mais bien sa conséquence. L'acétone et d'autres dissolvants des graisses n'ont pas d'action nocive sur le cristallin. L'introduction des substances nuisibles n'est pas explicable par la théorie hypothétique des lipoïdes. — La saponine et la ténatolysine, ayant le même titre hémolytique, ont des actions très différentes sur le cristallin ; la première ne se combine pas avec les albuminoïdes cristalliniens, la seconde se fixe, au contraire, spécifiquement sur ces mêmes albuminoïdes.

Rœmer estime qu'on ne peut avancer dans la pathologie du cristallin qu'en cherchant dans la voie de l'immunisation ; avec le sérum anticristallinien et par le phénomène des compléments hémolytiques, il a pu reconnaître l'albumine spécifique du cristallin. — Des auto-anticorps contre le cristallin se produisent dans le sérum de l'homme adulte, ils manquent chez le fœtus ; l'absorption des anticorps par le cristallin a montré que, seuls, les récepteurs du sérum pour lesquels la capsule à une affinité sont susceptibles de traverser cette capsule. G. D.

2) Les mesures manométriques de pression oculaire ont pour fondement le fait d'établir avec le mercure une pression telle que les liquides oculaires n'augmentent ni ne diminuent en quantité. On n'a pas tenu compte exact dans les méthodes graphiques employées jusqu'ici de cet important principe. *Wessely* a construit une toute petite capsule de Maret en rapport avec un manomètre régulateur à mercure qui est relié à un mécanisme indicateur très sensible. Il enregistre de cette façon, pendant plusieurs heures, la tension oculaire sans qu'il se produise de déplacements notables du liquide. Il a eu des graphiques montrant les oscillations de la pression oculaire dues au pouls, à la respiration, à la pression artérielle, aux injections intra-veineuses d'adrénaline et sous-conjonctivales de chlorure de sodium. Démonstration. G. D.

3) *Wessely* a expérimenté les effets sur des yeux d'animaux de l'hyperémie provoquée par stase veineuse de la tête. Les lapins supportent bien cette stase, même lorsqu'elle produit de l'œdème de la peau. On constate de l'exophtalmie et du ché-

mosis; mais il n'a pu voir de l'hypérémie des vaisseaux du fond d'œil ni l'exsudation albumineuse de l'iris et des procès ciliaire comme dans l'hyperémie due à des affections oculaires. La ventouse appliquée sur l'orbite, comme l'a conseillé Hesse, provoque une exophtalmie et un chémosis très accentués, hypertonie momentanée suivie d'hypotonie. L'exsudation albumineuse dans ces conditions ne se produit que par une forte aspiration, et elle est toujours plus forte que celle que peut produire une ponction de la chambre antérieure ou une injection sous-conjonctivale de solution de chlorure de sodium. Wessely n'est pas très partisan de l'emploi thérapeutique de ce moyen d'hyperémie générale et lui préfère l'hyperémie locale provoquée.

Augstein, Schirmer, Halben, Nieden, Bahr, Mayweg et Hummelsheim prennent part à la discussion d'où il ressort que ce moyen thérapeutique est d'une efficacité douteuse et parfois dangereuse. G. D.

4) *Nagel* fait observer que les deutéranopes, en particulier ceux qui présentent la cécité pour le vert, ont cependant la possibilité de distinguer les couleurs lorsque l'angle visuel sous lequel celles-ci sont perçues est suffisamment grand. Certains malades, qui sont nettement dichromates lorsqu'ils n'emploient que la vision centrale par la fovea, reconnaissent et différencient facilement les couleurs lorsque l'angle de vision atteint ou dépasse 10 degrés autour du point de fixation, ce fait est constant pour le rouge; le vert est moins bien perçu, mais il donne lieu cependant à une image secondaire manifestement rouge. Le temps minimum nécessaire à la perception et à la reconnaissance des couleurs est plus grand chez les deutéranopes que chez les individus normaux.

Il existe donc une vision trichromatique, même chez les deutéranopes, mais atténuée et rudimentaire.

Straub confirme les observations de Nagel en se basant sur sa propre expérience clinique. G. D.

5) *Bielschowsky* a étudié les troubles de la localisation

absolue dans vingt-cinq cas de paralysies oculaires. Dans les cas types, l'erreur de localisation, par fixation avec l'œil paralysé, atteint la grandeur de la déviation secondaire. Dans les cas atypiques, c'est-à-dire dans lesquels il y a une variation de la grandeur de la déviation avec la direction du regard et fixation alternante, il se produit ou bien une bonne localisation ou bien une erreur équivalente à l'angle de déviation suivant l'œil employé pour la fixation. Le trouble spastique de localisation décrit par Sachs se retrouve dans quelques cas, il est produit par la fixation de l'œil normal et consiste en ce que : un malade atteint de paralysie du droit externe droit porte la main à gauche de l'objet fixé quand il fixe de l'œil gauche; ce phénomène se produit soit exclusivement, soit de préférence dans le champ d'action du droit interne gauche. G. D.

6) *Levinsohn* a cherché à déterminer le sens du courant de liquide dans les gaines du nerf optique et, pour cela, il a employé les ligatures du nerf optique chez le chat et le lapin; pour voir si à la suite se produisaient des signes de stase chez quelques animaux, il a fait des injections de poudre de cinabre dans les espaces sous-arachnoïdiens, puis on recherchait après un temps variable la présence de grains de cinabre dans le cerveau, le nerf optique et l'œil par l'examen microscopique de coupes sériées. Enfin, il pratiqua simultanément la ligature des nerfs optiques et l'injection de cinabre. De ces expériences, Levinsohn tire les conclusions suivantes :

1° Il y a un courant léger de liquide cérébro-spinal du cerveau vers les gaines du nerf optique et de l'œil vers ces mêmes gaines, ce dernier se fait suivant l'axe du nerf. Ces deux courants ont leur issue par les espaces périvasculaires des vaisseaux centraux;

2° Une injection poussée dans la zone pariétale des espace sous-arachnoïdiens remplit la gaine du nerf optique et pénètre dans les espaces périvasculaires des vaisseaux centraux;

3° Une stase dans la partie du nerf optique la plus proche de l'œil avec hydropisie des gaines indique une violente inflammation des gaines du nerf optique;

4° L'établissement de la stase papillaire dépend de trois facteurs dont deux sont des causes primitives (pression intracranienne et altérations inflammatoires du liquide céphalo-rachidien), le troisième est une cause secondaire (stase papillaire par obstruction des voies d'écoulement de la lymphe du corps vitré). Les manifestations inflammatoires viennent s'ajouter à ces causes. G. D.

7) *Lohmann* présente des courbes qui montrent l'existence des faits suivants relatifs à l'adaptation de la rétine à la lumière. Une rétine tenue à l'obscurité n'a pas, pendant les vingt secondes qui suivent, sa sensibilité à la lumière; cet état se poursuit pendant les quelques minutes suivantes et, au bout d'une demi-heure, l'adaptation est parfaite pour une illumination de 25 à 30 bougies-mètres. G. D.

8) *Hertel* a fait une série d'expériences sur le lapin, le chat et l'homme, après section des voies réflexes oculo-pupillaires pour obtenir une contraction oculo-pupillaire. Expériences à rapprocher de celles de Arnold, Brown-Séquard, H. Müller, Steinach, etc., sur les poissons et les amphibiens.

Après section du nerf optique, ni chez le lapin, ni chez le chat, on ne peut obtenir de réflexe photo-moteur par la lumière du jour ou le gaz, même si les animaux ont été longtemps tenus dans l'obscurité. Cependant, sous l'éclairage d'un arc électrique, on obtient un rétrécissement lent, mais évident, des pupilles. Chez l'homme atteint d'amaurose absolue, le même résultat a été observé, bien qu'il ne fût perçu aucune sensation lumineuse et qu'on n'obtînt aucune réaction consensuelle. Dans un œil de grenouille ou de poisson énucléé, la lumière du jour ou du gaz provoquent un réflexe douteux.

Cette différence d'action de différentes sources lumineuses a son explication dans la composition spectrale de chaque lumière. Les rayons ultra-violets seraient ceux qui auraient le plus d'action sur le réflexe photo-moteur, ils agiraient également chez les animaux à sang chaud ou à sang froid. La différence observée pour les lumières composées de radiations à grandes longueurs d'onde serait due à la présence de pigment dans le sphincter irien des animaux à sang froid.

G. D.

ANATOMIE PATHOLOGIQUE

1) **Von Hippel** (E.). — Nouveaux faits tératologiques expérimentaux (Neue experimentelle teratologische Befunde) *(XXXIIIe Versamml. d. ophthalm. Gesellsch. Heidelberg* 6-8 août et *Klin. Monatsbl. f. Augenhlkde*, août 1906).

2) **Stock.** — Sur la kératite parenchymateuse expérimentale chez le chien provoquée par une infection générale due au Tripanosoma Brucei (Ueber experimentelle Keratitis parenchymatosa durch Allgemeininfektion mit Trypanosoma Brucei beim Hund *(XXXIIIe Versamml. d. ophthalm. Gesellsch. Heidelberg* 6-8 août et *Klin Monatsbl. f. Augenhlkde*, août 1906).

3) **Salzer.** — Recherches anatomiques sur les affections oculaires par les vers parasitaires chez la truite (Anatomische Untersuchungen über die durch parasitierende Würmer verursachte Augenerkankung bei Forellen) *(XXXIIIe Versamml. d. ophthalm. Gesellsch. Heidelberg*, 6-8 août et *Klin. Monatsbl. f. Augenhklde*, août 1906).

4) **Dimmer.** — Formations caverneuses dans le nerf optique. Démonstration (Höhlenbildung im Sehnerven) *(XXXIIIe Versamml. d. ophthalm. Gesellsch. Heidelberg*, 6-8 août et *Klin. Monatsbl. f. Augenhlkde*, août 1906).

5) **Peters,** — Cornée renfermant de nombreux spirochètes colorés par la méthode de Levaditi. Démonstration (Eine Kornea die zahlreiche nach Levaditi gefärbte Spirochäten enthält) *(XXXIIIe Versamml. d. ophthalm. Gesellsch. Heidelberg*, 6-8 août et *Klin. Monatsbl. f. Augenhlkde*, août 1906).

6) **Gierke** et **Stock.** — Spirochètes dans la cornée normale d'un fœtus syphilitique. Démonstration. *(XXXIIIe Versamml. d. ophtalm. Gesellsch. Heidelberg*, 6-8 août et *Klin. Monatsbl. f. Augenhlkde*, août 1906).

7) **Toufesco.** — Note préliminaire sur la nature des altérations dégénératives des fibres cristalliniennes *(Annales d'oculistique*, p. 265-270, avril 1906).

8) **Cosmettatos.** — Colobomes à l'entrée du nerf optique *(Annales d'oculistique*, p. 395-402, mai 1906).

9) **Goldzieher** (W.) et **Goldzieher** (Max). — Contribution à l'anatomie pathologique du trachome (Beitrag zur pathologischen Anatomie des Trachoms) *(Arch f. Ophth.*, LXIII, 287-319, 1906).

1) *E. von Hippel* montre un tératome épibulbaire, de la grosseur d'une noisette, contenant différents éléments de tissu : (cartilage, os, tissu lymphatique, épiderme, poil, dents, épithélium pigmenté, fibres élastiques), obtenu par injection de la tête broyée d'un embryon de lapin de 12 jours. Par action des rayons X sur une lapine, il a obtenu chez les lapins nouveau-nés : des pertes de substance palpébrale, des hémorragies de la chambre antérieure et postérieure, une microphtalmie avec colobome des deux yeux. (Démonstration.) G. D.

2) *Stock* montre des préparations d'un œil de chien qui avait été infecté au trypanosome Brucei, chez lequel la cornée

était opacifiée avec une teinte blanc de porcelaine. Il s'agit surtout d'un œdème cornéen. L'infiltration n'existe guère, ainsi que les vaisseaux néoformés que vers le centre de la membrane. Il y avait une violente iritis.

La présence des trypanosomes dans la chambre antérieure peut être démontrée par des inoculations à la souris. Les lésions relèvent-elles directement de la présence des trypanosomes? l'auteur ne peut conclure fermement, il n'a pas pu en colorer dans le parenchyme cornéen proprement dit. (Démonstration.) G. D.

3) *Salzer* a vu des larves de trématodes dans des cristallins de truite, il les décrit ainsi que l'état anatomique des lésions causées. (Démonstration.) G. D.

4) *Dimmer* présente des préparations montrant la présence de cavernules dans le tissu du nerf optique, dues à l'action des solutions de formol et de sublimé. On pourrait les confondre avec des altérations pathologiques. (Démonstration.) G. D.

7) *Toufesco*, de quelques recherches préliminaires sur les altérations des fibres du cristallin, conclut que :

1° On observe dans la cataracte sénile une dégénérescence graisseuse des fibres du cristallin. — Les fibres sont dissociées en fibrilles puis transformées en une masse homogème creusée de vacuoles ;

2° Ces vacuoles représentent les espaces occupés par les gouttelettes graisseuses après leur dissolution par les réactifs ;

3° La dégénérescence graisseuse s'observe au début vers l'équateur du cristallin. P. C.

8) *Cosmettatos* publie deux observations démontrant que le nerf optique colobomateux a été intact. L'anomalie portait sur les membranes qui l'entourent à son entrée dans le globe, et principalement sur la choroïde. Dans un cas, la rétine paraissait atteinte. Les colobomes siégeant en bas, l'auteur ne croit pas à une inocclusion de la fente fœtale, mais plutôt à une inflammation intra-utérine de la choroïde. P. C.

9) *W.* et *M. Goldzieher* étudient l'anatomie pathologique du trachome et concluent qu'il s'agit d'une affection localisée tout d'abord dans la couche vasculaire de la conjonctive. Le premier point où le virus se localise est la paroi vasculaire dont les éléments de la couche adventice prolifèrent en donnant naissance à des lymphocytes qui se groupent et forment des granulomes.

Ultérieurement, les éléments fibroplastiques enserrent la néoformation de tissu conjonctif, et c'est le mécanisme de la guérison anatomique.

Ce travail est accompagné de 14 figures sur 4 planches hors texte. L. DOR.

PATHOLOGIE ET THÉRAPEUTIQUE

OUVRAGES GÉNÉRAUX. — STATISTIQUES

1) **Green** (J.). — Rapport sur les progrès de l'ophtalmologie en l'année 1905 (Report of the progress of Ophthalmology in the year 1905 (*Annals of Ophthalmolgy*, janvier 1906).

2) **Bondi.** — Quatrième rapport sur la section ophtalmologique de l'hôpital général à Iglau (1905) (4 Bericht über die Augenabteilung im Allgemeinen öffentlichen Krankenhause in Iglau, 1905) (*Woch. f. Ther, u, Hyg. d. Auges*, n° 27, 5 avril 1906).

1) L'article de *Green* est une revue générale des progrès de l'ophtalmologie daus tous les pays en 1905.

MALADIES DE LA CONJONCTIVE, DE LA CORNÉE ET DE LA SCLÉROTIQUE

1) **Von Hippel** (E.) — Rôle du traumatisme dans l'étiologie de la kératite parenchymateuse (Ueber die Bedeuteng des Trauma in der Ætiologie der Keratitis parenchymatosa) (*XXXIIIe Versamml. d. ophthalm. Gesellsch. Heidelberg*, 6-8 août, et *Klin. Monatsbl. f. Augenlkde*, août 1906).

2) **Pfalz.** — Sur la kératite parenchymateuse bilatérale (sympathique?) après blessure superficielle de la cornée d'un œil (Ueber doppelseitige Keratitis parenchymatosa (smpathica?) nach oberflächlicher Hornhautverletzung eines Auges) (*XXXIIIe Versamml. d. ophthalm. Gesellsch. Heidelberg*, 6-8 août, et *Klin. Monatsbl. Augenhlkde*, août 1906).

3) **Leber** (T.). — Conjonctivite pétrifiante (Conjunctivitis petrificans) (*XXXIIIe Versamml. d. ophthalm. Gesellsch. Heidelberg*, 6-8 août, et *Klin. Monatsbl. f. Augenhlkde*, août 1906).

4) **Reis** (W.). — Kératite parenchymateuse annulaire congénitale (Keratitis parenchymatosa annularis congenita) (*XXXIIIe Versamml. d. ophthalm. Gesellsch. Heidelberg*, 6-8 août, et *Klin. Monatsbl. f. Augenhlkde*, août 1905).

5) **Greeff** et **Clausen**. — Spirochètes dans la kératite interstitielle expérimentale (Spirochätenbefund bei experimenteller interstitieller Keratitis) *(XXXIIIe Versamml. d. ophthalm. Gesellsch. Heidelberg*, 6-8 août, et *Klin. Monatsbl. f. Augenhlkde*, août 1906).

6) **Seefelder**. — Kératite fœtale (Fœtale Keratitis) *(XXXIIIe Versamml. d. ophthalm Gesellsch., Heidelberg*, 6-8 août, et *Klin. Monatsbl. f. Augenhlkde*, août 1906).

7) **Maurice** (A.). — Le Ptérygion *(Thèse de Lyon*, d° 132, 1906).

8) **Zur Nedden**. — Des lésions cornéennes par la chaux et par les préparations solubles de plomb, de cuivre, d'argent, de zinc, d'alun et de mercure et de leur traitement basé sur des recherches cliniques et chimiques. (Ueber Schædigung der Hornhaut durch Einwirkung von Kalk, sowie von löslichen Blei-Silber-Kupfer-Zink-Alaun-und Quecksilberpraeparaten, nebst therapeutischen Angaben auf Grund von experimentellen klinischen und chemischen Untersuchungen) *(Arch. f. Ophthalm.*, LXIII, 319-388, 1906).

9) **Ray** (J.-M.) et **Verhoeff** (F.-H.). — Tumeurs de la cornée et de la conjonctive (Tumours of the conjunctiva and cornea) *(Ophthalmology*, octobre 1905).

10) **Stirling** (J.-W.) et **Mc. Kee** (S.-H.). — Conjonctivite diplobacillaire de Morax-Axenfeld (Diplobacillary conjunctivitis of Morax-Axenfeld) *(Montreal medical Journal*, septembre 1905).

11) **Taylor** (P.-R.) — Le Trachome et le Jéquirity (Jequirity and Trachoma) *(American Practioner and News*, octobre 1905).

12) **Vail** (D.-F.). — Filaria loa sous-conjonctivale (Filaria loa) *(Americ. Journ. of Ophthalmology*, décembre 1905).

13) **Thompson** (J.-J.). — Tuberculose primitive de la conjonctive (Report of a case of primary tuberculosis of the conjunctiva) *(Annals of Ophthalmology*, janvier 1906).

14) **Groenholm**. — Sur l'étendue du trachome et de la cécité en Finlande (Ueber die Verbreitung des Trachoms und der Blindheit in Finnland) *(Zeitsch. f. Augenheilkunde*, XII, n° 3, p. 425).

15) **Koerber**. — Un cas de pemphigus de la conjonctive (Ein Fall von Pemphigus der Conjunctiva) *(Centralblatt für prakt. Augenheilkunde*, décembre 1905).

16) **Scholtz**. — Résultats et frais de la lutte contre le trachome en Hongrie (Erfolge und Kosten der Trachombekämpfung in Ungarn) *(Arch. f. Augenheilk.*, t. LIII, p. 48, 1905).

1) *Von Hippel* oppose des arguments à ceux qui font jouer un rôle important au traumatisme dans l'étiologie de la kératite parenchymateuse. D'abord, le nombre de cas (12) est trop faible pour ne pas supposer qu'il peut y avoir eu coïncidence entre le traumatisme et la kératite. Il n'est pas certain que la kératite n'ait pas débuté avant que se produise le traumatisme. D'autre part, si dans une région quelconque du corps, un coup plus ou moins violent peut produire une localisation d'un processus syphilitique ou tuberculeux, on ne peut pas en conclure directement qu'une contusion ou lésion de l'œil produira une localisation analogue. Les deux yeux d'ailleurs étant pris plutôt l'un après l'autre que simultanément, on devrait conclure pour le second œil à une affection de nature sympa-

thique ou à une action vaso-motrice; mais souvent la seconde atteinte se produit après la guérison complète de la première, et les expériences de Wessely et Roemer sont contraires à la transmission de l'irritation par action vaso-motrice. En conclusion : le rôle étiologique du traumatisme dans la kératite parenchymateuse est au moins douteux et n'est pas encore prouvé. G. D.

2) Le cas de *Pfalz* est intéressant à rapporter et à rapprocher de la communication de Von Hippel dans ce même Congrès. (Voir ci-dessus.)

Un ouvrier qui n'a comme antécédent qu'une inflammation pulmonaire datant de douze ans déjà, et guéri, sans signes de syphilis ni personnelle ni héréditaire, eut une blessure superficielle de la cornée par un corps étranger. Celui-ci est enlevé deux jours après. Quatre jours après l'accident, apparut une opacité parenchymateuse de la cornée qui augmenta en dépit des frictions mercurielles. Après quatre semaines, le second œil présenta les mêmes symptômes. Au bout de trois mois, la cornée du premier œil commença à s'éclaircir par la périphérie, le trouble cornéen prit la forme discoïde, puis il ne resta que quelques opacités qui disparurent complètement à la fin du sixième mois. Le second œil (œil gauche) mit sept mois et demi pour s'éclaircir complètement; la vascularisation ne se fit pas et les symptômes réactionnels restèrent faibles, du côté de l'iris, il n'y eut qu'une réaction défectueuse aux mydriatiques.

Suivent quelques réflexions de Pfalz, un rapprochement de l'affection avec la kératite disciforme, avec toutefois une issue favorable. Le traumatisme aurait joué un rôle dans l'étiologie, bien que l'auteur ne puisse affirmer sûrement la non-participation de la syphilis et de la tuberculose comme dans les cas de Perlia. Pfalz admet la nature sympathique de l'affection du second œil.

Hummelsheim pense que dans le rapport médico-légal on doit signaler la possibilité d'une affection consécutive du second œil. — Greeff a vu chez un hérédo-syphilitique une brûlure à la chaux donner lieu à une kératite parenchymateuse, il a conclu à l'origine traumatique. — Peters croit

qu'un traumatisme peut donner lieu à une kératite parenchymateuse atypique et unilatérale ; dans le cas de bilatéralité, il faut être réservé. — AUGSTEIN a vu le traumatisme en cause chez des malades qui n'étaient pas victimes d'un accident du travail. — HESSBERG pense que le rôle du traumatisme est aussi douteux dans la kératite que dans le trachome d'origine traumatique. — SCHIRMER veut que l'on distingue entre la kératite syphilitique occasionnée par un trauma et la kératite se manifestant par une infection à forme particulière à la suite d'un trauma. — VON HIPPEL : l'infection du second œil ne s'explique qu'en tenant compte de l'affection constitutionnelle. G. D.

3) *Leber* présente un malade atteint de conjonctivite pétrifiante dont il a publié l'observation il y a onze ans et six ans, (voir v. *Graefe's Arch.*, t. LI, p. 1-97 et *Revue générale d'ophtalm.*, t. XXI, p. 112, 1902) et qui a eu une récidive à l'œil gauche il y a un an et demi. L'œil droit est complètement guéri. Il montre que, pendant tout ce temps, différentes parties du tissu conjonctival ainsi que la sécrétion conjonctivale elle-même ont présenté une forte réaction acide due à la présence d'acide sulfurique libre, dont la preuve est faite par l'emploi du chlorure de barium et du réactif de Günsburg. Démonstration. G. D.

4) *Reis* présente des préparations et des photogrammes de l'œil d'un enfant né au huitième mois et atteint de syphilis congénitale, la recherche des spirochètes dans les organes a été positive. Dans les deux yeux il existait une opacité annulaire. On constate l'absence partielle de l'épithélium cornéen, et par place la régénération de cet épithélium, la membrane de Bowman est de ce fait en grande partie dénudée, les lamelles cornéennes sont en partie disloquées. Infiltration abondante de leucocytes, prolifération abondante des cellules fixes de la cornée, kariolyse intense, petits foyers de nécrose du tissu cornéen dans toute la partie trouble de la cornée. Inflammation exsudative du tractus uvéal. Recherche de spirochètes dans la cornée, négative par la méthode de Levaditi. Démonstration. G. D.

5) *Greeff* et *Clausen* ont constaté que l'inoculation à la cornée du singe de produits syphilitiques produit en quelques semaines un trouble interstitiel. A ce moment, on trouve une infiltration massive de spirochètes dans toute la région opacifiée. Aussitôt que l'opacité est devenue intense, on ne peut plus mettre en évidence les spirochètes. Il semble donc que les leucocytes qui arrivent donnent lieu au trouble cornéen et ils détruisent l'agent infectieux. Démonstration. G. D.

6) *Seefelder* a observé une kératite ou une irido-kératite chez un fœtus humain de sept mois. L'étiologie est douteuse, les recherches bactériologiques sont restées négatives. L'hypothèse d'une infection endogène s'impose. G. D.

7) Le ptérygion, dit *Maurice*, semble résulter d'un trouble trophique, il est par conséquent, sinon une maladie grave, du moins une affection des plus récidivantes ; le traitement devra donc, surtout, porter sur ce point et tendre à empêcher, après l'opération, la réapparition de la tumeur. L'on peut grossièrement schématiser ainsi l'ordre d'apparition des divers traitements chirurgicaux :

a) L'excision qui s'adresse à la difformité et à la gêne, dues à la présence d'une production anormale ; *b)* l'autoplastie, qui complète l'excision, en comblant la perte de substance de façon à supprimer les cicatrices vicieuses et les accidents qui s'ensuivent ; *c)* le râclage, qui s'adresse au leucome cornéen et qui, par épithélisation rapide de la surface kératique, empêche le réamorçage et prévient les récidives.

Il convient donc de ne pas se contenter, comme la généralité des auteurs, de l'excision et de l'autoplastie, mais de râcler vigoureusement la cornée, ce qui ne peut qu'améliorer l'acuité visuelle en ajoutant un résultat esthétique et en fournissant un bon pronostic pour l'avenir. Quant à l'excision et à l'autoplastie, rien de particulier, sinon qu'on doit enlever une portion du ptérygion en rapport avec son volume, et que l'autoplastie doit se faire par glissement, par lambeau ou par greffe, selon que la perte de substance est plus ou moins grande.

L'AUTEUR.

8) D'après *Zur Nedden*, les métaux qui font des incrustations dans l'œil donnent d'abord des combinaisons mucoïdes et, ultérieurement, il se forme un carbonate.

Dans la plupart des cas, c'est le tartrate d'ammoniaque qui donne les meilleurs résultats pour éclaircir *in vitro* les lésions métalliques de la cornée. Les lésions argentiques font exception, en ce sens qu'elles s'éclaircissent mieux par le thiosulfate de soude. Lorsqu'on veut employer le tartrate d'ammoniaque en clinique, le résultat n'est plus aussi complet que lorsqu'on peut faire macérer une cornée dans la solution. Cependant on observe un éclaircissement très net, particulièrement lorsqu'il s'agit de plomb ou de chaux. La solution à employer est de 10 pour 100. On fait baigner l'œil dans cette solution pendant quelques minutes. Plus le traitement est précoce, plus il a chance de réussir. L. DOR.

9) *Ray* et *Verhoeff*, rapportent deux cas de tumeurs avec examen microscopique : Le premier est un épithélioma papillaire, s'étant développé autour d'un ulcère cornéen. Le second est une tumeur maligne, dermoïde carcinomateux de la cornée et de la sclérotique, avec invasion de la chambre antérieure. Sur 44719 malades observés à Massachusetts Eye and Ear Infirmary, on trouva 6 cas seulement de tumeur du limbe.

COBURN.

10) *Stirling* et *Mc. Kee* ont étudié un grand nombre de cas de conjonctivites diplobacillaires ; ils rapportent un cas d'ulcère de la cornée dû au diplobacille et qui ressemblait à l'ulcère serpigineux. La cautérisation n'a pas arrêté la marche de cet ulcère, mais il a regressé rapidement après des instillations du collyre au sulfate de zinc. Le traitement doit être continué durant une période de trois à six semaines. L'examen bactériologique montra des diplobacilles au niveau de l'ulcère et des staphylocoques dans les culs-de-sac conjonctivaux.

COBURN.

11) *Taylor* emploie le jéquirity dans le traitement du trachome, sous forme soit d'infusion, soit de teinture, soit enfin, et c'est là d'après lui le meilleur mode d'administration de cet

agent thérapeutique, en poudre impalpable. Après en avoir saupoudré les conjonctives, il ferme les yeux par un pansement compressif pendant plusieurs heures. Ce traitement est extrêmement douloureux et occasionne un œdème considérable des paupières, quelquefois des joues, du nez et même des lèvres. Cet œdème peut même nécessiter l'admission à l'hôpital du malade. Taylor soigna aussi 73 cas de trachome sans aucune lésion du côté du globe, il a obtenu même d'assez bons résultats. Le traitement demande de six semaines à trois mois. Vingt-deux malades ont été traités quatre et même huit mois.

COBURN.

12) La malade de *Vail* était la femme d'un pasteur qui revenait du Cameroun (Afrique occidentale); pendant son séjour dans ce pays elle avait constaté la présence de filaires sur différentes parties du corps; leur présence s'accompagnait de souffrances assez vives. On put en extraire plusieurs de la peau des paupières. Plusieurs fois on avait pu observer une filaire isolée se mouvant sous la conjonctive. Depuis son retour elle continuait à en être incommodée et en avait extrait une de la paupière supérieure. Vail rapporte tout ce qui est connu au sujet des filaires de l'œil ainsi qu'une bibliographie complète comprenant 127 cas. COBURN.

13) La malade de *Thompson*, une jeune fille de vingt-quatre ans, vint le consulter pour un engorgement préauriculaire. A la paupière supérieure du même côté on observait un ulcère bien délimité de la conjonctive et, peu après, un second apparut. On ne trouva pas de bacille de la tuberculose dans le râclage de l'ulcère, mais une inoculation faite à un cobaye amena une tuberculose généralisée dont l'animal mourut. Le ganglion préauriculaire fut extirpé et, à son examen anatomo-pathologique, on reconnut une tuberculose typique avec cellules géantes. Les ulcérations furent excisées et la malade guérit.

COBURN.

MALADIES DE L'IRIS, DE LA CHOROÏDE ET DU CORPS CILIAIRE
GLAUCOME, AFFECTIONS SYMPATHIQUES.

1) **Holth.** — Un nouveau principe du traitement opératoire du glaucome (Ein neues Prinzip der operativen Behandlung des Glaukoms) *(XXXIIIe Versamml. d. ophthalm. Gesellsch. Heidelberg*, 6-8 août, et *Klin. Monatsbl. f. Augenhlkde*, août 1906).

2) **Erdmann.** — Sur le glaucome expérimental (Ueber experimentelles Glaukom) *(XXXIIIe Versamml. d. ophthalm. Gesellsch. Heidelberg*, 6-8 août, et *Klin. Monatsbl. f. Augenhlkde*, août 1906).

3) **Zur Nedden.** — Sur la valeur thérapeutique et diagnostique de la ponction précoce de la chambre antérieure dans l'iritis (Ueber den therapeutischen und diagnostichen Wert der frühzeitigen Punktion der vorderen Kammer bei Iritis) *(XXXIIIe Versamml. d. ophthalm. Gesellsch. Heidelberg*, 6-8 août, et *Klin. Monatsbl. f. Augenhlke*, août 1906).

4) **Uhthoff.** — Sur la question du carcinome métastatique de la choroïde (Zur Lehre vom metastatischen Karzinom der Aderhaut) *(XXXIIIe Versamml. d. ophthalm. Gesellsch. Heidelberg*, 6-8 août, et *Klin. Monatsbl. f. Augenhlkde*, août 1906).

5) **Winterstein.** — Sur les kystes pigmentaires idiopathiques de l'iris (Ueber idiopatische Pigmenzysten der Iris) *(XXXIIIe Versamml. d. ophthalm. Gesellsch. Heidelberg*, 6-8 août, et *Klin. Monatsbl. f. Augenhlkde*, août 1906).

6) **Bach.** — Sur la méthode d'examen de la pupille (Zur Methodik der Pupillenuntersuchung mit Demonstration *(XXXIIIe Versamml. d. ophth. Gesellsch. Heidelberg*, 6-8 août, et *Klin. Monatsbl. f. Augenhlkde*, août 1906).

1) *Holth* a vu depuis 1893 que les meilleurs résultats dans les cas d'iridectomie pour glaucome étaient donnés par les opérations qui avaient laissé une cicatrice cystoïde dont la cause résidait dans un petit pincement de la périphérie de l'iris entre les lèvres de la plaie. Dans ces cas, la tension reste normale, l'acuité visuelle se conserve bonne, tandis que dans l'œil voisin, qui était le meilleur et où l'iridectomie a été faite correctement, l'excès de tension s'est reproduit.

Depuis août 1904, Holth a pratiqué chez des animaux, puis chez l'homme, d'abord dans des cas de glaucome absolu, ensuite dans des yeux voyant encore, l'enclavement irien sous-conjonctival. Depuis mars 1905, il mesure la tension oculaire avec le tonomètre de Schiötz. La technique consiste à faire une hernie persistante de l'iris dans le tissu sous-conjonctival et, pour que l'iris soit recouvert immédiatement par la conjonctive, évitant ainsi des dangers d'infection, l'auteur place l'incision conjonctivale à 1 centimètre du limbe environ. L'opération, nommée iridencleisis antiglaucomateuse, a été pratiquée 41 fois par son auteur.

Dans 11 cas elle a été faite seule chez des malades ayant une iridectomie préalable; 21 fois elle fut simultanée avec l'iridectomie; 9 fois avec l'iridotomie; 2 fois enfin l'iris enclavé est rentré dans la chambre antérieure; 3 fois la tension faiblit, mais sans toutefois redevenir normale; 35 fois (87 pour 100) la tension redevint et resta normale, soit immédiatement (31 cas), soit au bout de quelques mois. L'opération n'entraîne qu'une légère inflammation irienne sans conséquence.

Dans les expériences de Bader (1873) et d'Herbert (1903), il semble que les auteurs n'aient utilisé que la face antérieure de l'iris pour le pincement; il se forme donc un cul-de-sac aux dépens des feuillets postérieurs qui, ne s'abouchant pas au dehors, ne permet pas la filtration. Pour avoir une fistule véritable, il faut créer une fente dans toute l'épaisseur du feuillet, y compris l'épithélium pigmentaire. G. D.

2) *Erdmann* a pu produire un glaucome expérimental chez un lapin dont il électrolysait l'humeur aqueuse. L'aiguille (électrode positive) était introduite dans la chambre antérieure; la plaque (électrode négative) était placée sur le dos de l'animal. Il a dû se produire une obstruction persistante des espaces de Fontana par néoformation de cellules, peut-être due à l'action des produits d'oxydation de l'acier. De nouvelles expériences provoquèrent des résultats analogues, mais les phénomènes n'avaient pas la même intensité et, après une période passagère d'hypertonie, il se produisait une atrophie du globe, suite des phénomènes irritatifs.

Erdmann électrolysa aussi de l'humeur aqueuse dans un vase stérile (courant de 30 à 50 miliampères pendant deux à quatre minutes) avec deux aiguilles électrolytiques en acier. Il se produisit sur l'électrode positive une masse vert olive foncé. On en injecta une petite quantité dans l'œil d'un autre lapin ou dans la chambre antérieure du lapin ponctionné. Réaction assez légère : chémosis, injection conjonctivale, trouble cornéen léger et hypérémie de l'iris. Dans 75 pour 100 des cas, il se produisit du deuxième au cinquième jour des signes d'hypertonie avec augmentation de volume du globe

oculaire et excavation de la papille. Puis, après deux semaines, la cornée s'éclaircit, les phénomènes irritatifs diminuent d'intensité et le glaucome arrive au stade chronique. L'hypertonie est toujours forte, la cornée est insensible, la chambre antérieure très profonde, l'iris atrophié et la pupille réagit mal. L'accroissement de volume du globe augmentant les rayons de courbure cornéens, il s'est produit des déchirures de la membrane de Descemet. G. D.

3) *Zur Nedden* affirme que, pour donner des résultats positifs, l'inoculation dans la chambre antérieure du lapin de morceaux d'iris ou de quelques gouttes d'humeur aqueuse provenant d'une tuberculose irienne de l'homme, doit être faite au début de l'affection; plus tard, les résultats sont négatifs. Si l'iridectomie doit être reportée à la période de guérison de l'affection, la ponction de la chambre antérieure est possible dès le début; Zur Nedden a même vu des iritis aiguës tuberculeuses endogènes du lapin favorablement influencées par la ponction de l'humeur aqueuse qui, de ce fait, se renouvelle et, d'autre part, l'hypérémie due à la petite opération est aussi favorable à la guérison du processus inflammatoire. Chez l'homme, le même traitement est applicable : ponctions répétées tous les huit jours.

L'humeur aqueuse peut être utilisée pour l'inoculation et pour l'examen direct sur lames en frottis. L'auteur a pu constater par cette dernière méthode la présence de spirochètes.

Discussion : Stock, Fuchs, von Hippel, Wolfrum, Clausen, Fleischer, Wessely apportent des objections soit contre la ponction comme moyen diagnostic, soit contre la possibilité de trouver des spirochètes dans l'humeur aqueuse. Un certain nombre se servent de la tuberculine comme moyen diagnostic. G. D.

4) *Uhthoff* a observé son troisième cas de carcinome métastatique de la choroïde consécutif à un carcinome mammaire. Les deux premiers ont été publiés dans *Die internat. Beiträge zur wissensch. Medizin;* il rappelle encore deux cas de carcinome métastatique du corps ciliaire publié l'un par Paul, l'autre par lui-même. Le troisième cas choroïdien a trait à une

femme de cinquante-quatre ans dont l'œil gauche fut envahi par un carcinome observé à l'ophtalmoscope durant trois mois; il y eut des noyaux disséminés qui se réunirent peu à peu en une seule masse; il y avait aussi des noyaux ciliaires indépendants trouvés par l'examen anatomique. On constata également un foyer nécrotique intéressant toute l'épaisseur de la tumeur et que l'auteur rapporte à un infarctus hémorragique. Dans l'œil droit il se produisit une réapplication de la rétine décollée sur la choroïde à surface jaune rouge, parsemée de foyers pigmentaires, avec amélioration de l'acuité visuelle. La tumeur dans les deux yeux était en nappe étendue et il existait de nombreuses métastases dans les autres organes de la malade. G. D.

5) *Wintersteiner* rapporte deux cas de kystes pigmentaires idiopathiques de l'iris avec considérations anatomiques et anatomo-pathologiques. Il est à remarquer qu'il s'est produit dans les deux cas un glaucome secondaire et que la tumeur avait été prise primitivement et cliniquement pour un mélanosarcome.

Le second cas est d'Asayama. Démonstration. G. D.

6) Méthode déjà exposée par *Bach* et qui se résume dans l'examen systématique de la pupille :

1° Avec un éclairage très faible;

2° Avec éclairage binoculaire;

3° Avec éclairage monoculaire;

4° Au moment de la convergence. G. D.

MALADIES DE LA RÉTINE, DU NERF OPTIQUE ET DES CENTRES NERVEUX
(AMBLYOPIE ET AMAUROSE. DYSCHROMATOPSIE)

1) **Krückmann.** — Sur la dégénérescence rétinienne, en particulier à la suite de l'artériosclérose (Ueber Netzhautdegeneration, insbesondere im Anschluss an Arteriosklerose) (*XXXIIIe Versamml. d. ophthalm. Gesellsch. Heidelberg*, 6-8 août, et *Klin. Monatsbl. f. Augenhkde*, août 1906).

2) **Best.** — Pathogénie du décollement rétinien (Zur Pathogenese der Netzhautablösung) (*XXXIIIe Versamml. d. ophthalm. Gesellsch., Heidelberg*, 6-8 août, et *Klin. Monatsbl. f. Augenhkde*, août 1906).

3) **Harms.** — L'étiologie des obscurations momentanées dans la papille de stase (Zur Aetiologie der momentanen Obskurationen bei Staungspapille)

(*XXXIII*e *Versamml. d. ophthalm. Gesellsch. Heidelberg*, 6-8 août, et *Klin. Monatsbl. f. Augenhlkde*, août 1906).

4) **Harms.** — Démonstration de préparations microscopiques relatives aux apoplexies rétiniennes hémorragiques (*XXXIII*e *Versamml. d. ophthalm. Gesellsch. Heidelberg*, 6-8 août, et *Klin. Monatsbl. f. Augenhlkde*, août 1906).

5) **Wessely.** — Sur l'action de quelques moyens thérapeutiques des plus employés dans le décollement rétinien expérimental (Zur Wirkung einiger der gebräuchlichsten therapeutischen Massnahmen auf künstlich erzeugte Netzhautablösungen) (*XXXIII*e *Versamml. d. ophthalm. Gesellsch. Heidelberg*, 6-8 août, et *Klin. Monatsbl. f. Augenhlkde*, août 1906).

6) **Dimmer.** — Evulsion du nerf optique. Démonstration (Evulsio nervi optici) (*XXXIII*e *Versamml. d. ophthalm. Gesellsch.*, *Heidelberg* 6-8 août, et *Klin. Monatsbl. f. Augenhlkde*, août 1906).

7) **Dimmer** Photogrammes du fond d'œil. Démonstration (Photogrammen des Augenhintergrundes) (*XXXIII*e *Versamml. d. ophthalm. Gesellsch. Heidelberg*, 6-8 août, et *Klin. Monatsbl. f. Augenhlkde*, août 1906)

8) **Peters.** — Les troubles visuels dus à l'autosuggestion (Zur Frage der Sehstörung durch Autosuggestion) (*Zeitsch. f. Augenhlkde*, XII, p. 17).

9) **Nagel** (C.-S.-S.). — Amblyopie alcoolique; lésions du nerf optique (Methyl alcohol amblyopia with special reference to optic nerve) (*Journ. of the Americ. med. Association*, novembre 1905).

10) **Coover** (D.-H.). — Les courants de haute fréquence dans l'amblyopie non toxique (The high frequency current in non toxic Amblyopia) (*New-York medical Journal*, octobre 1905).

11) **Wheelock** (K.-K.). — Des troubles oculaires, dus à la puberté (Eye defects associated with the development of puberty) (*Med. Record*, 1905).

12) **Stocké** (E.). — Quelques observations pratiques à propos d'un cas de névrite rétrobulbaire aiguë (*Société belge d'opht.*, novembre 1905).

1) *Krückmann* pense que toutes les formes de dégénérescence rétinienne sont possibles par l'artério-sclérose; cette dégénérescence ne se manifeste à l'ophtalmoscope que par les localisations névrogliques et se caractérise par des taches blanc brillant, des dépôts de pigment et l'enfouissement névroglique des vaisseaux rétiniens. Les taches blanches sont dues à des cellules névrogliques contenant des granulations graisseuses qui proviennent de la résorption d'éléments nerveux dégénérés, surtout de fibres atrophiées variqueuses.

Il se produit également des résorptions d'hémorragie rétiniennes et de masses albuminoïdes. Les altérations rétiniennes d'origine rénale, diabétique ou celles de la rétinite circinée sont des manifestations de l'artério-sclérose. La forme sénile est très fréquente, mais bénigne. On voit le rôle important de la névroglie rétinienne, chargée de l'entretien ou de la résorption des éléments nobles de la rétine, tenant ceux-ci sous sa tutelle pour ainsi dire. Démonstration. G. D.

2) *Best* a produit chez le lapin, par injection sous-cutanée

de phloridzine, un exsudat situé entre la rétine et l'épithélium pigmentaire. Ce même exsudat peut se produire par injection sous-conjonctivale de substances irritantes, par des cautérisations limitées de la sclérotique, par des infections bactériennes intra-oculaires. La plupart des décollements rétiniens consécutifs à une iridocyclite chronique, à la rétinite diabétique et vraisemblablement à la rétinite albuminurique, ont une origine exsudative. La cause du décollement spontané se trouve dans des altérations durables du corps vitré qui, partiellement liquéfié et troublé, n'agit pas également sur toute la surface de la rétine au cours des mouvements oculaires.

Von Hippel jr. a examiné un décollement rétinien datant de trois jours; il a trouvé un exsudat sous-rétinien coagulé et le corps vitré normal. Uhthoff ne pense pas qu'on puisse conclure du décollement expérimental au décollement spontané et qu'on ne peut baser une thérapeutique sur ces faits d'expérience. G. D.

3) *Harms* a observé à la clinique de Tübingen une malade présentant de la stase papillaire avec des obscurations momentanées. Pendant une de ces périodes d'observation les artères rétiniennes étaient complètement vides de sang, cependant que les veines étaient normalement remplies, puis la circulation artérielle se fit de nouveau, en même temps que l'acuité visuelle redevenait ce qu'elle était avant. Pendant les cinq jours suivants, le même phénomène a été observé deux fois à l'ophtalmoscope. La malade souffre de maux de tête depuis trois ans et récemment son bras droit a été paralysé durant une semaine; néphrite parenchymateuse aiguë, pas de signe d'affection cérébrale localisée. Harms croit à l'existence de crampes artérielles et discute pour la réfuter, dans certains cas au moins, l'hypothèse de Jackson qui attribue les obscurations passagères de la stase papillaire à une amaurose épileptique d'origine cérébrale.

Discussion de l'étiologie et rappels de cas analogues ou différents par Wagenmann, Hirschberg, Leber, Fuchs et Michel.

G. D.

4) *Harms* a déjà publié des cas d'apoplexie rétinienne

hémorragique dans *V. Graefe's Archiv*, vol. LXI, p. 1 et 245, son travail sur cinq cas nouveaux sera publié *in extenso* avec figures dans le même périodique et analysé à ce moment.

G. D.

5) *Wessely* pose à nouveau la question de la résorption des exsudats sous-rétiniens. Dans des cas de décollements provoqués chez des animaux par cautérisation de la sclérotique, il a employé infructueusement le pansement compressif et les injections hypertoniques de solutions salées. G. D.

8) On peut observer, d'après *Peters*, dans les écoles des cas de mauvaise acuité visuelle provenant soit-disant de myopie. Si, au lieu d'employer des verres concaves, on se sert tout bonnement de verres *plans*, on voit soudain cette myopie disparaître, et l'œil gagner en acuité visuelle. Il s'agit là d'enfants influencés par auto-suggestion. Ils ont vu leurs camarades porter des lunettes et se croient subitement également forcés d'avoir recours à des verres. On peut donc facilement corriger ces amblyopies par des verres plans. Le diagnostic est difficile, là où la mauvaise vue paraît être expliquée à la rigueur par une amétropie existant réellement. Il faut, dans ces cas, contrôler les résultats obtenus avec des verres concaves en ajoutant des verres plans. REDSLOB.

9) *Nagel* a observé une amblyopie alcoolique avec excavation du nerf optique comme lésion ophtalmoscopique. Il fit une double iridectomie, laquelle améliora pour un certain temps la vision. Mais de nouveau, la vue baissa, et alors l'auteur fit une sympathectomie, des deux côtés, qui fut suivie d'une amélioration de la vision et d'une baisse de la tension oculaire. COBURN.

10) *Coover* a observé que dans huit cas d'amblyopie non toxique l'application de courants de haute fréquence a toujours amélioré la vision, même après une seule séance ; après cinq ou six applications, la vision s'améliore considérablement. Dans les cas où on n'observe aucune amélioration, les amblyopies ne sont point d'origine rétinienne. COBURN.

11) *Wheelock* décrit sept cas de troubles oculaires survenus peu de temps avant la puberté. On observe généralement une diminution de l'acuité visuelle et du champ visuel, des troubles dans la circulation rétinienne. Cela est dû probablement à des modifications nerveuses et sanguines, d'origine génitale. Le traitement n'a aucune action, ces troubles ne disparaissent même pas après que la menstruation ou la fonction spermatique sont établies. COBURN.

12) *Stocké* présente l'observation d'une malade qui, à deux reprises différentes, fut atteinte de névrite rétrobulbaire avec diminution considérable de l'acuité visuelle. Il insiste non pas tant sur l'affection oculaire de sa malade que sur le traitement qu'il institua, visant à relever un mauvais état des voies digestives. Le résultat satisfaisant qu'il obtint l'encourage à surveiller de très près ce traitement général dans ces formes de névrite. E. MOREAU.

MALADIES DU CRISTALLIN ET DU CORPS VITRÉ.

1) **Schirmer.** — Sur le pronostic des abcès traumatiques du corps vitré (Zur Prognose des traumatischen Glaskörperabszesses) (*XXXIIIe Versamml. d. ophthalm. Gesellsch. Heidelberg*, 6-8 août, et *Klin. Monatsbl. f. Augenhlkde*, août 1906).

2) **Fuchs.** — Sur l'étiologie de la cataracte (Zur Aetiologie der Katarakt) (*XXXIIIe Versamml. d. ophthalm. Gesellsch., Heidelberg*, 6-8 août, et *Klin. Monatsbl. f, Augenhlkde*, août 1906).

3) **Smith** (H.). — Extraction de la cataracte dans sa capsule (Extraction of cataract in the capsule) (*Arch. of Ophthalmology*, novembre 1905).

4) **Jervey** (J.-W.) — Doubles cataractes congénitales, capsulaires complètes, (Complete double congenital capsular cataract) (*Journ. of the south Carolina medic. Assoc.*, septembre 1905).

1) *Schirmer* donne le résumé des résultats qu'il a obtenus dans le traitement des abcès du corps vitré par les frictions mercurielles (Voir *Arch. f. Ophthalmologie* B. LIII, H, 1. p. 1, 1901, analysé *in Revue Gén. d'Ophtalmologie* T. XXI, p. 468, octobre 1902). Il emploie 6 à 8 grammes de mercure par jour chez les adultes. Il a appliqué cette méthode dans cinquante cas où un aspect jaunâtre ou gris des parties profondes de l'œil indiquait une lésion du vitré. Vingt-quatre cas, c'est-à-dire 48 pour 100, ne guérirent pas et se terminèrent

soit par une exentération, soit par une panophtalmie avec énucléation.

Dans 52 pour 100 des cas, l'inflammation guérit et dans 36 pour 100 avec conservation de la vision.

Dans 22 abcès avec corps étrangers retirés de bonne heure, il y eut 59 pour 100 de guérison.

Dans 157 cas de plaies pénétrantes infectées, Schirmer a employé une méthode conservatrice, il n'a pas eu d'inflammation sympathique dans le cours du traitement mercuriel ou les trois mois qui ont suivi. Il considère de ce fait ce traitement comme prophylactique vis-à-vis de l'infection sympathique.

Schmidt-Rimpler, qui fait des injections musculaires, les préfère aux frictions. Dans un cas il a eu cependant une ophtalmie sympathique. Krückmann croit à une action catalytique plutôt qu'antiseptique du mercure ainsi appliqué. Schreiber croit qu'on se trompe dans le diagnostic des abcès du corps vitré et tel abcès cliniquement démontré se réduit par l'examen anatomique à des troubles légers des couches antérieures du vitré. Si l'on examine le nerf optique, comme Nuel et Marchi, ainsi que la couche des cellules ganglionnaires, on y trouve des processus dégénératifs, suites de l'action toxique d'une infection et qui expliquent le mauvais fonctionnement de l'œil. Mayweg accorde que le traitement de Schirmer est bon, mais qu'il ne faut cependant pas y avoir une confiance sans bornes. Landolt : bons résultats par le mercure, il l'applique par voie d'injection intraveineuse. Rœmer estime que la nature bactériologique de l'infection devrait être déterminée, certaines d'entre elles guérissant seules.

G. D.

2) *Fuchs* rappelle que dans l'hétérochromie, chez des sujets présentant des cheveux noirs et des yeux plus ou moins bleuâtres, on observe fréquemment des précipités à la face postérieure de la cornée, et une cataracte dans l'œil le plus clair. Ces mêmes causes qui, dans l'hétérochromie donnent des effets sur l'œil le moins pigmenté, et d'un seul côté, peuvent vraisemblablement donner lieu aux mêmes effets sur les deux yeux faiblement pigmentés l'un et l'autre. Supposons un

patient à cheveux noirs et à yeux bleus, il est susceptible de présenter des altérations de la face postérieure de la cornée et du cristallin dans ses deux yeux ; et Fuchs a réuni un certain nombre de cas cliniques où ces faits sont observés. Il les classe en deux catégories : les uns âgés de trente à cinquante ans (dépôts cornéens, cataracte blanc-bleuâtre uni- ou bilatérale, à noyau ramolli), les autres âgés de plus de cinquante ans qui présentaient des cataractes à noyaux durs, vraisemblablement séniles.

Cheveux noirs et yeux bleus sont souvent la résultante d'un croisement entre deux individus, l'un fortement pigmenté, l'autre faiblement pigmenté. Dans ce cas, aucune raison d'observer des troubles oculaires pathologiques. Si l'on observe des altérations, on doit les rapporter à un processus, alors pathologique, qui a arrêté la formation du pigment et qui, du même coup, serait la cause des troubles cornéens et cristalliniens. O. D.

3) *Smith* dit que l'extraction idéale est celle qui consiste à extraire le cristallin dans sa capsule. Il a opéré 11.000 cataractes, dont 9000 opérées dans leurs capsules. Sa statistique d'un an porte sur 2616 cas, opérés à Jullundurt Civil Hospital, aux Indes.

Il donne ses résultats. (V. *Revue gén.*, p. 290, 1906.)

La cataracte des enfants et les cataractes régressives ne doivent pas être ainsi opérées. Dans la cataracte semi-gélatineuse, il ne faut pas non plus opérer, car la capsule est très mince et se déchire facilement. Des 2767 opérés durant l'année dernière, 151 ou 5,4 pour 100 n'ont pas été opérés avec leurs capsules.

C'étaient 67 cataractes chez des enfants et 84 chez des adultes.

L'incision cornéenne doit être plus grande que celle qu'on fait d'habitude. Après cette incision, on enlève le blépharostat et un aide attire la paupière au moyen d'un écarteur ordinaire.

Les pressions et les contre-pressions doivent se faire très lentement et demandent de deux à trois minutes. S'il y a issue de vitré, ou prolapsus irien, bandage compressif. Lorsque

la capsule se rompt, aller à sa recherche et l'exciser après la sortie du cristallin.

Dans 9 cas, il y a eu issue de vitré, 6 cas guérirent assez bien, les autres ont perdu la vision. Sur 2494 cas d'extraction du cristallin et de sa capsule, il y a eu 2 iritis seulement. Sur 151 cas, au contraire, où on fit la kystitomie, sur 112 cas où la capsule se déchira, il y a 5 pour 100 d'iritis. L'auteur pense que l'iritis est causée ici par la rétention des masses cristalliniennes ou de fragments de capsule.

COBURN.

4) *Jervey* décrit le cas d'un enfant âgé de dix ans, atteint d'une double cataracte capsulaire, complète ; il opéra un œil après iridectomie, l'autre sans iridectomie avec discision de la capsule. COBURN.

MALADIES DE LA RÉFRACTION, DE L'ACCOMMODATION ET DES MUSCLES DE L'ŒIL

1) **Straub.** — Sur la formule des anomalies de réfraction (Ueber die Formeln der Refraktionsanomalien) *(XXXIIIe Versamml. d. ophthalm. Gesellsch. Heidelberg*, 6-8 août, et *Klin. Monatsbl. f. Augenhlkde*, août 1906).

2) **Leber** (Th.). — Sur l'hypermétropie élevée avec présence du cristallin (Ueber hochgradige Hypermetropie bei Vorhandensein der Kristallinse) *(XXXIIIe Versamml. d. ophthalm. Gesellsch. Heidelberg*, 6-8 août, et *Klin. Monastbl. f. Augenhlkde*, août 1906).

3) **Straub.** — Données statistiques sur la réfraction à Amsterdam (Data aus Amsterdamer Refraktionstatistik) *(XXXIIIe Versamml d. ophthalm. Geseltsch. Heidelberg*, 6-8 août, et *Klin. Monatsbl. f. Augenhlkde*, août 1906).

1) *Straub* expose que l'emmétropie a trois qualités, savoir : elle est optiquement déterminée ; elle est la réfraction idéale où tend la nature et là se trouve une théorie de la correction complète de la myopie ; enfin, elle est le point O de la nomenclature de réfraction et, de ce fait, elle est véritablement la réfraction idéale.

Les réfractions supérieures, c'est-à-dire les myopies sont exprimées par $E + nD$.

Les réfractions inférieures, c'est-à-dire les hyperopies sont exprimées par $E - nD$.

Les astigmatismes se désignent par E + *n*D 70° temporal ou E — *n*D 20° nasal.

Straub se sert de ces formules dans sa clinique depuis cinq ans et dit avoir plus de facilités à faire comprendre les amétropies par les élèves.

Aucune discussion n'est indiquée. Mais si l'on ordonne les verres de cette façon, c'est un bouleversement des notions inculquées. On sera en désaccord avec les signes employés jusqu'ici en optique ; faudra-t-il changer ceux-ci ? Non, évidemment, puisqu'en optique pure on n'a pas à se préoccuper d'un état de réfraction tout physiologique. Ou bien, seconde hypothèse, on note les verres en — *n*D (concaves) et + *n*D (convexes) tout en exprimant la réfraction correspondante par E + *n*D (myopie) et E — *n*D (hyperopie). Quelle ne sera pas la confusion des signes ! D'autre part, l'auteur le dit lui-même, l'emmétropie est le point O (Nullpunkt) de la nomenclature de la réfraction, c'est même une de ses qualités. Si l'on pose cette prémisse, l'élève doit mal comprendre pourquoi on fait figurer une quantité qui lui semblera nulle (considérée par un certain côté) dans une formule ; et E + *n*D se transformera pour lui en O + *n*D, ce en quoi il aura tort évidemment. Cette dernière objection n'est pas la plus importante, la question du désaccord entraîné par le changement du signe est autrement grave. G. D.

2) *Leber* a observé, en seize ans, 16 cas d'hypermétropie élevée, variant de 8 à 16 dioptries, 4 cas sont des hypermétropies familiales, et dans tous l'acuité visuelle est mauvaise. Les rayons de courbure cornéens sont courts, contrairement à ce qu'on croirait *a priori*. Ils atteignent parfois 6 millimètres, ce qui dans un œil normal donnerait une myopie de 11 dioptries environ. Pour avoir dans ce cas une hypermétropie de 16 D, il faut un raccourcissement de 7 mm. 5 dans l'axe antéro-postérieur de l'œil. Le petit diamètre de la cornée qu'on trouve dans ce cas, ainsi que les raisons ci-dessus, montrent qu'il s'agit en réalité d'une microphtalmie légère.

Chez le nouveau-né, le cristallin étant, comme dans l'œil adulte, normal, il devrait exister une hypermétropie forte ; mais le cristallin au lieu d'avoir une distance focale

de 50 millimètres environ, comme chez l'adulte, n'a qu'une distance focale antérieure de 32 millimètres. L'œil s'allongeant, les rayons de courbure cornéens s'allongent également et la courbure cristallinienne diminue. Si l'allongement du diamètre antéro-postérieur de l'œil ne marche pas parallèlement avec l'aplatissement du cristallin, on se trouve en présence d'une hypermétropie.

LANDOLT, SATTLER, HERTEL, GRUNERT, HIRSCHBERG, BEST, FLEISCHER prennent part à la discussion, la plupart pour rappeler des cas d'hypermétropie élevée qu'ils ont observés.

G. D.

3) *Straub* présente des courbes établies d'après la réfraction des écoliers d'Amsterdam. Une courbe montre que les enfants ont d'autant plus de chances d'être myopes qu'ils obtiennent plus de prix dans leur scolarité ; c'est à décourager les bons élèves. Une autre courbe montre que la myopie est beaucoup plus fréquente et forte dans les écoles classiques que dans les écoles industrielles. Enfin, une troisième courbe établie d'après les myopes venus à la Policlinique établit qu'il n'existe pas deux sommets dans le graphique des degrés de myopie, comme cela se produirait s'il existait deux myopies distinctes : la myopie faible et la myopie forte ; elles ne sont que les degrés d'une même affection. (Démonstration.)

G. D.

MALADIES DU GLOBE DE L'ŒIL
(BLESSURES, CORPS ÉTRANGERS, PARASITES)

1) **Stock.** — Sur la tuberculose hématogène de l'œil et des paupières chez le lapin (Ueber hämatogene Tuberkulose des Auges und der Lider beim Kaninchen) (*XXXIIIe Versamml. d. ophthalm. Gesellsch. Heidelberg*, 6-8 août, et *Klin. Monatsbl. f. Augenhlkde*, août 1906).

2) **Fleischer.** — Le microphtalmos (Ueber Microphthalmus) (*XXXIIIe Versamml. d. ophthalm. Gesellsch. Heidelberg*, 6-8 août, et *Klin. Monatsbl. f. Augenhlkde*, août 1906).

3) **Rœmer.** — Infection intraoculaire par les protozoaires (Intraokuläre Protozoeninfektion am Auge) (*XXXIIIe Versamml. d. ophthalm. Gesellsch., Heidelberg*, 6-8 août, et *Klin. Monatsbl. f. Augenhlkde*, août 1906).

4) **Stargardt** (K.). — Sur les protozoaires dans l'œil (Ueber Protozoen im Auge) (*XXXIIIe Versamml. d. ophthalm. Gesellsch. Heidelberg*, 6-8 août, et *Klin. Monatsbl. f. Augenhlkde*, août 1906).

5) **Peters.** — Blessures oculaires à la naissance (Geburstverletzungen des Auges) *(XXXIIIe Versaml. d. ophthalm Gesellsch. Heidelberg*, 6-8 août, et *Klin. Monatsbl. f. Augenhlkde*, août 1906).

6) **Bylsma.** — Panophtalmie septique (Septische Panophthalmie) *(Wochens. f. Ther. u. Hyg. d. Aug.*, n° 29, 19 avril 1906).

7) **Zia** (H.). — Sur un cas de formation étendue de substance osseuse et de moelle à l'intérieur de l'œil avec masses fibrineuses dans le cristallin calcifié (Ueber ausgedehnte Knochen-u. Markbildung im Auge sovie über auffällige fibrinähnliche Gebilde in der verkalkten Linse) *(Zeitsch f. Augenhlkde*, XII, p. 47).

8) **Didikas.** — Perte subite de la vision par hémorragie intra-oculaire et son traitement *(Annales d'oculistique*, p. 210-213, mars 1906).

9) **Pasetti.** — Enophtalmie traumatique associée à l'exophtalmie volontaire (Enoftalmo traumatico associato ad exoftalmo volontario) *(Annali di Ottalmologia*, vol. XXXV, fasc. 5-6, p. 354 à 365, 1906).

10) **Santucci** (S.). — Contribution à l'étude de la tuberculose oculaire (Contributo allo studio della tuberculosi oculare) *(Annali di Ottalmologia*, vol. XXXV, fasc. 1, p. 3 à 18, avec 10 figures sur planches, 1906).

1) *Stock* montre des figures de paupières de lapins où se présentent cliniquement des nodules qui ressemblent à des chalazions. L'examen anatomo-pathologique a montré qu'il s'agissait d'une tarsite tuberculeuse avec bacilles visibles. Il croit que ceux qui ont décrit des bacilles tuberculeux dans le chalazion ont dû étudier des cas de tarsite tuberculeuse et faire la confusion clinique des deux affections. Il montre aussi des figures de kératite sclérosante obtenue chez un lapin inoculé dans les vaisseaux et dont l'origine était une tuberculose du corps ciliaire ayant envahi la sclérotique et la cornée. Il y a là une analogie nouvelle pour l'étiologie des inflammations oculaires chroniques. G. D.

2) Les recherches de *Fleischer* portent sur les yeux d'un fœtus humain et ceux de trois chiens atteints de microphtalmie. Chez le fœtus humain les yeux sont divisés en deux portions, l'une interne, l'autre externe, par une cloison verticale due à la reduplication des couches internes de la rétine. L'iris, et surtout sa partie rétinienne, se retourne en arrière, contourne l'équateur cristallinien et se soude à la surface de la cristalloïde postérieure. Le repli rétinien s'élève sur le tissu mésodermique de la fente choroïdienne fœtale, et l'auteur croit qu'il y a là une disposition remarquable qui donnerait la clef de la microphtalmie. G. D.

3) *Römer* a vu que des trypanosomes placés dans le sac

conjonctival intact ou dans l'œil sont susceptibles de donner lieu à des affections oculaires graves et de pénétrer dans le torrent circulatoire, causant ainsi des affections générales. Il a également expérimenté les spirochètes. Démonstration.

G D.

4) *Stargardt* a provoqué des infections par les protozoaires chez soixante souris, vingt-cinq cobayes et douze lapins. Il a employé le trypanosome d'Evans, qui cause la maladie de Surra chez les chevaux, les chameaux et d'autres animaux. Les bêtes n'ont pas survécu à trois mois d'infection générale. Il n'a pas observé de maladies oculaires spontanées, pas plus que d'embolie rétinienne. Il s'est produit des conjonctivites fortes chez les cobayes et les lapins avec des trypanosomes dans le tissu conjonctival. Les trypanosomes injectés dans la chambre antérieure n'ont provoqué que peu ou pas de réaction uvéale. L'injection dans le corps vitré a provoqué des uvéites d'intensité variable La blessure d'un œil sain chez des animaux malades peut provoquer aussi de l'uvéite. Démonstration. G. D.

5) *Peters* montre des préparations relatives à un œdème cornéen et à une déchirure de la membrane de Descemet; on voit même dans un cas la membrane recouverte sur ses deux faces par l'endothélium et libre dans la chambre antérieure. Démonstration. G. D

6) *Bylsma* observa un cas de panophtalmie septique unilatérale à la suite d'un accouchement. Après l'énucléation de cet œil déjà aveugle, la malade guérit. O. SIMON.

8) Chez un malade cardiopathe et probablement syphilitique ayant subitement perdu la vue par hémorragie intra-oculaire, *Didikas* obtint la guérison en employant l'iodure de potassium (2 gr. *pro die*), les sudorifiques, le salicylate de lithine, des ventouses sèches dans le dos et des injections intra-musculaires de cyanure de mercure. F. C.

9) Le syndrome dont s'occupe *Pasetti* est rare, surtout en ce

qui concerne l'enophtalmie. Après un bon résumé de toutes les observations publiées avant lui, l'auteur relate le cas d'un jeune homme de douze ans, présentant l'enophtalmie de l'œil droit depuis l'âge de deux ans environ à la suite d'une chute sans grande gravité (petite plaie lacéro-contuse du sourcil à droite et ecchymose). Depuis l'âge de dix ans le malade s'était aperçu aussi de l'exophtalmie de l'œil droit, à chaque effort, ou à chaque abaissement brusque de la tête et du corps; à l'exophtalmomètre de Weiss, l'œil droit se montrait, pendant le repos, plus enfoncé, par rapport au congénère, de 2 mm. 50. Le maximum de l'exophtalmie était obtenu par la compression des jugulaires, en trente à quarante secondes : aucun bruit de souffle, ni subjectif, ni objectif avec le stéthoscope : sensation de douleur sourde et de traction, au pourtour et au fond de l'orbite. Au maximum de l'exophtalmie, l'œil droit se montrait de 5 mm. 50 plus proéminent que le gauche, déplacé en bas de 3 millimètres et de 2 millimètres vers la tempe. Réfraction et acuité visuelle normales, mais copiopie, jusqu'à cécité transitoire, pendant l'exophtalmie volontaire. Aucune lésion ophtalmoscopique, à part un certain engorgement des veines papillaires, surtout pendant l'exophtalmie.

Pasetti explique l'enophtalmie, dans son cas, par la paralysie des fibres musculaires lisses des ailerons de la capsule de Tenon et par l'atrophie du tissu cellulaire rétrobulbaire, l'une et l'autre à la suite d'une névrite traumatique du nerf supra-orbitaire, propagée jusqu'au ganglion ciliaire et à sa racine sympathique. Quant à l'exophtalmie volontaire, elle ne tenait certes pas à une communication entre l'orbite et les fosses nasales, ni à la présence de varices orbitaires : les vaisseaux, surtout les veines, de l'orbite, avaient dû simplement perdre la résistance normale de leurs parois, à la suite de dystrophie par lésion du sympathique, et pouvaient céder outre mesure à toute stase sanguine, d'autant plus que le soutien du tissu cellulaire de l'orbite (atrophié) se trouvait bien affaibli.

A. ANTONELLI.

10) Après un rapide aperçu historique des publications sur la tuberculose de l'œil, *Santucci* décrit les lésions d'une trouvaille anatomo-pathologique, malheureusement non précédée

d'observation clinique. Un globe, énucléé à un homme de vingt ans, mort de maladie aiguë (?) montra des lésions granulomateuses du pôle postérieur, gros tubercules dans la couche des gros vaisseaux de la choroïde entre papille et macula, infiltration tuberculeuse envahissant les couches profondes de la rétine, infiltration de la chorio-capillaire, lésions de papillite (œdème papillaire), et névrite optique, invasion granulomateuse et destruction des couches rétiniennes, etc. Toutes les tentatives de coloration des bacilles (méthode de Koch et méthode de Ziel-Nelten) ne donnèrent aucun résultat. L'auteur fait ressortir que la tuberculose oculaire n'est pas très rare, qu'elle peut passer inaperçue, pendant un certain temps de son évolution tout au moins, et représenter un foyer primaire et unique d'infection de l'organisme. Elle se localise de préférence au pôle postérieur du globe, dans les tissus les plus vascularisés, telle la choroïde (début dans les couches moyennes à proximité de la chorio-capillaire), et trouve une barrière presque infranchissable dans la sclérotitique. L'invasion rétinienne est secondaire, elle a lieu d'abord dans la couche des fibres optiques sillonnée par les vaisseaux.

A. ANTONELLI.

MALADIES DES PAUPIÈRES, DE L'APPAREIL LACRYMAL ET DE L'ORBITE

1) **Wagenmann.** — Un cas de tuberculose du sac (Ein Fall von Tuberculose des Tränensacks) *(XXXIIIe Versamml. d. ophthalm. Gesellsch. Heidelberg*, 6-8 août, et *Klin. Monatsbl. f. Augenhlkde*, août 1906).

2) **Wagenmann.** — Polype pédiculé volumineux dans le sac lacrymal (Ein grosser gestielter Polyp im Tränensack) *(XXXIIIe Versamml. d. ophthalm. Gesellsch. Heidelberg*, 6-8 août, et *Klin. Monatsbl. f. Augenhlkde*, août 1906).

3) **Preu.** — Un cas d'échinocoques de l'orbite (Ein Fall von Echinococcen der Orbita) *(Arch. f. Augenheilk.*, t. LIII, p. 171, 1905).

4) **Mazza** (A.) — Quelques cas d'œdème aigu angionévrotique, maladie de Quincke (Alcuni casi di edema acuto angioneurotico; malattia di Quincke) *(Annali di Ottalmologia*, vol. XXXV, fasc. 5-6, p. 381 à 393, 1906).

5) **Augiéras,** — Anomalie de développement de l'angle interne des deux yeux et canthoplastie de cet angle *(Soc. franç. d'ophtalm.*, mai 1906).

6) **Gruber.** — Les résultats de la résection temporaire de Krönlein pour les inflammations de l'orbite (Ueber die Erfolge der Krönleins'chen temporären Resektion bei Entzündungen der Augenhöhle) *(Inaug. Diss.*, Freiburg, 1905).

7) **Calderaro.** — Les meilleurs procédés de blépharoplastie (Sui megliori processi di blefaroplastica) *(Clinica oculistica*, avril-juillet 1905).

8) **Coqueret** (P.). — Contribution à l'étude des plaies pénétrantes du crâne par la voie orbitaire *(Thèse de Paris*, 14 décembre 1905).

9) **Kelper** (G.-F.). — Dent de fourchette métallique ayant pénétré quatorze années auparavant à travers la paupière supérieure, le globe oculaire et l'antre de Highmore. Extraction, pas de réaction inflammatoire consécutive (Tine of steel fork thrust through the upper eyelid, eyeball and through the antrum of Highmore. Therein for fourteen years. Removal. No reaction) *(Ophthalmic Record*, septembre 1905).

10) **Schwarzbach.** — Un cas de nécrose traumatique des paupières et du contenu de l'orbite (Ein Fall von Nekrose der Lider und des Orbitalinhalts nach Trauma) *(Inaug. Diss.*, Iena, 1905).

11) **Book.** — Quelques affections de la caroncule (Zur Kenntniss der Erkrankung der Carunkel) *(Centralblatt für prakt. Augenheilk.*, novembre 1905).

12) **Kraus.** — Gangrène des deux sacs lacrymaux consécutive à une diphtérie oculaire *(Soc. de méd. et policlinique de Nuremberg*, 5 octobre 1905).

13) **Alexander.** — Deux cas de sinusite avec complications oculaires *(Berliner klin. Wochens.*, 26 juin 1905).

14) **Lange.** — Un cas de tétanos après blessure piquante de l'orbite (Ueber einen Fall von Tetanos nach Orbitalstichverletzung) *(Inaug. Diss.*, Iena, 1905),

15) **Dehogues.** — Endothéliome de l'orbite (Endotelioma de la orbita) *(1° Congr. med. nacional cubano et Arch. de Oftalm. hisp.-americ.*, mars 1906).

1) *Wagenmann* a observé, chez un malade de vingt-quatre ans, atteint depuis cinq ans de tuberculose de la peau, une tuberculose typique des voies lacrymales; l'examen microscopique montre les caractères spécifiques des affections tuberculeuses. (Démonstration.) G. D.

2) *Wagenmann*, après l'extirpation d'un sac ectasié chez une jeune fille de quinze ans, trouva dans ce sac un polype volumineux haut de 6 millimètres, large de 2 à 3 et épais de 3 millimètres, qui s'insérait par un pédicule sur une cicatrice, vestige d'une ancienne opération. Le polype est recouvert d'une couche épithéliale, au-dessous existe une couche vasculaire et des faisceaux conjonctifs plus ou moins âgés. Des cellules en nombre variable occupent le tissu conjonctif. (Démonstration.) G. D.

4) Les trois observations, très intéressantes, relatées par *Mazza*, représentent une localisation de la maladie de Quincke-Dinkelaker aux paupières et à la conjonctive, palpébrale et bulbaire. Ainsi que dans les formes classiques de l'œdème aigu transitoire angionévrotique des auteurs nommés, les paupières œdématiées présentaient, chez les malades de

Mazza, une coloration cutanée normale, ou à peine érythémateuse ; l'œdème ne conservait pas l'empreinte de la pression du doigt, il n'était pas accompagné de démangeaisons ni de douleurs, il s'établissait rapidement, s'effaçait au bout d'un jour ou deux, récidivait à espaces très variables. Dans un des trois cas (femme de quarante-cinq ans) l'on aurait pu incriminer, comme facteurs étiologiques, la chloro-anémie et la ménopause ; dans un autre, la constitution frêle et la croissance rapide du sujet (jeune homme de quinze ans) ; dans la troisième (femme de trente-cinq ans), des troubles gastro-intestinaux et le nervosisme. A. ANTONELLI.

5) *Augiéras* décrit la physionomie étrange d'une jeune fille en raison de l'étroitesse des fentes palpébrales et de leur écartement de la racine du nez, pas d'épicanthus. Au lieu de faire une canthoplastie de l'angle externe, l'auteur a pratiqué une opération sur l'angle interne et a supprimé un repli cutané réunissant les deux canalicules. Les deux difficultés opératoires ont consisté à faire la section du lambeau cutané aussi loin que possible sans léser les canalicules et à trouver le tissu conjonctival nécessaire pour border les lèvres de la plaie. G. D.

6) *Gruber* décrit d'abord l'étiologie des phlegmons de l'orbite et les résultats des anciennes opérations : incisions plus ou moins profondes dans l'orbite. Les résultats de ces méthodes sont relativement modestes, soit que l'on n'ait pas fait une incision assez profonde, soit qu'on n'ait pas donné au pus une issue suffisante. Pour les phlegmons profonds de l'orbite, l'opération de Krönlein est un véritable progrès. L'auteur décrit trois cas opérés d'après ces données ; dans deux cas, très bon résultat, dans un troisième il y eut une occlusion de l'artère centrale de la rétine. STOCK.

7) La longueur du travail de *Calderaro* (80 pages) ne nous permet pas de l'analyser dans le détail ; il passe en revue non seulement les méthodes de blépharoplastie, mais les principaux procédés de chaque méthode, il rapporte après l'exposé

théorique de chaque opération une ou plusieurs observations cliniques avec schémas et photographies de malades avant et après l'opération. Travail très documenté dont nous résumons les conclusions.

Le meilleur procédé de blépharoplastie qui est fourni par des lambeaux pédiculés à torsion (proc. de Fricke) est celui que l'on doit employer dans les régions latérales pour réparer les pertes de substance des paupières. Pour éviter la rétraction qui suit la dissection du lambeau, celui-ci doit être dessiné avec le double de la surface de la brèche à obturer. La nutrition d'un semblable lambeau se fait par son pédicule pendant les trente-six premières heures, après quoi, il se nourrit par la surface avivée sur laquelle on l'a appliqué, d'où la possibilité de réséquer le pédicule ou de le régulariser suivant les cas ; il est toujours prudent d'attendre pour cette dernière opération environ deux semaines. Le corps du lambeau ne doit comprendre que la peau, le pédicule au contraire contiendra du tissu sous-cutané. Le lambeau à torsion s'attache bien en surface au bout de vingt-quatre à quarante-huit heures, même s'il s'applique sur une surface d'os dénudé ou sur un petit espace vide. La perte de substance secondaire, laissée par le lambeau, doit être réparée par glissement de la peau voisine ; quand c'est impossible, on laisse cicatriser : l'effet esthétique est préférable à celui que l'on obtient par des greffes. Quand il est impossible de prendre le lambeau cutané sur la face, on a recours au procédé de Tagliacozzi. Le résultat d'une blépharoplastie à torsion est définitif et stable au moins à partir d'une année. Les procédés à glissement sont insuffisants, les greffes en mosaïque (de Wecker) dermo-épidermiques sont préférables. La large greffe cutanée, d'après Wolff, est seulement indiquée pour réparer le feuillet cutané de la paupière supérieure quand le bord palpébral et le tarse sont bien conservés ; on doit employer pour ces greffes la peau délicate du prépuce et des grandes lèvres qui permet une grande mobilité de la paupière supérieure ; la greffe de Wolff peut s'appliquer à la paupière inférieure, lorsqu'il ne s'agit que de la peau et dans la région des angles, seulement en cas de nécessité, quand la blépharoplastie à torsion est impossible ; la peau greffée prend un aspect cicatriciel qui rend

médiocre le résultat esthétique. La greffe épidermique (Thiersch) doit être bannie de la chirurgie oculaire. Pour reconstituer une paupière entière, le seul procédé applicable est le procédé palpébro-conjonctival de Cirincione; pour la moitié interne d'une paupière, le procédé à glissement de de Vincentiis est très applicable. G. DUBREUIL

8) Les plaies pénétrantes de l'orbite, dit *Coqueret*, sont assez fréquemment compliquées de fractures des parois supérieure ou interne de l'orbite et de pénétration du corps étranger, dans la cavité crânienne. Le corps étranger, en pénétrant dans l'étage antérieur du crâne, y provoque des dégâts plus ou moins considérables, portant sur les méninges, et principalement sur les lobes frontaux des hémisphères cérébraux. Il a pu pénétrer jusqu'aux ventricules et même ressortir par la suture lambdoïde. Il est intéressant de constater que la symptomatologie immédiate est souvent réduite à un minimum de symptômes, alors même qu'il existe des lésions profondes de l'encéphale. Les fractures directes de l'orbite par corps étranger, se compliquent dans la majorité des cas d'infection : germes infectieux, tantôt portés par le corps étranger lui-même, tantôt par transmission de voisinage. La méningo-encéphalite est la complication la plus redoutable de ces fractures : elle entraîne la mort du blessé dans la presque totalité des cas. Le pronostic des plaies pénétrantes du crâne par l'orbite est, à cause de cette complication, des plus sombres. Il y a donc un intérêt considérable à intervenir, dans tous les cas, pour prévenir l'infection. L'opération de choix sera la trépanation de la voûte orbitaire avec trépanation sus-orbitaire, et drainage de l'étage antérieur du crâne par la plaie opératoire et par la plaie orbitaire. Cette opération pratiquée dans quatre des observations de l'auteur a donné deux guérisons. L'AUTEUR.

9) Le malade de *Keiper* fut frappé avec une fourchette dont une partie fut brisée. Le corps étranger ne fut presque pas senti pendant quatorze ans et fut alors extrait. On constata que la dent de la fourchette avait pénétré la paupière, le globe

oculaire (qui était atrophié) et l'antre de Highmore. Le corps étranger mesurait 56 millimètres. COBURN.

10) *Schwarzbach* a trouvé dans la littérature deux cas (Vossius et Schulz) de nécrose complète des paupières à la suite d'un léger traumatisme. Schwarzbach en ajoute un troisième. Un ouvrier de trente et un ans s'est blessé les paupières dans un accès de *delirium tremens*. Les deux paupières se nécrosèrent et il survint un phlegmon de l'orbite après panophtalmie qui nécessita l'énucléation. STOCK

11) *Bock* a observé trois affections de la caroncule : un mélanosarcome et deux granulomes, dont l'un s'était formé autour d'un corps étranger. E. REDSLOB.

12) *Kraus* présente les photographies d'un enfant qui a succombé en quelques jours à une diphtérie oculaire. Dans l'angle interne de chaque œil, dans la région du sac lacrymal, on voit une large perte de substance, en forme d'entonnoir, à sommet inférieur, dont la paroi osseuse n'est plus revêtue que de périoste recouvert lui-même de croûtes de pus desséché. En haut, l'os unguis apparaît dénudé dans toute son étendue. Les caroncules et les points lacrymaux sont conservés. Le canal lacrymal était libre. Des deux côtés, il existait une conjonctivite compliquée à droite d'une ulcération cornéenne avec prolapsus irien. L'examen bactériologique avait montré l'existence d'une infection associée : bacilles de Lœffler et streptocoques. R.

13) *Alexander* rapporte deux cas de sinusite avec complications oculaires. C'est l'observation d'un homme de quarante et un ans qui, à la suite d'une grippe, voit sa sinusite maxillaire droite latente devenir aiguë et s'accompagner de cellulite ethmoïdale avec papillite. Guérison de la papillite à la suite de l'ouverture du sinus. C'est encore l'observation d'une fillette de treize ans atteinte de sinusite maxillaire gauche et d'ethmoïdite antérieure. Hyalite suppurée du côté droit, sans doute d'ordre métastatique. R.

14) *Lange* réunit dans la bibliographie dix-sept cas de tétanos à la suite de blessure des yeux et de l'orbite, et il donne la description d'un nouveau cas. Blessure avec une canne à l'angle interne de l'œil droit. Le quatrième jour, apparition de symptomes de tétanos. Le neuvième jour, exentération de l'orbite. Malgré les injections répétées de sérum, le malade meurt le dixième jour. STOCK.

RAPPORTS DE L'OPHTALMOLOGIE AVEC LA PATHOLOGIE GÉNÉRALE

1) **Stock**. — Une forme particulière d'idiotie amaurotique familiale (Eine besondere Form der familiären amaurotischen Idiotie) *(XXXIIIe Versamml. d. ophthalm. Gesellsch. Heidelberg*, 6-8 août, et *Klin. Monatsbl. f. Augenhlkde*, août 1906).

2) **Onodi**. — L'étiologie des troubles visuels contralatéraux et la cécité d'origine nasale (Die Aetiologie der kontralateralen Sehstörung und Erblindung nasalen Ursprungs) *(XXXIIIe Versamml. d. ophthalm. Gesellsch. Heidelberg*, 6-8 août, et *Klin. Monatsbl. f. Augenhlkde*, août 1906).

3) **Uhthoff**. — Démonstration d'un fond d'œil dans un cas de polycythémie (Demonstration von einem Fall von sog. Polycythämie) *(XXXIIIe Versamml d. ophthalm. Gesellsch. Heidelberg*, 6-8 août, et *Klin. Monatsbl. f. Augenhlkde*, août 1906).

4) **Rodiet** et **Pansier**. — Diagnostic du tabes et de la paralysie générale d'après les symptômes oculaires *(Province médicale*, p. 200, 1906).

5) **Bricka**. — Névrorétinite dans la paralysie générale *(Marseille médical*, 15 juin 1906).

6) **Lagleyze**. — Accident dentaire. Iritis à hypopyon chez un opéré de cataracte. causée par un empyème du sinus maxillaire (Accidente dentario. — Iritis con hipopion en un operado de catarata, originado por empiema del seno maxilar.) *(Arch. de oftalm. hisp.-american.*, juin 1906).

1) *Stock* a eu l'occasion d'examiner trois enfants de la même famille qui, tous trois, à leur sixième année devinrent idiots et amaurotiques. Le type d'évolution a été dans ces trois cas notablement différent du type classique de Tay-Sachs. Dans ce dernier type, la cécité commence vers l'âge de deux ans, et s'accompagne de paralysie ; dans le cas de Stock, au contraire, la cécité ne fut absolue qu'à sept ans et les paralysies firent défaut. L'étude des lésions anatomo-pathologiques permet de constater, dans le type de Tay, la dégénérescence des cellules ganglionnaires, du cerveau, et des altérations des fibres nerveuses ; les nerfs optiques sont atrophiés, les cellules ganglionnaires rétiniennes sont atrophiées, tandis que la couche des cônes et des bâtonnets est

normale. Dans le cas de Stock, au cerveau les fibres nerveuses sont normales, les cellules ganglionnaires altérées. La couche des cônes et des bâtonnets manque entièrement. Les cellules ganglionnaires rétiniennes sont conservées, mais altérées; les fibres nerveuses et le nerf optique sont sains (Dr Spielmeyer). Dans deux cas, la rétine offrait l'aspect clinique d'une rétinite pigmentaire ; dans le troisième cas, le fond d'œil est normal cliniquement.

La choroïde et la chorio-capillaire sont normales dans la plus grande partie de leur étendue ; il s'agirait donc d'une affection primitive de la couche des cônes et des bâtonnets, soit que celle-ci ait été lésée sous l'influence d'une toxine, soit qu'il s'agisse d'un défaut de développement congénital.

Cette dégénérescence rétinienne peut se rapprocher de cas observés de rétinite pigmentaire où des cônes et des bâtonnets en voie d'atrophie reposaient sur une choroïde saine ; l'affection primitive serait donc rétinienne, et non pas dépendante de l'intégrité de la couche chorio-capillaire. Cependant, alors que dans l'idiotie amaurotique le nerf optique est habituellement sain, dans des yeux aveugles, dans la rétinite pigmentaire, au contraire, à part quelques faisceaux, il est en dégénérescence très marquée. Ces deux processus sont donc très différents sur ce point spécial.

Axenfeld montre la reproduction d'un fond d'œil de rétinite pigmentaire sans héméralopie ; papille et vaisseaux normaux ; l'héméralopie précoce qui s'observerait dans d'autres cas serait en faveur d'une lésion primitive du neuro-épithélium. Schmidt-Rimpler rappelle un ancien cas analogue décrit par Hersing.

G. D.

2) *Onodi* établit par des recherches anatomiques que la paroi située entre les cellules ethmoïdales, le sinus sphénoïdal d'une part et le canal optique d'autre part, est très mince et le nerf optique passe parfois à travers l'une de ces cavités. Il y a onze groupes et trente-quatre possibilités de situation des cellules ethmoïdales, des sinus frontaux et sphénoïdaux et du nerf optique. Onodi envisage ensuite les cas de cécité contralatérale et les explique par des rapports anatomiques naturellement très variables d'un individu à un autre. Lorsqu'on ne

trouve pas la cause de troubles visuels, on doit songer toujours à une affection des sinus voisins. G. D.

3) *Uhthoff* a pu examiner un cas de polycythémie. L'affection est caractérisée par de la cyanose du visage et des extrémités, augmentation du nombre des globules rouges (11 à 13 millions), albuminurie, splénomégalie, neurasthénie. Il n'y a que trente cas publiés. Le fond d'œil présente dans le cas de l'auteur des dilations variqueuses des veines rétiniennes et les artères ont une couleur plus sombre que d'ordinaire. Pas de symptômes oculaires fonctionnels. Démonstration.

G D.

4) *Rodiet* et *Pansier* groupent tous les signes oculaires que l'on retrouve aussi bien dans la paralysie générale que dans le tabes, puis décrivent chaque symptôme avec les caractères qui peuvent le différencier au cours de son évaluation : 1° Les troubles pupillaires, inégalité, myosis, mydriase, troubles du réflexe consensuel, atrophie irienne, irrégularité pupillaire, excentricité, disparition du réflexe pupillaire à la douleur, signe de Piltz, incoordination de l'accommodation, ophtalmoplégie interne, paralysies musculaires; 2° les signes qui dépendent des rapports vasculaires de l'œil et de l'encéphale : congestion papillaire, varices rétiniennes, anémie neuro-rétinienne, sclérose périvasculaire, chorio-rétinite; 3° les symptômes oculaires accessoires : larmoiement, névralgies, hallucinations de la vue, hypotonie, exophtalmie, rétrécissement de la fente palpébrale; 4° les altérations du fond de l'œil : névrite optique, atrophie optique; 5° les troubles visuels : rétrécissement du champ visuel, dyschromatopsie, diminution de l'acuité. Chacun de ces signes est envisagé comparativement dans les deux affections. R.

5) Chez une malade, décédée à l'Asile d'aliénés, *Bricka* a constaté les signes d'une névro-rétinite (papille lavée de Raviart). Il s'agissait d'une névropapillite interstitielle peu avancée et d'altérations atteignant surtout les cellules ganglionnaires de la rétine. « Ces lésions sont tout à fait sem-

blables à celles qui frappent les méninges et l'encéphale dans la paralysie générale. » H. DOR.

VARIA

1) **Grunert.** — La thiosinamine dans la thérapeutique oculaire (Das Thiosinamin in der Augenheilkunde) (*XXXIIIe Versamml. d. ophthalm. Gesellsch. Heidelberg*, 6-8 août, et *Klin. Monatsbl. f. Augenhlkde*, août 1906).

2) **Nagel.** — Adaptomètre, appareil pour l'examen quantitatif du sens lumineux (Adaptometer, bezeichneter Apparat zur quantitativen Untersuchung des Lichtsinnes) (*XXXIIIe Versamml. d. ophthalm. Gesellsch. Heidelberg*, 6-8 août, et *Klin. Monatsbl. f. Augenhlkde*, août 1906).

3) **Nagel.** — Nouvelle édition du tableau pour l'examen du sens chromatique. Démonstration (Neue Auflage einer Tafel zur Untersuchung des Farbenunterscheidung-Vermögens) (*XXXIIIe Versamml. d. ophthalm. Gesellsch. Heidelberg*, 6-8 août, et *Klin. Monatsbl. f. Augenhlkde*, août 1906).

4) **Nagel.** — Appareil pour le mélange des couleurs spectrales destiné au diagnostic clinique. Démonstration (Spektralfarben Mischungapparat speziell für Zwecke der klinischen Diagnostik) (*XXXIIIe Versamml. d. ophthalm. Gesellsch. Heidelberg*, 6-8 août, et *Klin. Monatsbl. f. Augenhlkde*, août 1906).

5) **Von Arlt** (R.). — Itrol Credé pour les yeux dans un emballage amélioré (Itrol Credé pro oculis in verbessert Aufmachung) (*Wochensch. f. Ther. u. Hyg. d. Auges*, n° 17, 25 janv. 1906).

1) *Grunert* emploie la thiosinamine dans les cicatrices lupiques de la peau et dans l'atrophie optique. Il utilise la solution suivante :

Thiosinamine	4,00
Glycérine	8
Eau distillée	40

à laquelle il ajoute, dans le cas d'atrophie optique, 0,2 de nitrate de strychnine. On injecte 1 centimètre cube par jour dans la musculature du bras. La thiosinamine agit sur le tissu de cicatrice, de quelque provenance qu'il soit, en le diminuant progressivement.

SCHMEILCHER, UHTHOFF et NIEDEN rapportent des cas négatifs ou ayant causé des accidents. G. D.

5) *Von Arlt* recommande, à cause de sa prompte décomposition, de prescrire l'itrol Credé dans de petites bouteilles noires et contenant 1 ou un demi-gramme d'itrol. O. SIMON.

Le Gérant : P. MASSON.

Lyon. — Imp. A. REY et Cie, 4, rue Gentil. — 43501

MÉMOIRES ORIGINAUX

Traitement de l'hypopyon par le drainage capillaire de la chambre antérieure.

Par MM.

ROLLET et MOREAU

Professeur de clinique ophtalmologique — Chef de clinique ophtalmologique

à l'Université de Lyon.

Il semble difficile de pouvoir préconiser un nouveau traitement des kératites à hypopyon après les procédés innombrables décrits pour combattre cette fréquente et redoutable affection. La méthode de Sæmisch, vieillie de plus de trente ans, n'a été remplacée par aucune autre technique chirurgicale vraiment nouvelle; que l'incision ait été modifiée dans sa direction, il importe peu. Certains opérateurs, en effet, sectionnent la cornée suivant le sens proposé par Sæmisch, horizontalement; d'autres pratiquent une incision verticale cherchant par ce moyen à empêcher, disent-ils, la réapplication trop rapide des lèvres de la plaie cornéenne avec rétention comme conséquence. Que la section de la cornée soit verticale, horizontale ou oblique, le danger de rétention subsiste toujours, car les bords de la plaie cornéenne, par suite de la rigidité élastique de la cornée, se réappliquent après le passage du couteau et favorisent ainsi la reproduction du pus; la consistance spéciale de la cornée remplace des points de suture et la coaptation est tout aussi parfaite que dangereuse. D'ailleurs, Sæmisch lui-même recommande très judicieusement, pour obvier à cette fermeture trop hâtive, d'introduire entre les lèvres de la plaie cornéenne l'extrémité d'un fin stylet, dans les jours qui suivent l'opération.

Nous ferons le même reproche à la paracentèse de la cornée;

qu'elle soit faite en bas, en dehors ou en dedans, le danger de la rétention et de la réapparition rapide du pus existe également.

Si maintenant, ce qui arrive fréquemment, s'interpose entre les lèvres de la plaie cornéenne du Sæmisch une portion d'iris, à la rétention s'ajoute tout ce que comporte d'inquiétant, pour l'avenir de l'œil, l'existence de synéchies kérato-iriennes. La possibilité de l'enclavement ou du prolapsus irien est même à redouter dans la paracentèse et Bocchi, pour se mettre à l'abri de cette complication, pratique la ponction en enfonçant le couteau à 2 millimètres du limbe. Par cet orifice assez distant du bord cornéen, on fait, en outre, un lavage de la chambre antérieure. C'est peut-être, tout en évacuant l'hypopyon, à ces considérations qu'ont obéi certains opérateurs, en faisant une iridectomie. Le vrai bénéfice de l'iridectomie dans ces cas, réside dans le premier temps de l'opération, c'est-à-dire l'ouverture de la chambre antérieure ; nous comprenons difficilement les avantages du second temps opératoire : la section de l'iris en pleine cavité purulente.

La galvano-cautérisation rend, dans certains ulcères à hypopyon, d'incontestables services, mais outre l'inconvénient de créer des leucomes souvent considérables dans l'aire cornéenne utilisable pour la vision, elle ne suffit pas souvent pour arrêter l'envahissement de la chambre antérieure par le pus, à tel point que l'opération de Sæmisch, doit être appliquée dans ces cas où la cautérisation a été pour l'hypopyon un agent indifférent. En définitive, nous pensons que, dans les cas de vastes hypopyons, la méthode de la cautérisation doit s'effacer devant celle de l'ouverture chirurgicale de la chambre antérieure et nous réservons l'emploi du galvano-cautère pour les ulcères assez nettement limités, périphériques, de préférence, et ne s'accompagnant d'un hypopyon peu marqué. Et même, dans ces derniers cas, nous associons la méthode des injections sous-conjonctivales mercurielles. Dans les ulcères à hypopyon de faible intensité, les succès de la méthode sous-conjonctivale sont la règle comme l'un de nous l'a montré dans la thèse de Dargein (Lyon 1904) et nous touchons, en outre, l'ulcère à l'acide phénique ou à l'acide lactique purs. C'est encore dans ces cas que l'emploi des sérums actuels nous paraît autorisé.

Ces restrictions font prévoir que nous ne rejetons aucun des modes de traitement actuellement employés contre les ulcères serpigineux, ne voulant pas préconiser d'une façon absolue et systématique un procédé s'appliquant à tous les cas. Les ulcères à hypopyon, selon leur marche, leur siège, leur allure clinique, doivent être traités par des méthodes différentes, les indications variant selon les cas considérés. Les recherches bactériologiques du pus ne nous semblent pas fournir dans l'hypopyon une indication thérapeutique certaine. Le pus de nos malades contenait soit du pneumocoque, soit plus rarement du staphylocoque. Un de nos sujets porteur d'un hypopyon à pus stérile (examen d'Aurand) a eu une évolution de son ulcère identique à celui de nos autres malades. Aussi, ne nous semble-t-il pas qu'avec nos connaissances actuelles, on puisse poser sûrement les indications d'un traitement basé uniquement sur tel ou tel microbe en cause, tel que l'indique Vallaudé dans sa thèse (Bordeaux, 1900); c'est schématique, mais non clinique. Quant aux hypopyons marqués, nous pensons que, dans ces cas, il serait téméraire de ne pas conseiller l'évacuation immédiate.

Ainsi, d'une façon générale, quand il existe une nappe de pus atteignant le tiers supérieur de la distance interpupillo-limbique, c'est-à-dire éloignée de 2 millimètres environ du bord pupillaire inférieur, ou affleurant ce bord lui-même, nous considérons qu'en face d'une telle collection purulente il faut, d'urgence, non seulement l'*ouvrir*, mais encore la *drainer*. En raison de l'exiguïté de l'espace à drainer, on ne saurait avoir recours qu'au drainage capillaire qui est très suffisant. Cette méthode de drainage de la chambre antérieure fut employée pour la première fois à l'Hôtel-Dieu par l'un de nous, il y a plusieurs années, sur deux malades dont nous n'avons pu retrouver les observations.

Voici notre technique opératoire actuelle :

Le malade est couché, deux releveurs écartent les paupières, après anesthésie locale à la cocaïne. Une pince fixatrice conjonctivale est placée en haut, répondant à l'extrémité supérieure du diamètre vertical cornéen. A l'aide du couteau à cataracte, on ponctionne la cornée, au limbe, à égale distance de la limite inférieure de la cornée et du bord pupillaire.

L'instrument franchit rapidement la masse purulente et ressort en un point symétrique à l'orifice de ponction. La contre-ponction se fait ainsi au limbe cornéen. Dès que cette contre-ouverture est obtenue, l'opérateur relève légèrement le manche de l'instrument en haut, de manière à élargir de la pointe du couteau l'orifice de sortie. L'agrandissement de la brèche de

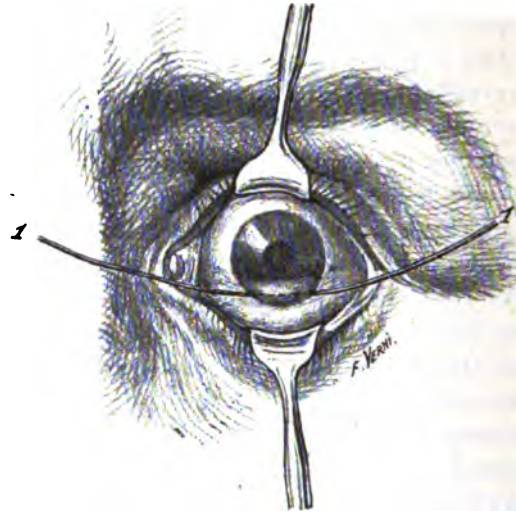

Fig. 1. — Drainage de la chambre antérieure par un crin (*1*, *1'*).

sortie par la pointe de l'instrument est un temps opératoire rès important. Le couteau est alors vivement retiré, *sans ectionner le pont cornéen restant*. Il s'agit, en somme, du premier temps opératoire d'une kératotomie inférieure, sans taille complète du lambeau.

Par l'orifice de ponction, on introduit l'extrémité d'un crin de Florence de calibre moyen, d'une longueur de 5 à 6 centimètres environ; la chambre antérieure est traversée en pleine masse de pus et le crin est poussé par l'orifice de la contre-ponction. De chaque côté de la cornée, le crin dépasse de 2 centimètres environ. Les paupières sont fermées et un pansement occlusif est appliqué.

Au bout de douze ou mieux vingt-quatre heures, le pansement est enlevé et l'on constate la disparition complète du pus. Le drain peut être laissé en place quarante-huit heures

sans inconvénients. L'ulcère;qui a été imprégné de pommade grise ophtalmique, commence à se déterger.

On doit connaître certains détails de technique suivants que nous a donnés notre expérience personnelle :

Nous préférons l'emploi des écarteurs à celui du blépharostat, d'application très douloureuse en ces circonstances, l'action de la cocaïne ou de l'holocaïne étant illusoire sur ces yeux enflammés. Et même nous conseillons, si l'on n'a pas à sa disposition des écarteurs, d'utiliser le pouce et l'index gauches pour maintenir les paupières ouvertes, de la sorte on sera évidemment obligé d'opérer sans pince fixatrice. Cette simplification opératoire ne peut être conseillée dans les cas où existe un volumineux chémosis plus ou moins gênant dans la contre-ponction, la pince fixatrice devient presque nécessaire, d'autant plus que la pointe du couteau cheminant dans le pus n'est pas aperçue par l'opérateur qui ne peut choisir, sous le contrôle du regard, son point de sortie.

Dans la mise en place du crin, il est préférable, afin de faciliter la recherche de l'orifice de la contre-ponction, de courber au préalable le crin; cette incurvation donnée au drain favorise la sortie de ce dernier par la contre-ouverture cornéenne. Evidemment, on éprouve parfois quelques tâtonnements avant de trouver l'orifice de sortie, c'est le temps le plus délicat de l'opération, aussi revenons-nous sur le conseil donné plus haut, d'avoir soin d'élargir l'orifice de contre ponction avec l'extrémité du couteau, en relevant le manche de l'instrument. Malgré un large orifice de sortie, la courbure donnée au crin, il peut arriver qu'en raison du chémosis volumineux qui enchâtonne la cornée, on ne puisse faire ressortir le drain. Nous avons recours en ces circonstances à une aiguille de Pravaz à pointe émoussée et que facilement on introduit à travers les deux orifices, puis dans sa lumière on passe le crin, et immédiatement après, l'on retire l'aiguille, le drain reste alors en place.

L'emploi d'une aiguille de Reverdin ou de toute autre similaire est à rejeter, car elle blesse l'iris assez facilement et ne peut faire franchir au crin les orifices de ponction ; ce dernier se repliant devant eux, il faut alors utiliser le fil de soie que nous avons abandonné.

Le crin en place, nous ne nous occupons nullement du grumeau purulent plus ou moins compact. La présence du drain le dissocie en longs filaments de pus que l'on aperçoit le lendemain à la levée du pansement, accrochés aux extrémités du crin, la chambre antérieure étant complètement évacuée. Jamais nous n'avons vu le crin se recourber ou se recroqueviller dans la chambre antérieure pouvant de la sorte blesser le cristallin et donner lieu à une cataracte traumatique.

Il arrive parfois que le drain sectionne lentement la cornée au limbe, faisant ainsi une kératotomie inférieure lente et complète, mais lorsque le crin tombe, après cette section de la la cornée, derrière lui la cicatrisation cornéenne s'est opérée au fur et à mesure de sa descente, de telle sorte que le drainage a toujours été maintenu suffisamment et que l'iris n'a pu se prolaber à travers la brèche d'une telle kératotomie.

Afin d'obtenir une plus grande immobilisation de l'œil malade, nous plaçons un pansement occlusif des deux yeux, aussi le drain est-il moins apte à s'échapper. On ne doit enlever le crin qu'après vingt-quatre ou quarante-huit heures. L'ablation trop hâtive, chez deux de nos malades, a donné lieu à deux récidives immédiates qui d'ailleurs ont été jugulées par la réintroduction d'un nouveau crin.

Nous publions ci-dessous le résumé des observations de malades traités par la méthode du drainage de la chambre antérieure, tous étant atteints d'ulcères graves cornéens avec vaste hypopyon :

Obs. I. — J... Clémentine, soixante-neuf ans, entre à la Clinique ophtalmologique, le 21 mars 1906, pour un vaste ulcère occupant toute la partie supérieure de la cornée; les bords en sont décollés et infiltrés de pus. Cet ulcère est consécutif à une blessure par un fétu de paille datant de dix jours. La malade souffre violemment. Il existe un hypopyon atteignant l'orifice pupillaire.

Drainage de la chambre antérieure. Le crin est enlevé au bout de douze heures. L'hypopyon, qui avait disparu, reparaît deux jours après. Nouveau drainage. Le drain reste vingt-quatre heures. La malade sort le 3 avril 1906, présentant une opacité cornéenne aux lieu et place de son ulcère.

Obs. II. — G... Edouard, quarante ans, entre à la clinique, le

3 avril 1906, pour un ulcère à vaste hypopyon consécutif à une brûlure de la cornée par du savon bouillant.

Drainage de la chambre antérieure. Le drain est laissé quarante-huit heures en place. L'hypopyon a totalement disparu.

A partir de ce moment, on pratique quelques injections sous-conjonctivales. L'ulcère se cicatrise. Le malade sort guéri de son ulcère à hypopyon. L'examen d'une culture sur sérum montra la présence de pneumocoques non encapsulés. (Aurand.)

Obs. III. — B..., cinquante-quatre ans, entre à la clinique le 11 décembre 1905. Ulcère à grand hypopyon à gauche, à la suite d'un éclat de pierre. Drainage de la chambre antérieure pendant trois jours. Le malade sort guéri, et revient trois mois après pour subir une iridectomie optique qui lui donne une acuité visuelle d'un tiers.

Obs. IV. — B... Julie, âgée de soixante-neuf ans, entre à la clinique ophtalmologique, le 8 mars 1906, pour un ulcère serpigineux avec hypopyon n'atteignant pas complètement le bord pupillaire. Rien aux voies lacrymales. Drainage au crin. Hypopyon disparu après vingt-quatre heures. Malade sort après seize jours de séjour avec opacité cornéenne.

Obs. V. — C .. Pauline, soixante-treize ans, entre à la clinique ophtalmologique, le 1er mars 1906, pour ulcère à hypopyon sans causes connues. Voies lacrymales intactes. Drainage au crin d'une durée de vingt-quatre heures. Les douleurs et le pus ont disparu. L'examen d'une culture sur bouillon, colorée au Gram-Nicolle, montra la présence de staphylocoques. (Aurand.)

Obs. VI. — B... Anne, soixante-dix-sept ans, entre à la Clinique le 8 janvier 1906, pour un vaste ulcère avec hypopyon consécutif à un traumatisme.

On pratique un drainage, mais la malade sort le lendemain de l'ablation du crin. L'hypopyon avait disparu.

Obs. VII. — D... Jean, vingt-six ans. Entre à la clinique ophtalmologique, le 14 décembre 1905, pour un ulcère central avec gros hypopyon; voies lacrymales intactes. Le malade incrimine un éclat de bois comme cause de son affection oculaire. Drainage de la chambre antérieure pendant vingt quatre heures. Le pus a disparu.

Au bout de quatorze jours, l'ulcère était réduit à un point très limité.

Trois examens du pus, après culture sur gelose, ont démontré sa stérilité. (Aurand.)

Obs. VIII. — B... Benoît, soixante-six ans. Entre à la clinique le 17 janvier 1906. Ulcère cornéen central avec hypopyon occupant

le tiers inférieur de la chambre antérieure. Il y a quinze jours, a reçu un éclat de pierre dans l'œil. Drainage de douze heures. Le pus, qui avait disparu, se reforme. Quatre jours après, réintroduction du crin.

Le malade sort guéri au bout de trois semaines.

Obs. IX. — A... Marie, cinquante-neuf ans. Entre à la clinique le 18 juillet 1906. Ulcère central cornéen avec grand hypopyon, sans causes appréciables. Rien aux voies lacrymales. La malade a eu, il y a plusieurs années, une paralysie faciale qui a disparu assez rapidement. Fermeture normale des paupières. Sensibilité cornéenne intacte. Drainage au crin pendant quarante-huit heures. L'ulcère se déterge. La malade revue trois mois après a V = 1/25.

Obs. X. — T. . Jean, quarante-cinq ans. Entre à la clinique le 8 septembre. Ulcère avec hypopyon volumineux. Sac lacrymal rempli de pus des deux côtés. Drainage au crin pendant quarante-huit heures. Le pus a disparu. On pratique l'ablation des deux sacs lacrymaux.

Obs. XI. — J... François, soixante et un ans. Entre à la clinique ophtalmologique, le 8 août 1906, pour un ulcère étendu de la cornée avec hypopyon abondant consécutif à un éclat de pierre. Drainage au crin. Le pus a totalement disparu.

Obs. XII. — T... Joseph, quarante-sept ans. Entre à la clinique le 25 août 1906. Blessure de la cornée par éclat de mâchefer. Ulcère à hypopyon. Dacryocystite. Ablation du sac lacrymal. Drainage au crin. Bon résultat.

Obs. XIII. — V... Alexandre, quarante-deux ans. Entre à la clinique le 4 septembre 1906. Hypopyon énorme à la suite d'ulcère traumatique de la cornée : éclat de pierre. Drainage au crin. Bon résultat.

Obs. XIV. — B... Vivant, soixante et onze ans. Entre à la clinique le 29 août 1906. Abcès de la cornée et de la chambre antérieure. Voies lacrymales intactes. Pas de traumatisme appréciable. Drainage au crin. L'abcès cornéen est très long à disparaître.

Obs. XV. — N... Benoîte, soixante ans. Entre à la clinique le 8 août 1906. Ulcères cornéens nombreux. Hypopyon. Applications fréquentes d'urine. Drainage au crin. Dans la suite, on pratique quelques injections sous-conjonctivales mercurielles pour agir sur les ulcères qui prennent une allure torpide.

Obs. XVI. — B... Marie, cinquante-sept ans. Entre le 27 août 1906 à la clinique. Ulcère cornéen central avec hypopyon volumineux consécutif à une piqûre de la cornée par une aiguille de pin. Rien aux voies lacrymales. Drainage de quarante-huit heures au crin.

Bon résultat, l'ulcère cornéen résiste longtemps. On pratique des injections sous-conjonctivales de cyanure Hg. Il reste un volumineux leucome.

Obs. XVII. — C... Antonin, onze ans. Entre à la clinique le 3 octobre 1906. Plaie cornéenne avec hypopyon consécutif à un éclat de bois projeté dans l'œil. Cataracte traumatique. Evacuation du pus par le drainage. Sédation des phénomènes douloureux.

REVUE GÉNÉRALE[1]

ANATOMIE ET EMBRYOLOGIE

1) **Münch.** — Sur la nature musculaire du réseau des cellules du stroma uvéal (Ueber die muskuläre Natur des Stromazellnetzes der Uvea) *(Zeitsch. f. Augenheilk.*, XII, p. 525).

2) **Seefelder et Wolfrum.** — Le développement de la chambre antérieure et de l'angle de cette chambre chez l'homme avec considération sur sa genèse chez les animaux (Zur Entwickelung der vorderen Kammer und des Kammerwinkels bei Tieren). *(Arch. f. Ophth.*, LXIII, 1906).

3) **Fuss.** — Le tissu élastique dans l'œil normal et myope (Zur Frage des elastischen Gewebes im normalen and myopischen Auge) *(Virchow's Archiv* vol. 183, 3, p. 465).

1) *Münch* a découvert dans le noyau des fibres musculaires lisses un dessin de spirales de nucléine; ces spirales seraient absolument caractéristiques pour toute cellule musculaire des vertébrés (?). Poursuivant ses recherches, Münch a rencontré les mêmes spirales dans le protoplasme des cellules du stroma uvéal. Il conclut que le réticule formé par ces cellules contient des éléments musculaires. Les spirales se décomposant facilement, il est difficile de trouver un fixateur approprié. C'est la solution de Hayem qui a donné les meilleurs résultats. Mais il faut pratiquer une ouverture dans le globe pour que le liquide puisse y pénétrer plus facilement.

D'autres arguments parlant en faveur du caractère musculaire des cellules du stroma uvéal sont : 1° les stries longitu-

[1] Les articles dont nous indiquons seulement les titres, sans analyse ne contiennent rien de nouveau.

dinales correspondant aux divisions polygonales dans les coupes transversales; 2° la configuration du réseau cellulaire du stroma ressemble aux réseaux musculaires des arthropodes; 3° entre les différentes formes de cellules du stroma, il existe des transitions entre les cellules multipolaires pigmentées et les cellules simples, bipolaires, identiques au type musculaire; 4° la réaction chimique est celle des cellules musculaires. Leur substance se colore en jaune avec le picro-fuchsine de van Gieson; et enfin 5° l'expérience physiologique démontre que l'uvée possède une contractilité manifeste indépendante des phénomènes d'élasticité.

Le fait que les cellules sont pigmentées ne parle pas contre leur nature musculaire, mais ce qui fait que ces cellules occupent une place à part parmi les cellules musculaires, c'est leur forme multipolaire. (On connaît cependant de nombreux exemples de fibres lisses rameuses et anastomotiques, sans parler des cellules myo-épithéliales si fréquentes, même chez l'homme. (La R.) E. REDSLOB.

2) D'après *Seefelder et Wolfrum*, la première apparition des procès ciliaires se place à la fin du troisième mois de la vie intra-utérine.

L'apparition du canal de Schlemm date de la seconde moitié du quatrième mois.

C'est à la fin du cinquième mois que se dessine la chambre antérieure, laquelle n'arrive à son complet développement qu'au milieu du sixième mois.

Avec l'apparition de la chambre antérieure coïncide celle du trabéculum cornéoscléral et du ligament pectiné, mais le trabéculum n'est bien développé qu'au septième mois, et il n'y a pas d'éperon scléral avant ce moment. L. DOR.

3) On sait qu'au congrès de Lucerne, Lange prétendit que la sclérotique de l'œil myope était dépourvue de fibres élastiques. Divers auteurs, surtout Birch-Hirschfeld ont réfuté cette opinion, *Fuss* démontre par ses recherches microscopiques que la théorie de Lange est contraire aux faits. H. DOR.

PHYSIOLOGIE

1) **Bottazzi** (J.) et **Sturchio.** — Sur l'origine de la pression oculaire (Sull origine della pressione oculare) *(Archivio di Ottalmologia*, anno XIII, vol. XIII, fasc. 5-6, novembre-décembre 1905, p. 132-198).

2) **Bossalino.** — Recherches expérimentales sur la visibilité des rayons X (Sulla visibilità dei raggi X, ricerche sperimentali) *(Annali di Ottalmologia*, vol. XXXV 1906, fasc. 3-4, p. 254 à 271).

3) **Bielchowsky.** — Sur la genèse des mouvements verticaux unilatéraux des yeux (Ueber die Genese einseitiger Verticalbewegung des Auges) *(Zeitsch. f. Augenheilk*, XII, 545).

4) **Gielchen.** — Nouvelle théorie de la skiaskopie (Neue Theorie der Schattenprobe) *(Zeitsch. f. Augenhkide*, XII, p. 1).

5) **Wolff** (H.). — Sur la théorie de la skiaskopie (Ueber die Skiaskopie Theorie) *(Zeitsch. f. Augenheilk*, XII, p. 490).

6) **Smyder** (W.-H.). — L'action physiologique de la dionine (The physiologic action of the dionine) *(Journ. of the Americ. med. Assoc.*, novembre 1905).

7) **Weinhold.** — La signification de quelques mouvements psychiques pour la description des images dans le mouvement (Ueber die Bedeutung einiger psychischen Momente für die Bilderbetrachtung bei Bewegung) *(Arch. f. Ophth.*, LXIII, 460-468, 1906).

1) En partant des faits déjà connus sur la pression oculaire, *Bottazzi* et *Sturchio* ont étudié la pression osmotique et la conductibilité électrique des liquides oculaires en rapport avec celle du sérum sanguin.

Les conclusions sont les suivantes :

1° La pression osmotique et la conductibilité des liquides oculaires est plus grande que celle du sérum sanguin oxygéné, et plus petite que celle des larmes;

2° La formation des liquides oculaires dépend de la différence de pression osmotique des liquides oculaires;

3° Quand la concentration des liquides oculaires est excessivement augmentée, la différence de la pression osmotique est la cause de l'attraction dans l'intérieur de l'œil d'une grande quantité d'eau et, par conséquence, de l'hypertension, par exemple dans le glaucome. BESIO.

2) Les expériences de *Bossalino* (à lire dans l'original) prouveraient que les rayons de Roentgen sont visibles pour l'œil humain adapté à l'obscurité; que la présence du cristallin n'est nullement un obstacle à leur visibilité, même lorsque le cristallin est ctaracté; qu'il est, par contre, indispensable

qu'il n'y ait pas d'altérations pathologiques du fond de l'œil. Par les rayons X, l'on peut toujours obtenir la visibilité des formes des objets métalliques interposés entre le tube producteur et l'œil, et la perception visuelle est due à la rétine, grâce à la fluorescence même de cette membrane.

A. ANTONELLI.

3) L'innervation des deux yeux se fait comme si ces deux yeux n'en formaient qu'un seul (œil de cyclope de Hering). Pourtant, on observe d'après *Bielchowsky* des mouvements unilatéraux dans le sens *horizontal :* ce fait s'explique par une combinaison de convergence avec des mouvements latéraux. Sur un œil, ces deux genres d'innervation s'additionneront, sur l'autre ils se soustrairont, si les yeux fixent un objet rapproché situé devant l'un des yeux.

Les mouvements *verticaux*, unilatéraux, sont plus difficiles à expliquer : on peut les provoquer en plaçant devant l'un des yeux un prisme approprié. Mais ces mouvements dans le sens vertical ne reposent point sur une innervation unilatérale; ils ne sont pas plus volontaires, car la divergence dans le sens vertical ne peut jamais dépasser un certain angle, quelle que soit la direction des axes visuels. L'origine de ces mouvements est plutôt une sorte de strabisme latent dans le sens vertical, qui peut disparaître ou devenir manifeste si les yeux ont l'occasion ou non de fusionner une image tombant sur des endroits disparates de la rétine, dans le sens vertical. En tout cas, l'absence passagère ou continue de la vision binoculaire est une condition essentielle pour l'apparition des mouvements verticaux unilatéraux. Chez les nouveau-nés, dans le sommeil ou dans la narcose, on peut également observer ces mouvements unilatéraux. Il doit donc y avoir, outre les centres corticaux pour les mouvements associés et volontaires, des centres de deuxième ordre indépendants entre eux et de la volonté. Ce n'est que dans le sommeil, dans la narcose, chez les nouveau-nés ou toutes les fois que la vision binoculaire fait défaut, que ces derniers centres entrent en action, provoquant des mouvements unilatéraux : tandis que généralement les mouvements du globe oculaire sont des mouvements associés, dépendant uniquement des centres corticaux. E. REDSLOB.

5) Ce travail de *Wolff* est une critique de la théorie de la skiascopie émise par Gleichen dans la même publication (*Zeits. f. Aug.*, XII, n° 1). E. REDSLOB.

6) *Smyder* a étudié l'action physiologique de la dionine sur certains animaux. Il a observé chez un animal un œdème de la cornée avec exsudation infiltrant la région scléro-cornéenne et celle du corps ciliaire. Le lapin est peu sensible à la dionine, il lui faut une dose cent fois plus grande que chez l'homme pour produire le même effet. COBURN.

ANATOMIE PATHOLOGIQUE

1) **Shiba**. — Recherches expérimentales sur l'embolie de la rétine et de la choroïde (Experimentelle Untersuchungen über die Embolie der Netzhaut und Aderhaut) (*Arch f. Ophth.*, LXIII, 393-418, 1906).

2) **Von Benedek** (Julius). — Contribution à l'étude anatomique des hémorragies prétiniennes (Ein Beitrag zur Anatomie der preretinalen Haemorragie)(*Arch. f. Ophth.*, LXIII, 418-430, 1906).

3) **Casali** (A.). — Contribution à l'anatomie pathologique du glaucome hémorragique et des hémorragies rétro-choroïdiennes (Contributo all' anatomia patologica del glaucoma emorragico e delle emorragie retrocoroideali) (*Annali di Ottalmologia*, vol. XXXV, fasc. 5-6, p. 414 à 447).

4) **Tertsch** (Rudolf). — Contribution à l'étude des bacilles du sac conjonctival ressemblant à des bacilles de la diphtérie (Ein Beitrag zu den dem Diphterie bacillus aehnlichen Stäbchen des Conjunctivalsacks) (*Zeitsch. f. Augenheilk.*, XII, p. 621).

5) **Mackinnon** (J.-A.) et **Bailey** (J.-W.). — Tumeurs malignes intra-oculaires (Intra-ocular malignant growths) (*North-west Medecine*, septembre 1905).

1) *Shiba* aétudié expérimentalement l'embolie de l'artère centrale de la rétine en injectant dans la carotide de divers animaux un mélange de paraffine et de suie. Il a obtenu des résultats très nets en ce sens que, dans plusieurs cas, il a produit des oblitérations vasculaires. Lorsque les vaisseaux rétiniens seuls étaient oblitérés, on voyait une lésion de cellules ganglionnaires et de grains de la rétine. La lésion des cônes et des bâtonnets n'apparaissait pas dans les cas où des vaisseaux choroïdiens avaient été également atteints. Shiba pense que l'aspect ophtalmoscopique de la rétine que l'on observe dans les embolies est attribuable à de l'œdème de la rétine.

L. DOR.

2) *Von Benedek* a eu l'occasion d'examiner histologiquement un œil énucléé par Elschnig à la suite d'une hémorragie intraoculaire avec iritis et hypertension. L'hémorragie avait été, au début, du type appelé prérétinien, et c'est ce foyer que l'auteur a spécialement étudié. Il a trouvé que cette soi-disant hémorragie prérétinienne s'était produite sous la limitante interne, c'est-à-dire qu'elle était, en réalité, intrarétinienne et que l'appellation de prérétinienne ne lui convenait pas au sens absolument précis du mot. L. DOR.

3) Le travail de *Casali*, comme toute description histopathologique, se prête mal à un résumé. Il mérite d'être lu intégralement, avec les figures microphotographiques. Il se termine par un index bibliographique relatif au glaucome hémorragique et aux hémorragies rétro-choroïdiennes.

A. A.

4) *Tertsch* distingue trois groupes de bacilles ressemblant à ceux de Loeffler : 1° ceux qui possèdent un pouvoir d'agglutination très intense, ce sont de véritables bacilles diphtéritiques, mais avirulents. Ils poussent plus faiblement que le bacille virulent, donnent des résultats variables à la double coloration de Neisse et produisent moins d'acide que les bacilles authentiques virulents ; 2° tous les bacilles qui poussent mal sont peu résistants et ne produisent que peu d'acidité. Leurs cultures sont analogues à celles du bacille de Loeffler ; 3° ceux qui ont une croissance florissante, mais ne produisent que de l'alcalinité et sont faciles à distinguer du bacille de Loeffler. E. REDSLOB.

5) *Mackinnon et Bailey* font une étude complète du sarcome et du gliome ; ils insistent particulièrement sur leur identité au point de vue histologique et sur la fréquence de la transformation de l'une des variétés en l'autre. Ils rapportent un cas d'angio-sarcome et un cas de gliome de la rétine. A l'examen microscopique, les auteurs ont trouvé que dans le gliome tout près de la sclérotique, les cellules rondes sarcomateuses étaient rangées en masses cylindriques. COBURN.

PATHOLOGIE ET THÉRAPEUTIQUE

OUVRAGES GÉNÉRAUX. — STATISTIQUES

1) **Zirm.** — Douzième rapport sur la section ophtalmologique de l'hôpital de la Moravie à Olmütz (12 Bericht über die Augenabtheilung der mährischen Landeskrankenanstalt in Olmütz) (*Wochenschr. f. Ther. u. Hyg. d. Auges*, n° 36, 7 juin 1906).

2) **Bonnaud.** — Les accidents du travail intéressant les organes de la vision (1 vol. 3e édit., Roanne, 1906).

3) **Darier.** — Leçons de thérapeutique oculaire, (1 vol. 400 pages, Paris, 1907).

4) **Blondel.** — Les auto-mutilateurs, (1 vol. 133 pages, Paris, Rousset, édit., 1906).

5) **Trousseau.** — Guide pratique pour le choix des lunettes, (1 vol. De Rudeval, édit., Paris, 1907).

1) *Zirm* publie, dans son rapport, qu'il a réussi à faire une implantation d'une cornée humaine dans l'œil d'un homme parfaitement aveugle déjà depuis quelques années. L'acuité visuelle de l'œil opéré était encore = 3/50 cinq mois après l'implantation. O. SIMON.

2) Excellent travail de *Bonnaud* sur la question toujours pleine d'actualité des accidents du travail intéressant les organes de la vision. Quatre chapitres principaux : 1° Perte complète d'un œil ; l'autre œil restant absolument sain ; l'autre œil pouvant être sympathisé ; l'autre œil étant sympathisé ; l'autre œil étant perdu par maladie ou par accident. 2° Perte partielle d'un œil. 3° Perte partielle et inégale portant sur les deux yeux. 4° Cécité. E. R.

3) Le livre de *Darier* marche rapidement comme la thérapeutique oculaire dont il traite et voici sa troisième édition qui en fait un intéressant traité de thérapeutique médicale oculaire. Il contient les résultats des recherches continues et personnelles de l'auteur et renferme les faits nouveaux sur les applications de la sérothérapie et des métaux ferments, en particulier le collargol. On y trouve les espérances que fonde l'auteur sur les injections mercurielles intra-veineuses et le radium. Recommandons spécialement la lecture des chapitres documentés sur la dionine, l'argyrol et les anesthésiques locaux. E. R.

4) *Blondel*, dans son étude sur les auto-mutilateurs, consacre un chapitre plein d'intérêt sur l'énucléation volontaire ou l'œdipisme. L'auteur, au cours de ses recherches, a pu réunir sept observations, dont six sont rapportées avec détails. Presque toujours l'énucléation volontaire se trouve associée à un délire religieux greffé sur un état mélancolique et chez les femmes. E. R.

5) Ce petit volume comble une grande lacune; jusqu'ici étudiants et médecins, désireux de corriger les troubles de réfraction, n'avaient à leur disposition que des ouvrages trop savants. En quelques pages, *Trousseau* met à la portée de tous les notions indispensables pour choisir avec sécurité les verres de lunettes. S'abstenant de toute considération scientifique, il n'a visé qu'à la clarté et à la simplicité. Il a pleinement réussi et a su vulgariser l'étude, pourtant si complexe, de la réfraction. R.

MALADIES DE LA CONJONCTIVE, DE LA CORNÉE ET DE LA SCLÉROTIQUE

1) **Hilbert.**— Sur une conjonctivite dans l'érythromélalgie (Ueber eine Bindehautentzündung ber Erythromelalgie) *(Woch. f. Ther. u. Hyg. d. Auges.* n° 25, 22 mars 1906).

2) **Lohmann.** — Sur une forme de pinguécula rare et intéressant par son étiologie (Ueber eine seltene, auch in ätiologischer Beziehung bemerkenswerte Ausbildung einer Pinguecula) *(Beitr. z. Augenh.*, 1906, Heft 65).

3) **Matys.** — Un cas de conjonctivite de Parinaud (Ein Fall von Parinaud's Conjunctivitis) *(Zeitsch. f. Augenheilk.*, XII, p. 557).

4) **Sauvineau.** — Chancre syphilitique de la conjonctive bulbaire *(Annales d'oculistique*, p. 390-395, mai 1906).

5) **Guiot.** — Métallothérapie oculaire (*Année méd. de Caen*, mai 1906).

6) **Fromaget.** — Kératite à hypopyon guérie par le sérum antidiphtérique *(Soc. d'anat. et de phys. de Bordeaux*, 28 janvier 1906).

7) **Trousseau** (A.). — Fibrome muqueux de la conjonctive bulbaire *(Annales d'oculistique*, p. 197-201, mars 1906).

8) **Wieden Portillo.** — Traitement du ptérygion, à propos d'un cas grave (Tratamiento del pterigion, a proposito de un caso grave del mismo) *(Soc. Oftalm. hisp.-americ.*, mai 1906, et *Arch. de Oftalm. hisp.-americ.*, juin 1906).

9) **Contino.** — Sur le dermo-lipome de la cornée avec quelques aperçus sur la genèse des dermoïdes (Sul dermo-lipoma della cornea con alcune vedute sulla genesi dei dermoidi) *(Clinica oculistica*, mars-avril, 1906).

10) **Terlinck.**— Kératites parenchymateuses post-traumatiques *(La Clinique des hôpit. de Bruxelles*, 24 février 1906).

11) **Terrien.** — La kératite neuro-paralytique *(Journal des praticiens*, n° 26, 1906).

12) **Fromaget** et **Lavie.** — Pemphigus hystérique de la conjonctive et des paupières *(Annales d'oculistique*, p. 384-390, mai 1906).

13) **Salvaneschi** (E.). — Contribution à la bactériologie du kérato-hypopyon (Contributo alla bacteriologia del cherato-ipopion) *(Annali di Ottalmologia*, vol. XXXV, 1906, fasc. 1-2, p. 65 à 82).

14) **Borsello.** — Sur un cas de périthéliome de la conjonctive bulbaire (Su di un caso di peritelioma della congiuntiva bulbare) *(Annali di Ottalmologia*, vol. XXXV, 1906, fasc. 3-4, p. 272 à 282, avec deux microphotographies).

15) **De Schweinitz** (G.-E.). — Ophtalmie métastatique bilatérale (Bilateral metastatic ophthalmitis) *(Report of the section on Ophthalmology, College of Physicians of Philadelphia*, février 1906).

16) **Audebert** — Note sur un cas d'hémorragie sous-conjonctivale consécutive à l'accouchement *(Arch. méd. de Toulouse*, n° 8, 1906).

17) **Herff** (Otto). — Le sophol dans les ophtalmies blennorragiques *(Apotheker Zeitung*, p. 515, 1906)

1) *Hilbert* observa, dans un cas d'érythromélalgie, un gonflement et une coloration bleuâtre des paupières douloureuses et une conjonctivite aiguë. Tous ces symptômes guérirent en quinze jours, par l'usage de compresses froides et par l'usage interne de sirop d'iodure de fer. O. SIMON.

2) Le malade de *Lohmann*, âgé de soixante-neuf ans, montre une grande ouverture des paupières, une longueur de 30 millimètres, une hauteur de 15 millimètres de l'œil droit, de 12 millimètres de l'œil gauche. Dans ces ouvertures on voit un pinguécula plus petit que la fente palpébrale, mais de la même forme. L'auteur croit que la pinguécula est causée par une hyperémie passive, suite du clignement O. SIMON.

3) *Matys* nous présente un cas de conjonctivite de Parinaud de grande intensité. L'affection fut observée chez un marchand de bestiaux, elle était localisée sur la conjonctive palpébrale d'un seul œil et avait bientôt attaqué les ganglions préauriculaires. Malgré l'intensité de l'inflammation, la cornée resta intacte et en quelques semaines l'affection disparut sans laisser de trace. Tous ces symptômes sont typiques et ont été décrits par Parinaud lui-même. La conjonctivite de Parinaud peut se confondre avec la conjonctivite tuberculeuse avec hypertrophie des papilles. La première se distingue de l'autre par son apparition rapide accompagnée d'inflammation aiguë et de fortes douleurs. C'est surtout l'examen histologique et

l'inoculation qui décideront dans les cas difficiles. L'examen histologique fait par Matys donna les mêmes résultats décrits par Morax et Manouélian : il s'agit là d'une inflammation chronique, dans laquelle les cellules dites plasmatiques jouent le plus grand rôle, tandis qu'on y remarque l'absence presque totale de leucocytes. L'épithélium est transformé en cellules muqueuses avec sécrétion abondante. E. REDSLOB.

4) Un malade ayant reçu du plâtre dans l'œil, guérit de sa conjonctivite traumatique. Cependant, trois jours après, se développent les symptômes suivants : ulcération, au niveau du repli semi-lunaire en avant de la caroncule, reposant sur une base indurée, ganglion indolore de la région sous-maxillaire. *Sauvineau* porta le diagnostic de chancre syphilitique. L'auteur ne voit aucune corrélation entre ce chancre et le traumatisme dont il a été précédé. P. C.

5) *Guiot* emploie le protargol dans les ophtalmies légères, mais il se déclare partisan du nitrate d'argent en solution à 3 o/o, appliquée deux fois par jour, lorsque l'inflammation affecte une allure compromettante. R.

6) *Fromaget* rapporte le cas d'un garçon de dix-sept ans, atteint d'ulcère serpigineux de la cornée à pneumocoques, suite de traumatisme par éclat de caillou. Guérison inespérée par des injections hypodermiques de 10 centimètres cubes de sérum antidiphtérique. Dans un cas grave d'ophtalmie staphylococcique, l'auteur n'a obtenu aucun résultat par une injection analogue. E. R.

7) Le malade de *Trousseau* présentait une tumeur, ayant débuté quinze ans auparavant, de la grosseur d'une olive et s'étendant de la caroncule au limbe cornéen, mais sans adhérer à celui-ci. L'examen histologique de la pièce, fixée dans le Flemming et dans l'alcool à 90 degrés, démontra qu'il s'agissait d'un fibrome muqueux. L'auteur croit qu'un fait analogue n'a jamais été signalé. P. C.

8) *Wieden Portillo* rapporte l'observation d'un granuleux

atteint d'un double ptérygion charnu, gênant la vision et limitant les mouvements du globe. L'auteur a d'abord libéré le corps du ptérygion et l'a extirpé, puis dans une seconde séance il fit l'ablation de la tête, et comme il persistait des opacités cornéennes, on eut recours au jéquirity, avec excellent résultat, vision presque normale. G. DUBREUIL.

9) *Contino* a déjà publié des cas de lipomes de la conjonctive et il croit pouvoir conclure que le lipome conjonctival est toujours associé à un kyste dermoïde ; il a observé et enlevé un lipome cornéen dont il rapporte l'observation microscopique ; le dermoïde y serait représenté à l'état rudimentaire par des plaques de tissu épidermique étouffées par le développement prépondérant du tissu adipeux. G. D.

10) *Terlinck* publie trois observations de kératite parenchymateuse, dont deux succédant à la présence de corps étrangers cornéens, et l'autre consécutive à un traumatisme temporal. Ces cas viennent à l'appui de ce principe de pathologie générale, à savoir qu'un traumatisme peut provoquer à l'endroit lésé l'éclosion d'une affection de nature constitutionnelle. Tous ces sujets étaient entachés de scrofulose ou suspects d'hérédo-syphilis.

Au point de vue de l'indemnité à déterminer dans ces accidents de travail, il faut faire ressortir qu'en raison de la présence de symptômes d'affection générale, la responsabilité de l'entreprise se trouve diminuée. MOREAU.

11) *Terrien* décrit l'aspect clinique de la cornée dans la kératite neuro-paralytique avec les symptômes associés, tels que paralysies du moteur oculaire externe, du sympathique cervical ou troubles généraux en rapport avec une artérite ou une gomme à la base du cerveau. On trouvera souvent la syphilis comme étiologie. Une lésion du trijumeau existe dans toute kératite neuro-paralytique, mais ne l'entraîne pas nécessairement ; cette lésion siège en un point quelconque du trajet du nerf et il ne s'agit pas sûrement d'une altération centrale comme l'a avancé Rochon-Duvigneaud. R.

12) *Fromaget* et *Lavie* ont eu l'occasion d'observer un malade qui présenta, pendant près de deux ans, du côté de son appareil visuel, toutes sortes de manifestations hystériques : anesthésie, amblyopie, épiphora, nystagmus, etc., et aussi du pemphigus caractérisé par des bulles énormes situées sur la conjonctive palpébrale et les paupières. Ces bulles avaient 3 centimètres de large sur 1 centimètre de haut.

La guérison complète a été obtenue après un temps assez long. P. C.

13) A la clinique de Parme et ensuite à l'hôpital de Cittiglio, *Salvaneschi* a étudié, au point de vue clinique et bactériologique, 34 cas d'ulcère à hypopyon, en constatant 26 fois le pneumocoque seul, 3 fois le staphylocoque, 1 fois le streptocoque et 4 fois le pneumocoque associé à d'autres microorganismes. Le diplocoque de Fränkel est donc la cause principale et la plus fréquente de l'affection ; il est très souvent l'unique microbe de l'abcès cornéen et sa virulence paraît même s'exalter lorsqu'il se trouve en culture pure. L'inoculation de détritus d'ulcère cornéen de kérato-hypopyon, de la cornée humaine à celle de lapin, a presque toujours donné à Salvaneschi des résultats négatifs. A. ANTONELLI.

14) Le cas de *Borsello* — femme de soixante ans, tumeur grosse comme une forte noisette, évoluant depuis un an, sur la conjonctive bulbaire de l'œil gauche côté temporal, bulbe indemne — montra à l'examen microscopique la structure typique d'un angio-sarcome-périthélial (vaisseaux néoformés, éléments sarcomateux endothélioïdes en rapport intime avec les parois vasculaires et formant ainsi des cordons et des traînées séparés à peine par des fibrilles connectivales). Indications bibliographiques de 1880 à 1904, à la fin du mémoire. A. ANTONELLI.

15) *De Schweinitz* rapporte un cas d'ophtalmie métastatique bilatérale survenue chez une primipare de trente-huit ans, l'infection s'était manifestée cinq jours après la naissance de l'enfant. Le neuvième jour, on constata un vaste abcès annulaire de la cornée suivi d'ophtalmie qui obligea à une

éviscération d'un des globes oculaires pour soulager la douleur. La sécrétion des yeux, de la conjonctive, du coude et du périné contenait beaucoup de streptocoques, mais les cultures faites avec le sang ne donnèrent aucun résultat. Il n'y eut pas d'endocardite. La malade guérit. COBURN.

16) *Audebert* rapporte un cas d'hémorragie sous-conjonctivale double ayant apparu chez une accouchée le lendemain de l'accouchement.

Il pense qu'au moment des efforts du travail, il se produit une rupture des vaisseaux conjonctivaux semblable à celle qui se manifeste après les efforts de toux ou de vomissements.

E. MOREAU.

17) On désigne sous le nom de sophol une combinaison organique argentique, formée avec l'acide formaldéhyde-nucléinique. Ce corps contient 22 pour 100 d'argent dissimulé. C'est une poudre blanc jaunâtre, soluble dans l'eau, donnant des solutions sensibles à l'action de la lumière ; il est peu irritant, et l'on doit éviter de le chauffer ; on doit aussi éviter de le mettre en contact avec des objets métalliques. On le recommande dans le traitement des ophtalmies blennorragiques.

R.

MALADIES DE L'IRIS, DE LA CHOROÏDE ET DU CORPS CILIAIRE GLAUCOME, AFFECTIONS SYMPATHIQUES.

1) **Randall** (B.-A.). — Colobome choroïdien double et anomalies colobomateuses de l'iris. (Double choroidal coloboma and colobomatous anomaly of the iris) *(Report of the section on Ophthalmology, College of Physicians of Philadelphia*, février 1906).

2) **Ewetzky** et **v. Kennel**. — Une larve de mouche dans la chambre antérieure (Eine Fliegenlarve in der vordern Augenkammer) *(Zeitsch. f. Augenheilk.*, XX, p. 337).

3) **Thorpe** (V.-G.). — Iridodialyse congénitale avec hétérochromie (Case of congenital iridodialysis with heterochromia) *(Brit. med. Journal*, p. 140, 21 juillet 1906).

4) **Loredde** (H.). — Le sarcome en surface de l'œil (Ueber Flächensarkom des Auges) *(Arch. f. Ophth.*, LXIII, 468-481, 1906).

5) **Woolley** (P.-G.). — Sarcome de l'œil, ayant commencé par le corps ciliaire (Sarcoma of the eye, involving criefly the ciliary body) *(John Hopkins Hospital Bulletin*, 1905).

6) **Taylor** (L.-H). — Mélano-sarcome de la choroïde (Melano-sarcoma of the choroïd) *(Journ. of the americ. med. Association*, novembre 1905).

7) **Hirschberg** (G.). — Etiologie du sarcome mélanique de la choroïde (Etiology of pigmentous sarcoma of the choroïd). *(Journ. of the americ. med. Association*, 1905).

8) **Burnett** (S.-M.). — De l'inflammation des yeux, causée par les toxines gonococciennes (Inflammation of the eyes due to the toxins of the gonococcus) *(Journ. of the american med. Association*, 1905).

9) **Green** (J.). — Glaucome juvénile accompagné d'une myasthénie gastrique et intestinale (Juvenile glaucoma simplex associated with myasthenia gastrica et intestinalis) *(Saint-Louis Courrier of the Medecine*, janvier 1906).

10) **Gregg** (T.-R.). — Sympathectomie cervicale pour glaucome (Cervical sympathectomy for glaucoma) *(Homœopathic eye, ear and throat Journal*, février 1906).

11) **Würdemann** — Ophtalmie sympathique, compliquant une panophtalmie (Sympathetic ophthalmitis, after panophthalmitis) *(Ophthalmic Record*, novembre 1905).

1) *Randall* rapporte deux cas de colobome de l'œil. Dans le premier cas il s'agissait d'un colobome double de la choroïde dont les deux parties étaient séparées par une portion choroïdienne normale. On avait pu constater de nombreuses hémorragies striées dans le fond d'œil pendant les vingt années où ce malade avait été suivi. Il existait en même temps une ethmoïdite purulente. L'autre malade était porteur d'un colobome de l'iris qui laissait mal passer les rayons lumineux avec bride dessinant la margelle de la pupille. COBURN.

2) *Ewetzky* publie l'observation d'un enfant, dans la chambre antérieure duquel il découvrit un parasite vermiforme, grisâtre, se mouvant librement dans l'humeur aqueuse. Ce parasite se trouvait là depuis plus de quatre mois, et, ayant provoqué des accidents d'iridocyclite et de kératite, il fut extrait. Le professeur *von Kennel* fit l'examen zoologique et conclut à la présence d'une larve de mouche. Cette larve s'était développée d'une manière toute anormale, grâce au milieu peu approprié dans lequel elle se trouvait, ne se nourrissant que d'humeur aqueuse. Comment était-elle parvenue à l'intérieur de la chambre antérieure? On pourrait admettre qu'au moyen de ses mandibules pointues elle a pu se frayer un passage à travers le limbe. Ce qui est singulier, c'est la longue durée du séjour de cette larve dans la chambre antérieure ; de plus, le fait que les tissus environnants n'ont pas été détruits.

Les auteurs rappellent les deux observations analogues de Krautner et Stahlberg. Le parasite de la chambre antérieure fut reconnu dans les deux cas pour être une larve de l'*Hypoderma bovis*. E. REDSLOB.

3) *Thorpe* observa chez un homme de vingt-et-un ans une dialyse congénitale de la partie supérieure de l'iris de l'œil droit (o. g. normal). Sa mère et sa grand'mère présentaient la même affection au même œil. L'ouverture supérieure de l'iris était bouchée par les procès ciliaires. Vision normale, le malade se servait de son œil droit pour tirer. Les mydriatiques n'avaient aucune action sur l'iridodialyse, la partie inférieure de l'iris se dilatait seule et la pupille prenait la forme d'un demi-cercle à base supérieure. L'iris de l'œil droit était d'un beau brun, tandis que celui de l'œil gauche était brun clair avec une légère teinte verdâtre. H. DOR.

4) *Leredde* a eu l'occasion d'étudier un cas de sarcome choroïdien étalé en surface et il rappelle que de Wecker, Fuchs, Mitvalsky et Ewetzky ont décrit cette tumeur comme étant cliniquement différente du sarcome classique. D'une façon générale, le pronostic est particulièrement mauvais et l'énucléation précoce spécialement indiquée. L. DOR.

5) *Woolley* eut à examiner un œil énucléé pour douleur et perte de la vision. Il trouva qu'il existait, au niveau du corps ciliaire, une tumeur avec extension vers la choroïde et la région scléro-cornéenne. La tumeur est composée de tissu conjonctif non différencié avec périthélium. L'auteur pense que c'est là une forme du début de ce qu'on est convenu d'appeler le sarcome annulaire. COBURN.

6) *Taylor* a énuclé un œil atteint de sarcome de la choroïde, chez une femme âgée de soixante-cinq ans. A l'ouverture du globe, on trouva une grosse masse noirâtre, partant de la choroïde. Décollement et dégénérescence rétiniens ; infiltration sarcomateuse et destruction du nerf optique. Hémorragies intra-oculaires, glaucome secondaire, cataracte. Sclérose de l'iris et de la cornée. Il n'y a pas eu récidive, du côté du globe, mais la malade mourut un an après de cancer du foie.

COBURN.

7) *Hirschberg* dit que ce sont les pigments qui sont le point de départ du sarcome mélanique Il rapporte un cas

de tumeur mélanique, chez une femme âgée de trente-trois ans, et qui avait dès son enfance un îlot pigmentaire sur l'iris. Cet îlot a été le point de départ de la tumeur qui était un sarcome et qui avait envahi le corps ciliaire et la choroïde du même côté. COBURN.

8) *Burnett* fait une étude de l'action des toxines du gonocoque sur les yeux. A ce propos il rapporte une observation d'une iritis plastique guérie en laissant quelques taches de pigment sur le cristallin, précédée par des douleurs articulaires. Il rapporte aussi le cas d'une conjonctivite à sécrétion mucopurulente, dans laquelle on ne trouva point le gonocoque, et qui fut précédée par des douleurs dans les différentes articulations. COBURN.

9) La malade de *Green* est une jeune femme, âgée de trente ans, sans aucune hérédité oculaire, mais souffrant d'une constipation chronique depuis son enfance ; elle eut une attaque de glaucome simple, peu de temps après sa puberté. Dans un œil, la marche de la maladie aboutit à la cécité. Dans l'autre, baisse assez considérable de la vision. Traitement par les myotiques pendant plusieurs mois. Traitement général contre la constipation. Légère amélioration de la vision, après la régularité des fonctions intestinales, permettant de prendre le champ visuel. COBURN.

10) *Gregg* fait une revue générale des raisons qui militent en faveur de l'extirpation du ganglion cervical supérieur dans le glaucome. Après avoir donné la technique chirurgicale, il rapporte deux cas de glaucome traités par cette méthode. L'un s'est amélioré et, définitivement, deux ans après ; dans l'autre, aucune modification du champ visuel. Gregg coupe le sterno-cléido-mastoïdien, pour aller à la recherche du ganglion. COBURN.

11) *Würdemann* a observé, à la suite d'une panophtalmie d'un œil opéré pour une cataracte traumatique, une ophtalmie sympathique, survenue un mois après l'infection de l'œil opéré. COBURN.

MALADIES DE LA RÉTINE, DU NERF OPTIQUE ET DES CENTRES NERVEUX (AMBLYOPIE ET AMAUROSE. DYSCHROMATOPSIE)

1) **Pfalz.** — Le diagnostic tardif du décollement de la rétine d'origine traumatique (Die Spätdiagnose traumatischer Netzhautablösung) *(Zeitsch. f. Augenheilk.*, XII, p. 386).

2) **Cramer.** — Sur les formes juvéniles non toxiques de la névrite rétrobulbaire chronique (Ueber juvenile Formen nicht toxischer chronischer Neuritis retrobulbaris) (*Zeitsch. f. Augenheilk.*, XI, p. 522).

3) **De Schweinitz** et **Shumway** (E.-A.). — Atrophie optique due à l'action toxique de l'alcool méthylique (Optic nerve atrophy resulting from the toxic action of methyl-alcohol) *(Report of the section on Ophthalmology, College of Physicians of Philadelphia*, février 1906).

4) **Zentmayer** (W.). — Dégénérescence pigmentaire de la rétine (Pigmentary degeneration of the retina) *(Report of the section on Ophthalmology, College of Physicians of Philadelphia*, février 1906).

5) **Zentmayer.** — Un cas de névrite rétrobulbaire, probablement causée par une sinusite (A case of retrobulbar neuritis probably due to sinusitis) *(New-York medic. Journal*, janvier 1906).

6) **Stevens** (T.-W.). — Hémorragie de la rétine dans des yeux apparemment normaux (Retinal hemorrhages in apparently healthy eyes) *(Ophthalmology*, janvier 1906).

7) **Galezowski** (J.) et **Lobel** (A.). — Atrophie optique tabétique et scotome central *(Recueil d'ophtalmologie*, p. 193, avril 1906).

8) **Takayasu.** — Observations de rétinite ponctuée albescente (Zur Kasuistik der Retinitis punctata albescens) *(Arch. f. Ophth.*, LXIII, 281-287, 1906).

9) **Fischer** (W.-E.). — Colobome central (Coloboma maculae luteae) *(Annals of Ophthalmology*, janvier 1906).

10) **Woodruff** (T.-A.). — Modifications rétiniennes pouvant servir au diagnostic de dégénérescence vasculaire (Retinal changes as an aid to diagnosis in vascular degeneration) *(American Journal of Ophthalmology*, décembre 1906).

1) *Pfalz* revient sur la question soulevée par Ammann : combien de temps après un traumatisme un décollement de la rétine peut-il être imputé avec certitude ou du moins avec grande probabilité à cet accident et pendant combien de temps peut-il se dérober à notre diagnostic? Il s'agit là non de plaies pénétrantes mais de contusions plus ou moins fortes. Pfalz rapporte l'observation d'un ouvrier qui fut atteint d'un coup de fer à l'œil droit. L'accident eut lieu le 30 mai; le 2 juin l'acuité visuelle était de 4/10, le fond de l'œil encore absolument normal. Le 1er juillet l'acuité visuelle était = 1,0; mais dès le 4 juillet le malade eut à se plaindre de troubles visuels et le même jour on constatait un décollement de la rétine, qui devait se maintenir avec de courtes interruptions jusqu'à la fin d'octobre, époque à laquelle le malade fut perdu de vue. L'auteur pense que le décollement de la rétine s'est produit immédiatement après le

traumatisme, mais n'étant que de peu d'étendue et siégeant tout à l'avant du fond de l'œil, il n'a pu être diagnostiqué qu'après quelques semaines, quand il eut augmenté. Pour étudier la question à fond il faudrait réunir un nombre aussi grand que possible d'histoires de malades. E. REDSLOB.

2) *Cramer* a observé chez deux jeunes gens de seize ans et chez un enfant de huit ans une affection offrant tous les symptômes d'une névrite rétrobulbaire ; assez violente au début, la maladie entra bientôt dans un état chronique. Un scotome central, absolu, fut noté dans les trois cas, la diminution de l'acuité visuelle était excessive. Comme étiologie la nicotine et l'alcool purent être exclus d'emblée, de même que les maladies infectieuses infantiles, la tuberculose et la syphilis congénitale. Il resterait la sclérose en plaques, qui, d'après Uhthoff, peut produire des symptômes oculaires rappelant les formes de névrite rétrobulbaire, et cela longtemps avant que la maladie nerveuse soit manifeste. C'est une possibilité à laquelle il faut songer. E. REDSLOB.

3) *De Schweinitz* et *Shumway* rapportent un cas d'atrophie du nerf optique succédant à l'ingestion d'alcool méthylique. Le malade en avait bu environ 43 centilitres étendus d'eau. Il eut des vomissements, des nausées suivies de cécité complète pendant quarante-huit heures. La vision se rétablit pendant quatre mois, puis commença à décliner, elle fut réduite à 6/45 et 6/30. Les deux nerfs optiques étaient d'un blanc verdâtre et les vaisseaux sanguins étaient rétrécis. COBURN.

4) La première malade de *Zentmayer* était une femme de quarante-huit ans dont les yeux ne présentaient que quelques traces de pigment, mis en liberté. En outre, la rétine était d'une couleur blanche inusitée et présentait de nombreux points brillants et un commencement de dégénérescence hyaline. Les champs visuels étaient rétrécis et l'un d'eux avait un scotome en forme de fer à cheval. La malade avait de l'héméralopie depuis dix ans. Ni la consanguinité, ni l'hérédité ne pouvaient être incriminées. Le deuxième cas était celui d'un

jeune garçon qui avait fait une chute et ressentait des symptômes de compression et d'enfoncement du crâne. Les nerfs étaient atrophiés et la pigmentation très marquée. Les champs visuels étaient rétrécis. La vision était réduite à 5/20 et l'héméralopie était si prononcée que l'enfant ne pouvait pas se conduire le soir. COBURN.

5) La malade de *Zentmayer* est une négresse âgée de vingt-sept ans ayant eu des céphalées internes, suivies d'une perte relative de la vision. La pupille gauche est un peu dilatée et réagit faiblement à la lumière, il existe de l'hémianopsie. La pression sur le globe est douloureuse. En regardant le fond d'œil, on voyait une distention énorme des veines rétiniennes avec une striation très marquée de la rétine. Le traitement fut sans effet et la malade finit par perdre entièrement la vue. Peu de temps après, la malade eut une sinusite frontale et ethmoïdale. COBURN.

6) *Stevens* rapporte 8 cas d'hémorragie de la rétine, dans des yeux apparemment normaux dont voici le détail : hémorragie dans la rétine, 3 cas; hémorragie dans le vitré, 4 cas; hémorragie sous-hyaloïdienne, 1 cas. Dans 2 cas d'hémorragie de la rétine, les malades moururent d'hémorragie cérébrale; chez eux, la pression artérielle était sensiblement élevée. L'artério-sclérose était nettement la cause dans ces cas; mais elle ne l'est pas toujours, du moins l'artério-sclérose seule; les malades étaient âgés de quinze à trente ans. Généralement le sang est résorbé, sans laisser aucune trace, quelquefois, assez fréquemment même, le vitré devient flou; la formation de tissu connectif dans le vitré produit la cécité par décollement de la rétine. Le pronostic est toujours douteux, le traitement n'agit guère. COBURN.

7) *Galezowski* et *Lobel* publient six observations d'atrophie tabétique avec scotome central. S'agit-il dans ces cas d'un symptôme rare du tabes ou d'une amblyopie toxique développée chez des tabétisants par suite d'une intoxication. Dans quatre observations il s'agit bien d'atrophie tabétique se mani-

festant à la fois par le scotome central et le rétrécissement du champ visuel avec décoloration de toute la surface de la papille. Dans les deux autres l'étiologie toxique n'est pas douteuse et le champ visuel périphérique est alors normal.

BÉNÉZECH.

8) *Takayasu* relate deux observations de rétinite ponctuée, albescente et incline à envisager cette affection comme étant très voisine de la rétinite pigmentaire. L. DOR.

9) *Fischer* a observé un cas de colobome de la région maculaire dans les deux yeux d'une jeune fille de quinze ans. Le colobome était de forme ovale. Fischer donne les différentes théories de l'étiologie de l'affection et termine par la bibliographie. COBURN.

10) *Woodruff* décrit l'état de l'œil dans les cas d'artériosclérose. COBURN.

MALADIES DU CRISTALLIN ET DU CORPS VITRÉ.

1) **Kuhnt.** — Sur l'extraction de la cataracte sénile simple (Ueber die Ausziehung des einfachen Altersstars) *(Zeitsch. f. Augenheilk.*, XII, S. 456).

2) **Zentmayer** (W.). — Artère hyaloïde persistante avec anomalie circonscrite de la choroïde (Retained hyaloid artery with circumscribed defect in the choroid) *(Report of the Section on Ophthalmology, College of Physicians of Philadelphia*, février 1906).

3) **Hansell** (H.-F.). — Extraction bilatérale des cristallins dans la myopie forte et emploi de la dionine (Bilateral removal of the lens in high myopia with the subsequent use of dionin) *(Report of the Section on Ophthalmology, College of Physicians of Philadelphia*, février 1906).

4) **Ball** (J.-M.). — Hémorragie sous-hyaloïdienne (A case of subhyaloid hemorrhage) *(Annals of Ophthalmology*, janvier 1906).

5) **Collins** (W.-J.). — Du cristallin normal et cataracté (The crystalline lens in health and in cataract) *(Annals of Ophthalmology*, janvier 1906).

1) *Kuhnt* nous donne un aperçu très intéressant sur sa manière d'extraire la cataracte. La maturation d'après Fœrster, le massage transcornéen de la lentille avec ou sans iridectomie lui ont donné d'excellents résultats : la maturation n'exerce pas d'influence sur la formation d'une cataracte secondaire. Kuhnt n'entreprend pas la maturation artificielle, quand la cataracte est dure, quand le malade a passé soixante-

cinq ans ou bien quand il s'agit d'une cataracte diabétique et enfin là où l'œil est disposé à des uvéites. La capsulotomie d'après Steffan et Mooren, bien que plus dangereuse, est également vantée par l'auteur.

Il ne faut pas craindre de faire l'extraction dans la narcose, quand il s'agit de malades peu raisonnables. La section du lambeau est la chose principale. Sa dimension doit se régler d'après la forme de la cataracte. La section se fait ou bien dans le limbe ou plus rarement dans la sclérotique : elle se fait d'un trait, sans mouvement de va-et-vient, avec un couteau spécial inventé par l'auteur. Très souvent Kuhnt prépare un lambeau conjonctival qui, au moyen de deux sutures, est ramené par-dessus la cornée et forme ainsi une membrane protectrice contre l'infection de la plaie. Kuhnt s'abstient de pratiquer l'iridectomie, si la cataracte est simple et mûre, si l'œil est normal, le malade intelligent, de bonne volonté et en bonne santé.

La capsulotomie se fait d'abord au moyen d'une aiguille qui produit une ouverture concentrique à la périphérie, ensuite avec une pince spéciale, qui arrache une languette de capsule de bas en haut. Là où l'iridectomie a été supprimée, Kuhnt se sert exclusivement de la pince. L'extraction proprement dite se fait avec la curette de Daviel. Elle est généralement suivie d'une irrigation de la chambre antérieure, pour enlever toute masse corticale. Si ce procédé est insuffisant, Kuhnt a recours à l'aspiration. E. REDSLOB.

2) Le malade de *Zentmayer* présentait un aspect étrange du fond d'œil : les vaisseaux rétiniens pénétraient dans le vitré et de leur surface un cône de tissu connectif s'étendait jusqu'à la surface postérieure du cristallin. En outre il existait une absence de la choroïde de la dimension d'une papille.

COBURN.

3) *Hansell* pratiqua l'extraction des cristallins chez un jeune homme de dix-neuf ans atteint de myopie progressive de 21 dioptries dans un œil et de 23 dioptries dans l'autre. Il existait un staphylome postérieur, de la dégénérescence choroïdienne et de nombreux extravasats sanguins. Après l'ex-

traction il n'y eut pas d'hémorragie et, avec des verres correcteurs, la vision était de 20/70 et de 20/50.

La résorption des masses cristalliniennes fut facilitée par la dionine employée d'abord en solution à 2 pour 100 augmentée jusqu'à 10 pour 100. COBURN.

4) Le malade de *Ball* présentait une hémorragie sous-hyaloïdienne de la macula de forme circulaire. Elle s'était produite pendant un accès de toux et, au début, les objets étaient complètement masqués par cette hémorragie, mais ensuite ils paraissaient rouges et enfin nébuleux. Ball discute ce cas et son étiologie. Un cas de Fisher qui a été examiné au microscope est rapporté. Il démontre que le sang venant des vaisseaux rétiniens a séparé la membrane limitante interne et repoussé la membrane hyaloïde en avant dans le vitré.

COBURN.

MALADIES DE LA RÉFRACTION, DE L'ACCOMMODATION ET DES MUSCLES DE L'ŒIL

1) **Hamburger** (C.). — La base anatomique et physiologique de la théorie de Stilling sur le développement et l'importance de la myopie (Die anatomischen und physiologischen Grundlagen der Prof. Stilling'schen Theorie über Entstehung und Bedeutung der Kurzsichtigkeit) *(Zeitsch. f. Augenheilk.*, XII, p. 351).

2) **Elschnig.** — Remarques sur « l'hypertrophie vraie » des muscles externes de l'œil (Bemerkungen über die « wahre Hypertrophie » der aeusseren Augenmuskeln) *(Arch. f. Ophth.*, LXIII. 453-460, 1906).

3) **Duane** (A.). — Paralysie de la divergence (Paralysis of divergence) *(Ophthalmology*, octobre 1905).

4) **Zentmayer** (W.). — Paralysie des mouvements d'élévation des deux yeux (Paralysis of the upward movements of both eyes) *(Ophthalmology*, octobre 1905).

1) On sait que Stilling attribue à l'oblique supérieur un rôle important dans le développement de la myopie. Si l'orbite est basse, ce muscle effectue, grâce à son mode d'insertion, une compression du bulbe ; cette compression influe sur sa croissance : il deviendra trop long. Le développement de la myopie dépend donc indirectement de la hauteur de l'orbite; la question de la myopie est une question de race. Stilling a fait des mensurations de l'orbite et a trouvé que, si l'indice de

l'orbite $\left(\frac{\text{hauteur}}{\text{largeur}} = \frac{X}{100}\right)$ dépasse 85, elle comptera parmi les orbites hautes; s'il est inférieur à 85, parmi les orbites basses, orbites prédisposant à la myopie.

Hamburger a contrôlé ces mensurations et a obtenu des résultats différents : chez 118 myopes il trouva 89 orbites hautes, c'est-à-dire plus de 75 pour 100. Il blâme la méthode de Stilling qui a commis une faute en faisant ses expériences sur des yeux de cadavre, sans s'inquiéter de leur consistance qui diminue sensiblement en très peu de temps. La méthode de Stilling de tirer le muscle avec une pince pour évaluer la pression de ce muscle sur le bulbe est également sujette à caution, étant trop individuelle. Hamburger a trouvé, au moyen d'un dispositif tout spécial, que ce n'est pas l'oblique supérieur, mais le droit interne qui exerce la plus forte pression. La traction est faite par des poids rattachés aux muscles; la tension normale de l'œil est rétablie au moyen d'un manomètre (25 millimètres). De plus, il faut se garder de tirer sur la capsule de Ténon. D'après Hamburger, la théorie de Stilling repose sur des bases fausses. E. REDSLOB.

2) *Elschnig* conclut de ses recherches que la soi-disant hypertrophie vraie des muscles de l'œil décrite dans les tumeurs de l'orbite ou du globe n'est autre chose que l'état de contraction des muscles normaux. L. DOR.

3) *Duane* fait une étude complète de la paralysie de la divergence; l'historique, les symptômes, l'évolution et la durée de la maladie sont étudiés longuement. La diplopie est généralement brusque; elle peut aussi manquer. Les mouvements du globe sont cependant normaux, dans toutes les directions. L'auteur distingue la paralysie de la parésie ou insuffisance. La cause est ordinairement une lésion du cerveau, ou le tabes, la syphilis, les scléroses multiples, les empoisonnements. La lésion est probablement en relation avec les noyaux des abducteurs. Le traitement interne est indiqué, la ténotomie, les verres prismatiques. L'auteur rapporte onze cas de paralysie ou de parésie de la divergence; l'un de ces

cas coïncide avec le commencement d'un tabes, l'autre avec une paralysie du muscle droit supérieur. COBURN.

4) Le malade de *Zentmayer* fut brusquement atteint de diplopie. Les mouvements d'élévation de l'œil ou des deux yeux sont impossibles. Les mouvements latéraux conjugués sont possibles, mais sont accompagnés de nystagmus. La convergence est faible. Inégalité pupillaire, champ visuel rétréci, pour le blanc et pour les couleurs. Vision considérablement diminuée. Présence d'une quantité considérable de sucre dans l'urine. Pas de symptôme de maladie nerveuse quelconque. Peu de temps après, les mouvements des yeux devinrent normaux, mais la vision et le champ visuel sont restés diminués. COBURN.

MALADIES DU GLOBE DE L'ŒIL
(BLESSURES, CORPS ÉTRANGERS, PARASITES)

1) **Bull** (C.-S.). — De certaines formes de la tuberculose oculaire (Certain formes of ocular tuberculosis) (*Med. Record*, décembre 1905).

2) **Alger** (T.-M.). — Exophtalmie intermittente (Intermittent exophthalmus, with a report of a case) (*New-York medical Journal*, janvier 1906).

3) **Schoen.** — Hydrophtalmos, glaucome et iridectomie (Hydrophthalmus, Glaukom u. Iridectomie) (*Centralblatt für prakt. Augenheilkunde*, octobre 1906).

4) **Seefelder.** — Recherches cliniques et anatomiques sur la pathologie et le traitement de l'hydrophtalmie congénitale (Klinische und anatomische Untersuchungen zur Pathologie und Therapie des Hydrophthalmus congenitus) (*Arch. f. Ophth.*, LXIII, 481-517, 1906).

1) *Bull* dit que la tuberculose de la conjonctive est le plus souvent une affection primitive, et cela se comprend aisément, l'infection exogène étant plus facile à se produire. La conjonctivite tuberculeuse serait même, dans certain cas, la porte d'entrée, le début d'une tuberculose généralisée. Elle peut être secondaire à une tuberculose nasale. Une conjonctive saine ne peut être infectée, il faut un traumatisme, une perte de substance quelconque. Les symptômes et le traitement de la tuberculose conjonctivale sont longuement étudiés. Voici les conclusions de l'auteur : lorsqu'on n'est pas sûr du diagnostic, employer la tuberculine, qui donne une réaction générale dans 85 pour 100 des cas et une réaction locale dans

50 pour 100. Comme traitement : tuberculine. L'intervention chirurgicale doit être conseillée lorsqu'il existe une tuberculose intra-oculaire, celle-ci n'étant jamais primitive, pour calmer les douleurs des malades. COBURN.

2) La malade d'*Alger* est une femme de trente ans, qui a eu plusieurs poussées d'exophtalmie. Lorsque cette malade souffrait, ou lorsqu'elle regardait en bas la tête penchée, l'œil devenait proéminent. Dans l'intervalle, le globe est normal ; si on pressait la région des joues, ou si on faisait diriger en bas la tête de la malade, l'exophtalmie recommençait. Il existe du ptosis, mais dépendant de l'exophtalmie. Pas de pulsations. Aucun bruit de souffle. Au fond d'œil : atrophie blanche de la papille, avec artères petites; les veines sont larges et tortueuses. COBURN.

3) D'après *Schoen* on renonce de plus en plus à l'iridectomie dans les cas de glaucome. Dans certains cas désespérés, où il n'est plus temps de retarder ou d'empêcher l'amaurose, l'auteur croit que l'on pourrait encore retarder la cécité en faisant l'opération suivante : on pratique une section cornéo-sclérale dont on empêche la cicatrisation : le but principal est de préparer ainsi la formation d'un kyste de la conjonctive. Ce kyste est une soupape de sûreté. E. REDSLOB.

4) *Seefelder* conclut d'une étude histologique importante que la cause pathogénique de l'hydrophtalmie congénitale n'est pas unique.

On observe d'une façon générale une altération congénitale des voies de filtration en particulier avec persistance anormale de ligament pectiné fœtal, ou bien une situation anormale du canal de Schlemm qui est reculé en arrière ou bien un développement insuffisant des trabécules cornéoscléraux, ou encore un développement rudimentaire de l'éperon scléral. Parfois même le canal de Schlemm manque totalement.

Les processus inflammatoires et les troubles vaso-moteurs ne sont que secondaires. L. DOR.

MALADIES DES PAUPIÈRES, DE L'APPAREIL LACRYMAL ET DE L'ORBITE

1) **Kann** (H.). — Etude du lymphangiome caverneux de l'orbite (Zur Kenntnis des Lymphangioma cavernosum orbitae) *(Beiträge z. Augenh.*, 1906, Heft 65).

2) **Freytag** (G.). — Etude des mouvements paradoxaux des paupières (Zur Kenntnis der paradoxen Lidbewegungen) *(Beitr. z. Augenh.*, Heft 65, 1906).

3) **Pes.** — Sur le phlegmon gangréneux des paupières (Ueber die acute gangraenöse Phlegmone der Lider) *(Zeitsch. f. Augenheilk.*, XII, p. 438).

4) **Posey** (W.-C.). — Kyste dermoïde de l'orbite (Dermoïd cyst of the orbit) *(Report of Section on Ophthalmology, College of Physicians of Philadelphia*, février 1906).

5) **Posey** (W.-C.). — Deux cas d'abcès de l'orbite secondaires à une ostéite du maxillaire supérieur chez des enfants (Two cases of orbital abscess secondary to necrosis of the superior maxillary bone occuring in infants) *(Report of the Section on Ophthalmology, College of Physicians of Philadelphia*, février 1906).

6) **Risley** (S.-D.). — Angiome caverneux palpébral (Cavernous Angioma) *(Report of the Section on Ophthalmology, College of Physicians of Philadelphia*, février 1906).

7) **Parker** (F.-C.). — Gomme bilatérale de l'orbite (Bilateral gumma of the orbit) *(Report of the Section on Ophtalmology, College of Physicians of Philadelphia*, février 1906).

8) **Ziegler** (S.-L.). — Hypertrophie bilatérale des glandes lacrymales, parotides et sous-maxillaires d'origine amygdalienne (Bilateral lymphomata of the lacrymal parotid and submaxillary glands due to tonsillar hypertrophy and subsequent suboxidation) *(Annals of Ophthalmology*, janvier 1906).

9) **Pinatelle.** — Métastase orbitaire dans un cancer de l'estomac *(Soc. des sciences méd. de Lyon*, 10 janvier 1906).

10) **Trousseau.** — Les épithéliomas des paupières. Opération ou radiothérapie *(Annales d'oculistique*, p. 60, janvier 1906).

11) **Rollet** (prof.). — Le cancer primitif du sac lacrymal *(Lyon médical*, 20 mai 1906).

12) **Lafon.** — Epithélioma du sac lacrymal récidivé *(Soc. d'anat et de phys. de Bordeaux*, 15 janvier 1906).

13) **Collomb** et **Doret.** — Luxation traumatique de la glande lacrymale orbitaire *(Revue méd. de la Suisse romande*, p. 331, 20 juin 1906).

14) **Monthus.** — De l'heureux effet de la tarsorraphie dans certains traumatismes du globe *(Archives d'ophtalmologie*, p. 13, janvier 1906).

1) La malade, femme de vingt-quatre ans, fut atteinte, six ans auparavant, d'une exophtalmie de l'œil gauche de 10 millimètres et d'une dislocation de 8 millimètres. Dans la partie externe de l'orbite on sent la portion antérieure d'une tumeur lisse. Après avoir coupé le muscle droit externe et dévié l'œil vers le nez, on fait l'énucléation de la tumeur située près de la partie temporale et profonde du nerf optique. La motilité de l'œil devint normale, sauf l'abduction.

A l'examen anatomique *Kann* trouvait un lymphangiome caverneux de l'orbite, remarquable par une richesse de fibres musculaires et par des amas de lymphocytes.

Dans un autre cas de lymphangiome caverneux la tumeur n'était pas nettement limitée. Au lieu de l'énucléation, très difficile dans ces cas, on fait l'électrolyse en nombreuses séances et l'on constate de bons effets passagers. Mais pendant une ponction, l'artère centrale fut blessée et l'œil perdit la vue.

O. SIMON.

2) Dans le cas de *Freytag* il s'agit d'une parésie acquise du nerf oculo-moteur commun gauche et d'une paralysie complète acquise du même nerf de l'œil droit, jointe à une anomalie du mouvement des yeux : quand la malade, jeune paysanne de vingt-sept ans, veut regarder à droite, la paupière supérieure droite parétique s'élève énergiquement et parfaitement sans un mouvement du muscle frontal. Ces phénomènes n'existent pas dans les autres mouvements de l'œil ou de la face.

Freytag passe en revue les cas pareils décrits jusqu'à présent sans pouvoir donner une explication d'après un seul et même principe pathogène et il tire la conclusion que la base anatomique des anomalies congénitales et acquises est parfaitement distincte.

O. SIMON.

3) D'après les recherches de *Pes* la gangrène des paupières est produite le plus souvent par le streptocoque, en second lieu par le staphylocoque, et le plus rarement par le bacille de la diphtérie ; elle n'est en tous cas pas l'œuvre d'un seul bacille. Au cours de la maladie, il faut bien se garder de séparer trop souvent les paupières et de mettre le bulbe à nu.

La moindre éraflure de la cornée pourrait infecter l'œil entier, qui resterait sans cela indemne. Pes a observé trois cas de cette affection, dont l'un mourut de septicémie.

E. REDSLOB.

4) *Posey* extirpa une tumeur de l'orbite, chez un enfant de cinq ans, par la méthode de Krönlein. Le kyste fut enlevé, et le seul inconvénient qui en résulta fut une nécrose partielle du volet osseux ; mais ceci n'affecta pas l'intégrité de l'œil ni ses mouvements. Posey observa un autre cas de kyste dermoïde de l'orbite chez un garçonnet de six ans chez lequel il fut enlevé avec succès.

COBURN.

5) *Posey* rapporte deux cas, celui d'un enfant de dix semaines et celui d'un enfant de six mois, qui présentaient des abcès fistulisés suppurants de la paupière inférieure. Dans les deux cas, il existait de l'ostéite, due, probablement, à une syphilis congénitale. COBURN.

6) Le malade de *Risley*, un enfant de trois mois, était porteur d'un angiome caverneux de la paupière inférieure. On essaya d'abord d'un traitement par l'électrolyse, qui ne donna aucun résultat, aussi eut-on recours à la ligature d'Erichsen et la masse disparut sans hémorragie. COBURN.

7) *Parker* rapporte un cas de gomme des deux orbites survenu chez un enfant de huit ans. Le diagnostic fut confirmé par un examen microscopique. Les tumeurs disparurent en quinze mois, grâce à un traitement antisyphilitique et à l'application des rayons X. COBURN.

8) La malade de *Ziegler*, une négresse de dix-huit ans, présentait une tuméfaction au-dessus de chaque œil. A la palpation, on constata que les glandes lacrymales, parotides et sous-maxillaires étaient engorgées. La malade respirait par la bouche, et les amygdales étaient volumineuses, gênant ainsi la respiration. Il existait des lésions nasales et de la sinusite maxillaire. Les amygdales et les végétations adénoïdes furent enlevées, et rapidement les glandes lacrymales et sous-maxillaires reprirent leurs dimensions normales; les glandes parotides revinrent plus lentement à leur état habituel.

COBURN.

9) *Pinatelle* montre les pièces anatomiques d'une malade morte de généralisation cancéreuse, un an après avoir subi une laparotomie exploratrice pour néoplasme diffus de l'estomac.

On trouva, entre autres lésions, un noyau secondaire osseux développé dans le frontal, au niveau du milieu du plafond orbitaire. L'os était fracturé, et de part et d'autre s'étalaient, en bouton de chemise, deux bourgeons du volume d'une petite noix, l'un orbitaire, l'autre sous-dure-mérien. Ce dernier même perforait en un point la méninge dure, à l'intérieur de

laquelle on apercevait deux petits champignons logés dans une cupule cérébrale. E. R.

10) *Trousseau* examine la valeur réciproque des traitements chirurgical et radiothérapique des épithéliomas palpébraux. La radiothérapie donne d'excellents résultats dans les épithéliomas superficiels, mais les épithéliomas à marche envahissante, malgré une observation favorable de l'auteur, sont, dans la majorité des cas, justiciables seulement du traitement chirurgical. Dans un cas, la sérothérapie sembla donner un coup de fouet à la marche de l'affection. Cependant, ce mode de traitement mérite d'être étudié de nouveau. BÉNÉZECH.

11) *Rollet* dit que toute dacryocystite, surtout avec ectasie du sac, chez un vieillard, doit faire penser à la possibilité d'un cancer primitif du sac lacrymal. Telle est son impression à la suite de deux cas qu'il rapporte (v. *Arch. d'Ophtalm.*, p. 237, 1906). Il montre que le diagnostic est particulièrement difficile au début, qu'il faut proscrire tout sondage et que le seul traitement est l'extirpation méthodique et totale du sac.

G. D.

12) *Lafon* rapporte le cas d'un homme de quarante-huit ans qui, en 1896, est atteint de larmoiement, puis, en 1898, tumeur ulcérée de la région du sac lacrymal. Quelques mois après, incision de la tumeur par Badal et thermo-cautérisation. Il s'agissait d'un épithélioma tubulé. En 1899, à nouveau, thermo-cautérisation des bourgeons à deux reprises différentes. En 1906, tuméfaction se propageant vers la joue et franchissant la racine du nez; cette tumeur récidivée adhère à la face profonde de la peau et du périoste. R.

13) Un petit garçon de cinq ans et demi fit une chute de 3 mètres de hauteur dans une maison en construction et tomba sur un sol recouvert de pierres brisées à arêtes tranchantes. Trente heures après l'accident, *Collomb* et *Doret* constatent à la paupière supérieure, au-dessous du sourcil, une plaie de 12 à 15 millimètres de longueur dans laquelle fait hernie une tumeur pédiculée de 15 millimètres, sur 12 et 4, que l'on

reconnaît être la glande lacrymale. Nettoyage soigneux, puis agrandissement de la plaie, la glande est alors repoussée. Sutures, injection antitétanique. Guérison. Ces faits sont rares; une quinzaine en tout. Ils sont plus fréquents chez les enfants à cause de la moins grande proéminence de l'arcade orbitaire.

Quelques auteurs ont fait l'extirpation de la glande, mais la réduction est préférable lorsqu'elle est possible. H. DOR.

14) *Monthus* préconise la tarsorraphie comme traitement des plaies pénétrantes du globe oculaire. Elle amène la cessation immédiate des phénomènes douloureux, assure l'immobilité parfaite du globe sans en empêcher la surveillance, et expose moins que le pansement occlusif à la pullulation des germes infectieux. Excellent résultat dans la plupart de ses observations. La tarsorraphie sera pratiquée aussi vite que possible après la blessure. Elle sera médiane et maintenue au minimum jusqu'au quinzième jour. Cette opération serait cependant contre-indiquée par la présence d'un corps étranger, la blessure du cristallin, les kératites infectieuses.

BÉNÉZECH.

RAPPORTS DE L'OPHTALMOLOGIE AVEC LA PATHOLOGIE GÉNÉRALE

1) **Wicherkiewicz**. — Sur l'origine syphilitique méconnue ou admise à tort des diverses affections oculaires (en Polonais) *(Postemp Okulistyczny*, n° 6-7, 1905).

2) **De Mets**. — Pathogénie et traitement du goitre exophtalmique *(Soc. franç. d'Ophtalmologie*, mai 1906).

3) **Nacht** (Albert). — La symptomatologie des affections des méninges en considérant spécialement les symptômes oculaires (die bei Erkrankung der Meningen beobachteten Erscheinungen mit spezieller Berücksichtigung der oculären Symptome) *(Zeitsch. f. Augenheilk.*, XII, p. 243).

4) **Loeser**. — Une combinaison de myasthénie et de maladie de Basedow; remarques sur les symptômes oculaires de la myasthénie (Ueber das combinierte Vorkommen von Myasthenie und Basedow'scher Krankheit nebst Bemerkungen über die oculären Symptome der Myasthenie) *(Zeitsch. f. Augenheilk.*, XXII, p. 368)

5) **Weisenburg** (T.-H.) et **Thorington** (J.). — Un cas de syringomyélie avec double névrite optique (A case of syringomyelia with double optic neuritis) *(American Journal of mental Sciences*, décembre 1905).

6) **Wheelock** (K.-K.). — Les symptomes oculaires de la goutte (Ocular symptoms of gout) *(New-York med. Journal*, novembre 1905).

7) **Gordon** (A.). — Pathogénie du goitre exophtalmique (Pathogenesis of exophthalmic goitre) *(New-York med. Journ.*, novembre 1905).

8) **Holden** (W.-A.). — Les premiers symptômes oculaires de la paralysie générale (Early Ocular signs of dementia paralytica) *(Journ. of Nervous and mental Diseases*, novembre 1905).

9) **Meding** (C.-B.). — Deux cas d'hémorragies sous-périostées de l'orbite, dans le scorbut (Two cases of subperiostal hemorrhage of the orbit from scurvy) *(Arch. of Ophthalmology*, novembre 1905).

1) *Wicherkiewicz* relate toute une série d'observations personnelles dans lesquelles il était bien difficile de reconnaître la vraie nature de l'affection oculaire. Tantôt elle se dévoilait comme une manifestation syphilitique malgré l'absence de symptômes spécifiques, tantôt il fallait accepter une étiologie toute différente, quoique l'affection revêtit une forme caractéristique pour la syphilis. Voici plusieurs exemples : chez une jeune fille tuberculeuse se déclara une paralysie de la VIe paire. Un traitement hydrargyrique intense a fait disparaître la diplopie et — chose à noter — amena en même temps une amélioration frappante de l'état des poumons, de sorte que la malade qu'on ne croyait pas pouvoir sauver s'est rétablie complètement. — Dans un autre cas, où il avait déjà été question d'énucléer un œil qui a reçu autrefois un éclat de cuivre et est récemment devenu le siège d'une irido-cyclite plastico-purulente ; l'auteur a prescrit le traitement spécifique qui amena bientôt la guérison de l'iridocyclite évidemment d'origine syphilitique et n'ayant qu'un rapport secondaire avec le traumatisme antérieur. Chez une femme atteinte d'une conjonctivite et kératite apparemment trachomateuses et très rebelles où tous les topiques échouèrent, quelques injections intra-musculaires d'oxycyanure de mercure ont suffi pour produire une régression des symptômes morbides. La malade quitta la clinique avec quelques restes insignifiants du pannus. Ensuite l'auteur décrit un cas de blépharite eczémateuse traitée sans le moindre succès avec diverses pommades. Celle-ci disparut rapidement sans laisser de traces après une série d'injections d'iodure d'hydrargyre. Chez une femme opérée de cataracte se déclara une iritis qu'on a pris d'abord pour un signe d'infection opératoire. Quand les divers traitements furent restés sans résultat, l'auteur ordonna les injections sous-cutanées de sublimé. La guérison fut rapide et complète. L'auteur rappelle encore qu'il a déjà, en 1880, au Congrès international de Heidelberg, attiré l'attention sur le rapport existant entre

la syphilis et le glaucome. Aujourd'hui l'existence de cette relation est mise hors de doute par presque tous les auteurs.

La deuxième partie du travail est consacrée aux faits cliniques où, malgré l'apparence spécifique de la maladie oculaire, et même malgré l'existence réelle de la syphilis constitutionnelle, la cause de l'affection de l'œil résidait ailleurs.

Chez un propriétaire du Caucase qui avoua lui-même l'infection syphilitique, le traitement mercuriel n'exerça aucune influence sur la marche d'une iridocyclite chronique monolatérale qui amena l'occlusion de la pupille. Une iridectomie pratiquée avant la disparition de phénomènes inflammatoires a causé une hémorragie intra-oculaire. Alors le malade s'est adressé à l'auteur qui a constaté une tuméfaction considérable de la rate, mais pas la moindre trace de syphilis. La quinine et l'arsenic se sont montrés beaucoup plus efficaces que le mercure et l'iode. La rougeur et les douleurs disparurent bientôt pour revenir encore pendant quelque temps par intervalles réguliers, ce qui dénonçait aussi l'origine paludéenne de l'affection. Finalement l'œil se calma et récupéra même une partie de la vision. Chez une jeune fille de vingt-deux ans, qu'on soignait au mercure à cause d'une prétendue névrite optique rétro-bulbaire, syphilitique, l'auteur posa le diagnostic d'amblyopie hystérique qui céda facilement à un traitement approprié. Dans un cas de kératite parenchymateuse diffuse typique qui est si souvent une manifestation de la syphilis héréditaire, l'auteur a reconnu pourtant le paludisme comme agent étiologique. En effet, la quinine jointe à la médication locale a amené la guérison sans qu'on eût besoin de recourir au traitement mercuriel. Enfin Wicherkiewicz décrit un cas intéressant de syphiliphobie. Il y a des gens qui attribuent chaque symptôme se manifestant chez eux à leur syphilis n'existant pourtant que dans leur imagination. Le médecin habitué aux protestations et aux réticences du côté des malades interrogés au sujet de l'infection syphilitique, est enclin, en présence d'un aveu spontané et catégorique, à croire à la réalité de l'infection. Dans des cas pareils, il ne faut pas oublier qu'il y a aussi des syphilitiques imaginaires et que ce serait une grave erreur d'instituer chez eux un traitement spécifique se fondant uniquement sur leurs affirmations. K. W. MAJEWSKI.

2) *De Mets* admet que le goitre exophtalmique est dû à l'absorption dans le courant sanguin du produit de sécrétion de la glande thyroïdienne, mais nous ignorons le mécanisme nerveux qui détermine l'hyperthyroïdie. Cette théorie hyperthyroïdienne ou hyperglandulaire admise, il faut comme traitement s'adresser à des agents qui ont une action inhibitrice sur la fonction de la glande thyroïde. L'auteur s'est adressé à la cocaïne et au tabac qui ont une action déprimante sur la croissance; il est en possession, d'autre part, d'un sérum emprunté à des taureaux éthyroïdisés et pense pouvoir isoler un produit opothérapique pouvant neutraliser les toxines de l'hyperthyroïdie. R.

3) Le travail de *Nacht*, qui fait partie d'une série d'ouvrages analogues publiés sous les auspices de Bach, est un travail de compilation et de statistique : j'en extrais quelques observations particulièrement intéressantes parmi les symptômes oculaires.

Dans la méningite cérébrospinale épidémique, l'iridochoroïdite est l'affection la plus fréquente : elle mène à la cécité. L'infection se fait par métastase ou par continuité. D'après Axenfeld, l'infection débute de préférence dans la rétine. Ce qu'il y a de curieux, c'est que les cas de méningite cérébrospinale compliqués d'ophtalmie pernicieuse sont des cas généralement bénins. La névrite optique est particulièrement rare. Axenfeld et Uhthoff ont décrit des cas de cécité après méningite cérébrospinale avec un fond de l'œil absolument normal.

La méningite purulente simple provoque, d'après Schmidt-Rimpler, des paralysies oculaires monolatérales ou plus fortes d'un côté que de l'autre. C'est généralement l'abducteur qui est pris d'abord. Les altérations du fond de l'œil sont rares.

Elles sont beaucoup plus fréquentes dans les différentes formes de méningite séreuse. Nous y rencontrons tous les degrés d'hypérémie veineuse jusqu'à la plus violente stase papillaire et finalement l'atrophie du nerf optique. La méningite tuberculeuse débute souvent par une inégalité pupillaire : plus tard, il y a mydriase et immobilité des pupilles. Un autre symptôme pupillaire s'y rencontre combiné avec la respiration de Cheyne-Stokes. Au début de l'accès les pupilles s'élargis-

sent lentement et fortement, pour se rétrécir subitement dès que la respiration cesse. Dans l'intervalle entre les accès, les pupilles ont moyenne grandeur, réagissent à la lumière, mais pas au réflexe cutané. Dans les cas de phénomènes de méningite la découverte de tubercules de la choroïde rend certain le diagnostic d'une affection tuberculeuse. L'intensité de la stase papillaire est variable, le plus souvent elle ressemble plutôt à une névrite en train de disparaître.

Dans la méningite spécifique les troubles musculaires sont aussi fréquents que les altérations du fond de l'œil. On y trouve aussi bien une simple hyperémie qu'une papillite violente.

La déviation conjugée et la stase papillaire sont fréquentes dans la pachyméningite hémorragique. E. REDSLOB.

4) *Loeser* a observé deux cas de maladie de Basedow compliquée de myasthénie oculaire. Qu'est-ce que la myasthénie oculaire? C'est un trouble fonctionnel des muscles extrinsèques de l'œil. Le plus souvent c'est un ptosis bilatéral, symptôme presque typique, quelquefois aussi il y a parésie des muscles externes du globe : jamais, par contre, les muscles intrinsèques de l'œil ne sont atteints. L'affection repose sur une fatigue rapide des muscles, phénomène facilement reconnaissable à l'examen électrique. Il faut songer à cette affection quand on se trouve en présence d'une symptomatologie analogue : car si, dans ces cas, on ordonnait le régime habituel : iodure de potassium, frictions au mercure, etc., la myasthénie ne ferait qu'augmenter. E. REDSLOB.

5) *Weisenburg* et *Thorington* rapportent le cas d'une jeune fille âgée de seize ans qui avait eu une excellente santé, mais vers l'âge de douze ans, elle devint indolente et paresseuse. Actuellement, elle ne peut pas marcher. Elle se plaint de maux de tête et a eu de fréquents vomissements. Elle est amaigrie, avec la peau sèche. L'œil droit ne voit plus, l'œil gauche compte les doigts à quelques centimètres. Le champ visuel est rétréci du côté nasal. Strabisme divergent. A l'examen du fond d'œil, papillite, avec commencement d'atrophie. C'est une papillite par stase, comme celle décrite par de

Graefe. Pas d'hémorragies, rien du côté de la macula. Ces troubles oculaires sont dus, d'après l'auteur, à une hydrocéphalée et non à une tumeur cérébrale. COBURN.

6) *Wheelock* apporte quatre cas d'affections différentes des yeux occasionnées par la goutte. Il a observé une iritis plastique et séreuse, une chorio-rétinite, une névrite rétro-bulbaire, une sclérite avec cataracte. Ces différentes manifestations sont nettement dues à la goutte et s'améliorent beaucoup par la colchicine et les sels de potassium. L'auteur pense aussi que différentes kératites peuvent être causées par la même maladie générale. COBURN.

7) *Gordon* rapporte un cas de goitre exophtalmique et pense qu'il est d'origine médullaire. Il s'agit d'une jeune femme qui, brusquement, n'a pu remuer les yeux. Quelques jours après, exophtalmie, suivie d'hypertrophie du corps thyroïde, avec palpitations de cœur et tremblement des mains. Signe de de Graefe. Tachycardie. COBURN.

8) *Holden* résume ses observations sur les phénomènes oculaires observés au début de la paralysie générale. Il a examiné 70 paralytiques et a étudié spécialement leurs pupilles au moyen du pupillomètre. Il a trouvé les pupilles irrégulières dans 51 cas, ce qui fait 70 pour 100 ; et dans 32 cas, les pupilles étaient inégales, soit 45 pour 100. Le réflexe sensoriel est absent chez 61 malades ; la réaction à la lumière est nulle pour un œil, ou généralement pour les deux yeux chez 20 malades. La réaction de la convergence est ralentie chez 6 malades et chez ceux qui ne réagissent pas ou peu à la lumière. Les diamètres de la pupille varient de 1 mm. 5 à 5 millimètres, chez 37 malades, les pupilles sont généralement rétrécies. Chez ceux qui ont perdu la faculté de réagir à la lumière, les pupilles sont de 4 millimètres de diamètre, mais il est probable que ces pupilles ont été rétrécies, à un stade antérieur de la maladie. COBURN.

9) *Meding* rapporte deux cas d'hémorragies sous-périostées

de l'orbite chez deux enfants atteints de scorbut; l'un, âgé de sept mois et qui avait une tuméfaction au-dessus de la glande lacrymale gauche, avec exophtalmie et gêne dans les mouvements du globe. L'enfant était très faible, d'aspect émacié et syphilitique. Il a eu une attaque semblable quatre semaines auparavant. Après le traitement, l'œdème disparaît, l'enfant va mieux.

Dans l'autre cas, il s'agit aussi d'un enfant, âgé de onze mois, atteint d'une énorme tuméfaction au-dessus des deux glandes lacrymales. Les deux paupières sont repoussées en bas et en dehors. Sur l'abdomen, il y avait de nombreuses pétéchies. L'enfant est malingre. Il guérit après traitement. L'examen du sang ne montra aucune modification. L'hémorragie sous-périostée semble être un des symptômes du début dans le scorbut. COBURN.

VARIA

1) **Venneman.** — Le Dr Albéric Rogman *(Annales d'oculistique*, p. 5 11, janvier 1906).

2) **Bruno** (Domenico). — L'eumydrine et ses applications en thérapeutique oculaire (Eumidrina e sue applicazioni in terapia oculare) *(Clinica oculistica* mai 1906).

3) **Foerster.** — Dionine et atropine (Dionin und Atropin) *(Wochensch. f. Ther. u. Hyg. d. Auges*, n° 20, 15 février 1906).

4) **Von Arlt.** — Dionine et atropine pour les synéchies postérieures (Dionin und Atropin bei hinteren Synechien) *(Wochens. f. Ther. u. Hyg. d. Auges*, n° 13, 28 décembre 1905).

5) **Greeff.** — L'oculistique dans Rembrandt (Okulistisches bei Rembrandt) *(XXXIIIe Versamml. d. ophthalm. Gesellsch. Heidelberg*, 6-8 août et *Klin. Monatsbl. f. Augenhlkde*, août 1906).

6) **Westhoff.** — Coquille de coco comme pansement protecteur (Kokosnufsschalen als Schutzverband) *(Wochensch. f. Ther. u. Hyg. d. Auges*, n° 37-14 juin 1906).

7) **Schanz.** — Un nouveau point de mire pour armes à feu, pouvant aussi servir par un temps sombre et même dans la nuit obscure (Eine neue Visiervorrichtungwelche auch bei herabgese tzter Beleuchtung und in der Nacht verwendbar ist) *(Zeitsch. f. Augenhlkde*, XI, p. 572).

8) **Ovio.** — Observations cliniques sur la cautérisation ignée comme moyen thérapeutique en oculistique (Osservazioni cliniche sulla causticazione ignea a scopo terapeutico in oculistica) *(Clinica oculistica*, novembre, décembre 1905 et janvier 1906).

9) **Del Monte** (Alberto). — Le thigénol Roche en thérapie oculaire (Il Thigenol Roche in terapia oculare) *(Archivio di Ottalmologia*, anno XIII, vol. XIII, fasc. 6-6 p. 206-212, novembre, décembre 1905).

10) **Luke** (Thomas-D.). — La stovaïne, un analgésique synthéthique (Stovaïne a synthetic analgesic) *(The Antiseptic*, Madras, septembre 1905).

11) **Sulzer.** — Les origines du préjugé contre les lunettes *(Recueil d'ophtalmologie*, p. 539-547, septembre 1905).

12) **Jakovlew.** – Emploi de la spermine Poehl dans diverses affections oculaires (en Russe) *(Journal Kimii medits. i organoterapie*, janvier 1906).

13) **Greeff.** — Recherches ophtalmologiques dans les écoles (Augenärztliche Schuluntersuchungen) *(Berlin. ophthalm. Ges.*, 17 XI, 1905).

14) **Bender.** — Les opérations à l'aimant pratiquées à la clinique d'Iéna entre 1901 et 1905 (Ueber die in der Augenklinik zu Iena vährend der Jahre 1901-1905 vorgenommenen Magnet-Operationen) *(Inaug. Diss.*, Iéna 1905).

15) **De Beck** (D.). — Accident dû à l'adrénaline. (Accident with adrenalin) *(Annals of Ophthalmology*, juillet 1905).

16) **Diehl.** — Nouvelles expériences sur le traitement intraoculaire par l'iodoforme (Weitere Erfahrungen mit der intraocularen Iodoformbehandlung *(Inaug. Diss.*, Giessen 1905).

17) **Chaldecott.** — L'anesthésie générale dans la chirurgie oculaire (General anesthesia in Ophthalmic Surgery. A criticism) *(The Ophthalmoscope*, août 1905).

18) **Dufau.** — Pommade à l'oxyde mercurique, indolore *(Bulletin de pharmacie de Lyon*, juin 1906).

19) **Bourgeois.** — De l'emploi, en collyre, du benzoate de lithine et de l'iodure de potassium *(Union méd. et scientif. du Nord-Est*, 15 avril 1906).

20) **Snell** (Simeon). — Alliages du fer non magnétiques (Non magnetic Steel alloys) *(Ophth. Soc. of the United Kingdom*, 14 juin 1906, *Brit. med Journal*, 23 juin, p. 1465).

3) *Foerster* a produit, comme V. Arlt, une mydriase complète par l'usage d'atropine en combinaison avec la dionine dans un cas de kératite eczémateuse, dans lequel une application séparée d'atropine et de scopolamine n'avait pas donné ce résultat. O. SIMON.

4) *Von Arlt* eut des succès surprenants pour faire disparaître les synéchies postérieures étendues et anciennes, en instillant de la dionine sept minutes après l'usage de l'atropine. O. SIMON.

5) *Greeff* montre une gravure, d'après Rembrandt, qui représente le traitement du vieux Tobie aveugle. On voit nettement qu'il s'agit d'une réclinaison de cataracte. G. D.

6) *Westhoff*, oculiste à Bandoeng (Java), recommande l'application des coquilles de coco, parce qu'elles peuvent être désinfectées et sont très solides, légères et à bon marché. O. SIMON.

7) *Schanz* décrit l'appareil exposé à Lucerne lors du Xe Congrès international d'ophtalmologie et qu'il a modifié depuis, en ce sens qu'on peut éclairer les mires au moyen d'un verre réflecteur ou d'une petite lampe électrique. E. REDSLOB.

8) *Ovio.* — La cautérisation ignée semble postérieure à Hippocrate, du moins en oculistique; Celse, Abulkasim, Ambroise Paré l'ont largement employée. Celse l'utilisait contre le trichiasis, la fistule lacrymale, l'hypertrophie conjonctivale dans l'ectropion. Abulkasim faisait la cautérisation de la peau pour l'entropion. On fit l'ablation des tumeurs palpébrales par ce moyen qui fut également un traitement du trachome. Sur le bulbe cette méthode est applicable dans nombre de cas : telangiectasie, tumeur superficielle, ptérygion, pannus cornéen, ulcère cornéen, plaie, fistule, kératocèle, prolapsus de l'iris, staphylome, kératocone, hydrophtalmie, décollement de la rétine, exentération du bulbe oculaire. Au sujet de chacune de ces affections, Ovio cite les promoteurs de la méthode et donne quelques statistiques cliniques. G. DUBREUIL.

9) Dans ce travail, *Del Monte* relate les résultats obtenus dans la thérapie des maladies eczémateuses de l'œil avec le thigénol en pommade à 10-20, 50-80 pour 100 de vaseline.

L'auteur conseille l'usage de cette pommade dans les cas de dacryocystite chronique, de blépharites pustuleuses, d'herpès conjonctival, surtout quand l'oxyde de mercure et le calomel sont contrindiqués. BESIO.

10) *Lüke*, après avoir décrit les propriétés chimiques de la stovaïne, donne certains renseignements sur son action physiologique; il a expérimenté sur le cobaye. Voici, en quelques mots, le résumé de son article : la stovaïne est peu toxique, elle a une action vaso-dilatatrice, elle est facilement stérilisable (120°) et ne coûte pas très cher. Pratiquement, il ne faut pas l'employer associée à l'adrénaline en injection hypodermique, car la combinaison de ces deux substances produit de la gangrène. STEPHENSON.

11) *Sulzer* constate le préjugé enraciné dans le public contre les lunettes et surtout contre le verre trop fort. Cela est dû, d'après l'auteur, à l'antagonisme historique entre la médecine et la chirurgie et, plus tard, entre la médecine et l'oculistique. Les oculistes, eux-mêmes, ont hérité de leurs parents les médecins ce préjugé, et il suffit de citer Sichel, qui avait la

phobie du verre trop convexe ou trop concave. L'auteur estime qu'il était nécessaire de remonter aux origines du préjugé contre les lunettes, pour pouvoir mieux le combattre, dans l'intérêt des myopes. H. PERETZ.

12) Il s'agit de l'emploi en injections sous-conjonctivales de la spermine de Pœhl dans l'atrophie optique, dans un certain nombre de cas de rétinite et même dans les opacités cornéennes.

Jakovlew rapporte 44 cas d'atrophie papillaire pour lesquels la spermine donna des résultats très favorables.

Les troubles du vitré furent aussi influencés d'une manière satisfaisante. Plusieurs résultats encourageants furent notés chez des malades atteints de rétinite pigmentaire et de choroïdite disséminée. Les champs visuels de ces malades ont, après le traitement, augmenté d'étendue.

L'auteur conseille également l'emploi de la spermine dans les paralysies de l'accommodation. MOREAU.

13) *Greeff* a examiné les élèves et l'éclairage dans les écoles supérieures de Berlin. Il trouva 1-6 pour 100 des élèves avec des conjonctivites, 14-31 pour 100 avec des follicules dans des yeux sains. Quant aux bancs d'école, il recommande le système de Rettig. Le nombre des myopes augmente dans les classes supérieures. O. SIMON.

14) *Bender* rapporte 24 opérations à l'aimant.

8 yeux (dont 1 infecté) conservèrent l'acuité de 1 à 1/2.

1 œil, acuité 1/8.

3 yeux eurent des cataractes (dont 1 infecté).

2 yeux voient les mouvements de la main.

2 yeux aveugles (tous deux infectés).

8 yeux infectés nécessitèrent l'énucléation. STOCK.

15) Le malade de *de Beck*, un homme de trente-sept ans, désirait faire disparaître la rougeur de ses yeux, car son aspect étrange lui nuisait dans ses affaires. Il était en convalescence d'une atteinte d'iritis syphilitique plastique avec synéchies. Une solution d'adrénaline de 1/1000 fut instillée abondamment dans l'œil et, une heure après environ, un quart de la chambre antérieure était rempli de sang. La vision était

diminuée et il y avait un peu de douleur. Quelques jours après, la vision s'améliora, le sang se résorba et la guérison fut complète. COBURN.

18) *Dufau* a reconnu que, dans l'emploi des pommades ophtalmiques à base d'oxyde mercurique et de vaseline, la douleur est due à la formation d'une petite quantité de soude résultant de l'action de l'oxyde de mercure sur le chlorure de sodium contenu dans les larmes. Dans les anciennes pommades, le véhicule était un corps gras (beurre, axonge) qui neutralisait l'alcali et empêchait ainsi son action douloureuse.

L'auteur arrive à conseiller la formule suivante :

Vaseline, 9 grammes; graisse de laine, 10 grammes; oxyde de mercure orange, 1 gramme. R.

19) *Bourgeois* a eu de bons résultats dans les taies de la cornée de l'usage prolongé du benzoate de lithine (0.50/10 gr.) préconisé par Mazet. Il croit aussi, après expérience, que l'iodure de potassium est capable d'enrayer la marche des cataractes commençantes, mais que son action est d'autant plus manifeste que les malades sont plus jeunes. Si l'on n'obtient pas l'effet attendu, on sera néanmoins parvenu à ce résultat de faire prendre patience au malade.

H. DOR.

20) *Simeon Snell* présente à la Société ophtalmologique anglaise divers spécimens d'alliages de fer qu'il étudie au point de vue de leur état magnétique, important au point de vue de l'extraction de corps métalliques intra-oculaires. Ces alliages ont des avantages au point de vue technique et sont très employés dans l'industrie. L'acier au manganèse qui contient 5,2 pour 100 de manganèse, 87 de fer et de carbone, n'est pas magnétique. Le fer au nickel est aussi magnétique que le fer pur, mais l'adjonction d'une faible proportion de manganèse, 0,9 pour 100, et de carbone, 0,4 pour 100, lui enlève ses propriétés magnétiques. L'acier chromé est magnétique, mais moins que l'acier pur. Heureusement ces alliages ne sont pas encore très répandus, sans cela l'extraction à l'aimant deviendrait impossible. H. DOR.

Le Gérant : P. MASSON.

Lyon. — Imp. A. REY et Cie, 4, rue Gentil. — 43076

MÉMOIRES ORIGINAUX

Fonctions rétiniennes dans un cas d'amblyopie congénitale.

Par A. POLACK

La description de l'amblyopie congénitale se précise graduellement depuis que l'ophtalmoscope a dégagé cette affection du groupe général des amauroses.

On entend actuellement par amblyopie congénitale cet état d'affaiblissement de l'acuité visuelle qui remonte à la toute première enfance et qui ne peut être expliqué ni par la présence d'une anomalie de réfraction, ni par celle d'une lésion ophtalmoscopique visible. Il s'agit d'un trouble fonctionnel atteignant des degrés variables et dont la cause est loin d'être déterminée.

Par définition même, le symptôme essentiel de l'amblyopie congénitale est la diminution de l'acuité visuelle. Là-dessus, tout le monde est d'accord. Les divergences sont, au contraire, très grandes quant aux autres symptômes signalés par différents auteurs. Ce sont : le rétrécissement du champ visuel, la dyschromatopsie, le scotome central.

Charpentier (1866) a observé, dans le service de Fano, 20 cas d'amblyopie congénitale, sans lésion ophtalmoscopique, sur 1000 malades atteints d'affections oculaires; soit une proportion de 2 pour 100. Dans quelques cas, il a noté un rétrécissement du champ visuel. *Piérin* (1877) considère le rétrécissement du champ visuel comme un symptôme constant d'amblyopie congénitale et croit que ce rétrécissement est en rapport avec la diminution de l'acuité visuelle. Il signale aussi la dyschromatopsie. *Abadie* (1874) affirme au contraire l'intégrité de la vision périphérique (acuité visuelle, sens lumineux et sens chromatique); il insiste sur la vascularisation exagérée du segment temporal de la papille, comme

symptôme ophtalmoscopique de l'affection. *Galezowski* (1879) trouve un affaiblissement de la vision centrale qui ne se modifie point; le scotome central se rencontre dans certains cas; le champ visuel est le plus souvent rétréci; il existe quelquefois de la dyschromatopsie partielle; les lésions ophtalmoscopiques font défaut, sauf parfois vascularisation exagérée de la papille. *Lébert* trouve au contraire des signes d'anémie papillaire. *Straub* (1897) a pu constater un scotome central pour presque tous les yeux amblyopes. *Heine* (1905) trouve la vision périphérique intacte le plus souvent et un scotome central dans 90 pour 100 des cas.

Quant *aux causes* de l'amblyopie congénitale, les avis sont très partagés.

Mackenzie (1857) croit à une trop grande accumulation de liquide dans le cerveau pendant le premier temps de sa formation. *Desmarres* (1858) croit à une inertie de la rétine. *De Graefe* développe la théorie du non-usage (ans Nichtgebrauch). *Fano* voit la cause probable de l'amblyopie congénitale dans un arrêt de développement de la substance nerveuse de la rétine. *Charpentier* suppose une lésion inconnue soit de la substance nerveuse de la rétine, soit des tubercules quadrijumeaux. *Abadie* explique la diminution de l'acuité visuelle centrale par un développement anormal du faisceau papillo-maculaire, dont les fibres passeraient au-devant de la macula et en réduiraient la sensibilité. *Naoumoff* (1889) pense à une lésion maculaire par suite de la compression de la tête pendant l'accouchement. *Nettleship* incline à croire à une imperfection congénitale. *Galezowski* croit à un arrêt de développement des éléments rétiniens de la macula. *Straub* et *Heine*, ayant constaté un scotome central dans presque tous les cas d'amblyopie congénitale, concluent à une lésion maculaire.

Je crois utile d'apporter une nouvelle observation d'amblyopie congénitale monoculaire, que j'ai étudiée par des procédés usuels et par des procédés nouveaux en me posant les questions suivantes :

1° Le trouble fonctionnel dans l'amblyopie congénitale est-il localisé seulement au pôle postérieur de l'œil, ou s'étend-il à d'autres régions rétiniennes?

2° Ce trouble porte-t-il exclusivement sur l'acuité visuelle ou atteint-il aussi les autres propriétés de la rétine?

La solution de ce problème peut se faire par l'étude des fonctions et de la topographie rétiniennes.

En juin 1905, j'ai examiné, à l'Ecole des Beaux-Arts, les yeux d'une élève-peintre, Mlle T..., âgée de vingt-six ans. L'œil droit présentait une acuité visuelle normale; l'œil gauche comptait à peine les doigts à 2 mètres. L'ophtalmomètre montrait un léger astigmatisme direct.

OD : 90° ± 0 d 50 R = 8 mm. 5.

OG : 100° ± 1 d 00 R = 8 mm. 5.

A l'examen skiascopique :

OD emmétrope, OG $\frac{1 - 0,50}{1}$ E

La correction du léger degré d'astigmatisme de l'œil gauche n'apporta aucune amélioration de son acuité visuelle.

Le fond de l'œil était parfaitement normal et semblable des deux côtés. Les deux papilles régulièrement circulaires et nettement circonscrites présentaient la différence physiologique dans la coloration du segment temporal et du segment nasal. Les deux maculas se détachaient en ovales un peu sombres, avec le reflet habituel sur les bords et la teinte plus foncée au centre. Les réflexes pupillaires étaient normaux. Le champ visuel, loin d'être rétréci, présentait pour chaque œil, du côté temporal surtout, des courbes de couleurs exceptionnellement grandes; l'accommodation était normale. On ne constatait aucune déviation strabique, la vision binoculaire existait dans la proportion compatible avec l'acuité visuelle de l'œil amblyope [1].

Mlle T..., ne croit pas avoir louché dans son enfance, elle ne l'a jamais entendu dire dans sa famille; la photographie qui la représente à l'âge de cinq ans ne traduit pas le moindre strabisme. Elle n'a jamais vu distinctement de son œil gauche. On s'en est aperçu par suite d'une légère blessure de la région sourcillière droite sur laquelle on a appliqué un pansement qui lui cachait l'œil droit. L'enfant s'est plainte alors de ne pas voir distinctement de l'œil gauche. Le Dr Dransart consulté à Somain n'a trouvé aucune lésion qui expliquerait ce trouble visuel.

Le père de Mlle T... est mort à l'âge de quarante-neuf ans de phtisie galopante. La mère est morte paralysée à l'âge de cinquante ans. Sur sept enfants, deux sont morts en bas âge; sur les cinq survivants, deux, Mlle T..., et son frère, présentent une amblyopie de l'œil gauche. Son frère louchait étant enfant, actuellement il ne louche plus.

Lorsque je constatai la forte amblyopie de son œil gauche,

[1] Pour m'assurer de cette vision binoculaire avec le diploscope de Rémy, 'ai remplacé les 4 lettres par quatre carrés de papier différemment coloré.

Mlle T... me fit remarquer que cet œil, bien qu'il n'ait jamais vu distinctement, lui rendait néanmoins d'incontestables services dans son travail de peintre : lorsqu'elle le ferme et n'observe son modèle qu'avec l'œil droit, elle voit moins bien la couleur et le relief. L'œil gauche a, par conséquent, une valeur fonctionnelle utilisable et il est intéressant de la déterminer exactement.

Dans l'étude des diverses fonctions rétiniennes que j'ai poursuivie à cet effet, j'ai été puissamment aidé par la grande finesse d'observation dont a fait preuve Mlle T.. , et qu'on rencontre habituellement chez l'artiste-peintre.

L'examen a porté sur la vision directe et sur la vision périphérique de chaque œil, il a permis d'établir des comparaisons entre l'œil amblyope et l'œil normal sur les points suivants :

1° Acuité visuelle directe et périphérique ; 2° sens lumineux et sens chromatique ; 3° adaptation rétinienne ; 4° persistance de l'impression rétinienne ; 5° vision en images secondaires (contraste successif) ; 6° phénomènes entoptiques. Tache de Maxwell ; fovea ; anneau de Loewe.

Les principales fonctions de la rétine ont été déterminées à l'aide du périmètre-photoptomètre dont j'ai donné antérieurement la description[1].

Pour la recherche de l'acuité visuelle, ou mieux, du *minimum separabile*, j'ai adapté, depuis, à cet appareil un disque eidoptométrique, qui permet de donner un écartement voulu à deux points lumineux dont chacun mesure 0 mm. 1 de diamètre.

L'intensité lumineuse de ces points peut être facilement graduée par le diaphragme du photoptomètre. Ce dispositif m'a permis de recueillir les données suivantes :

Dans la vision directe, l'œil droit distinguait un intervalle de 0 mm. 1 à une distance de 60 centimètres. Le *minimum separabile* exprimé en tangente de l'angle visuel est par conséquent : $\text{tang. } x = \frac{0,1}{600} = \frac{1}{6.000}$.

La vision directe de l'œil gauche avait pour intervalle minimum 2 millimètres à une distance de 30 centimètres. La

[1] *Annales d'oculistique*, p. 45, t. CXXXIII, 1905.

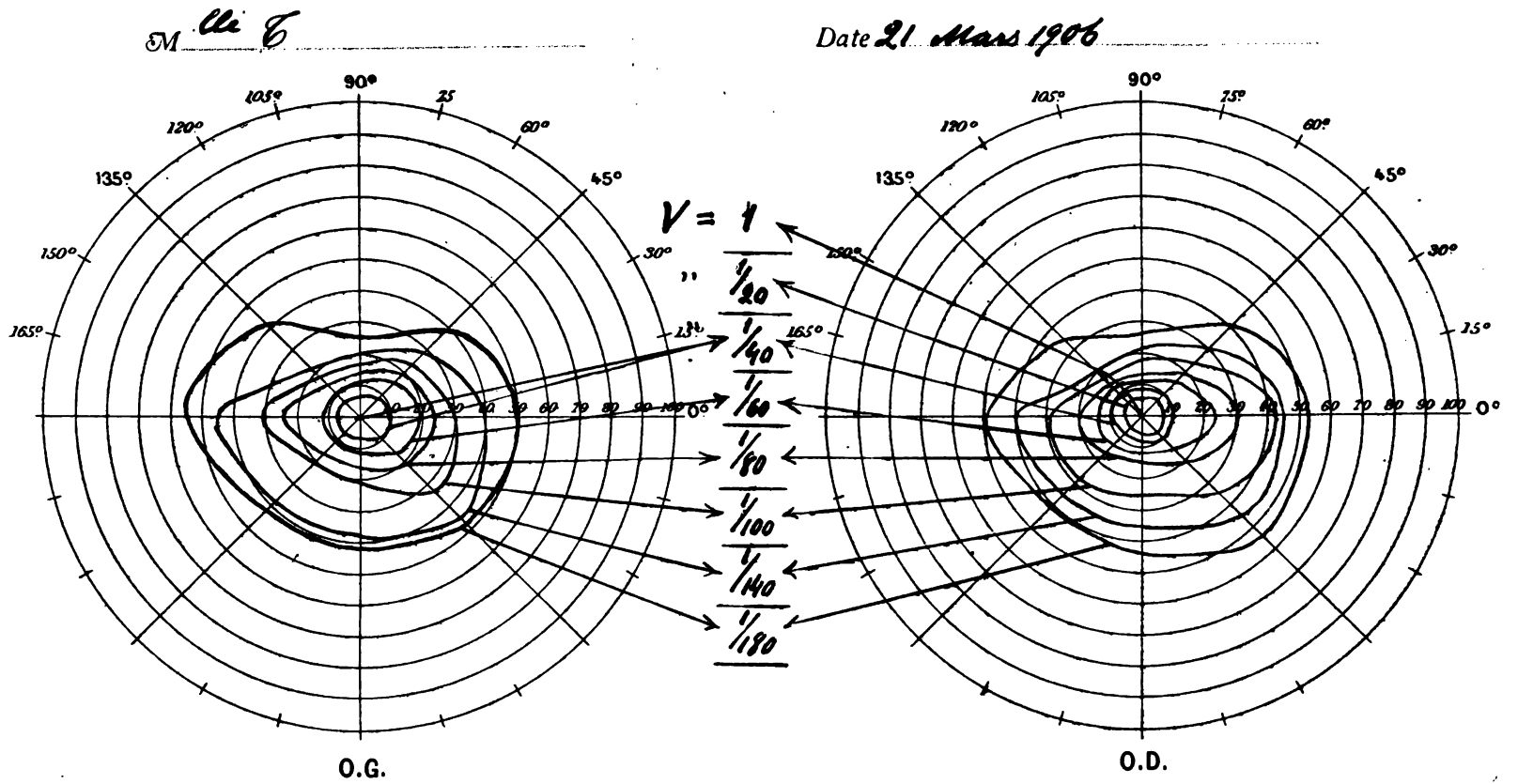

Topographie de l'acuité visuelle en fonction du *minimum separabile*.

tangente de l'angle visuel est donc : tang. $x' = \frac{2}{300}$ ou $\frac{40}{6.000}$.

L'acuité visuelle directe de l'œil gauche est par conséquent quarante fois plus faible que celle de l'œil droit. Mais si l'on xamine les courbes de l'acuité visuelle périphérique, on voit que cette dernière est aussi bonne dans l'œil amblyope que dans l'œil normal.

En prenant pour unité l'acuité visuelle centrale de l'œil droit, on a, pour l'acuité visuelle des diverses régions de la rétine, le tableau schématique suivant :

MÉRIDIENS		ACUITÉ VISUELLE	
VERTICAL	HORIZONTAL	OD	OG
Au Centre		1	1/40
à 5 degrés	à 6 degrés	1/20	1/40
—	10 —	1/40	
12 —	16 —	1/60	
18 —	25 —	1/80	
27 —	34 —	1/100	
30 —	42 —	1/140	
35 —	52 —	1/180	

Ce tableau montre qu'à partir d'environ 10 degrés en allant du centre à la périphérie, l'acuité visuelle est la même dans l'œil amblyope que dans l'œil sain. La diminution ne porte donc que sur la *vision directe* de l'œil gauche amblyope. On remarque que la décroissance de l'acuité visuelle du centre vers la périphérie est plus rapide ici que dans les courbes données par Aubert et Förster. Mais cette décroissance rapide n'est pas due à l'imperfection anormale des régions excentriques de la rétine ; elle est due, au contraire, au haut degré de l'acuité

visuelle centrale de l'œil droit prise pour unité[1]. Quoi qu'il en soit, soulignons le fait important pour nous, que l'acuité visuelle périphérique de l'œil amblyope est aussi bonne et donne les mêmes courbes que celles de l'œil sain, tandis qu'au centre, elle est au moins quarante fois plus faible.

II. Le sens lumineux et chromatique a été déterminé d'après le principe du minimum perceptible. Le procédé de ces recherches est le suivant :

Le malade ou l'observateur est placé devant le périmètre-photoptomètre en position correspondante à l'œil que l'on veut examiner, l'autre étant fermé. Il fixe droit devant lui le milieu de l'arc, où on ramène préalablement le photoptomètre[2]. On commence alors à ouvrir graduellement le diaphragme pour éclairer le diffuseur antérieur. On s'arrête aussitôt que l'observateur perçoit la moindre impression de lumière, et on lit sur l'échelle et le tambour enregistreurs, la grandeur de l'ouverture du diaphragme. La surface de cette ouverture détermine le *minimum lumineux perceptible*. (L'intensité lumineuse du diffuseur antérieur est directement proportionnelle à cette surface.)

S'il s'agit d'une lumière monochromatique, après avoir constaté le minimum lumineux, on continue à augmenter graduellement l'éclairage du diffuseur, en tournant le bouton moletté du diaphragme, jusqu'à ce que l'observateur reconnaisse la couleur de cette lumière. On obtient ainsi le *minimum chromatique perceptible*, dont la valeur divisée par celle du *minimum lumineux* précédemment déterminée donne *l'intervalle photochromatique*.

La sensibilité de la rétine variant beaucoup avec le degré

[1] L'acuité visuelle directe de l'œil droit exprimée par la tangente 1/6000 est en effet très élevée : elle correspond à un angle visuel de 0'35". La page 533 montre les courbes de l'acuité visuelle périphérique ; la première courbe de l'œil droit et de l'œil gauche, en allant de la périphérie vers le centre, est obtenue avec 9 mm. d'intervalle entre les points lumineux du disque eidoptométrique (l'œil étant placé à 30 cm. de distance); la seconde avec un intervalle de 7 mm. ; la troisième intervalle de 5 mm. ; la quatrième, 4 mm. ; la cinquième, 3 mm., la sixième, 2 mm. ; la septième (œil droit seulement), 1 mm., enfin, au centre, l'œil droit distingue 0 mm. 1 à 60 cm. de distance.

[2] Pour assurer une bonne fixation du regard dans l'obscurité, le malade peut placer son index sur le point du milieu de l'arc et diriger le regard vers ce doigt (sens d'orientation).

de son adaptation à la lumière ambiante ou à l'obscurité absolue, il faut pratiquer ces expériences dans des conditions d'adaptation bien déterminées.

Les minima lumineux et chromatiques et les intervalles photochromatiques que j'ai constatés chez Mlle T... montrent une sensibilité normale et semblable pour les deux yeux. J'ai déterminé ces minima dans des conditions d'adaptation rétinienne différentes : 1° dans l'obscurité relative ; 2° dans l'obscurité absolue.

La comparaison des résultats obtenus, dans l'un et l'autre cas, surtout la comparaison des intervalles photochromatiques, a montré que l'adaptation rétinienne s'opère chez elle normalement.

Voici la moyenne des chiffres obtenus pour les minima lumineux et chromatiques et pour les intervalles photochromatiques dans l'adaptation complète à l'obscurité absolue.

LUMIÈRES	ŒIL DROIT			ŒIL GAUCHE		
	MINIMA		Intervalles photochromatiques	MINIMA		Intervalles photochromatiques
	lumineux	chromat.		lumineux	chromat.	
Blanche	0,014	—	—	0,014	»	—
Rouge	0,033	0,058	1,67	0,030	0,058	1,9
Verte	0,017	0,085	5	0,018	0,096	5,3
Bleue	0,018	0,246	13,07	0,019	0,230	12

Dans l'obscurité relative, on trouve également des chiffres à peu près semblables pour l'œil droit et pour l'œil gauche. Le point important, c'est la diminution de l'intervalle photochromatique qui devient nul pour le rouge et très faible pour le vert et le bleu. L'adaptation rétinienne présente donc son caractère normal. Cette adaptation a été encore mise à l'épreuve par le procédé que j'ai résumé précédemment dans une note à l'Académie des Sciences et qui consiste à éclairer brusquement la rétine adaptée à l'obscurité et d'étudier ainsi la phase de transition [1]. Le résultat fut des plus concluants.

[1] *Comptes rendus*, t. CXXXIX, p. 1207, 1904.

Le sens lumineux et chromatique pour la périphérie de la rétine est déterminé à l'aide de la périmétrie ordinaire et la périmétrie photoptométrique. Cette dernière a été pratiquée avec la lumière blanche de 1 centimètre de surface et d'une intensité lumineuse égale au minimum perceptible en vision directe. La courbe a atteint les limites du champ visuel normal. Au périmètre de Landolt, le champ visuel s'est montré normalement étendu pour le blanc et très étendu pour les couleurs.

Les courbes de couleurs s'étendaient si loin du côté temporal, surtout pour l'œil gauche, que j'ai mis tout d'abord en doute la bonne fixation du regard. Mais, reprises par la fixation binoculaire, ces courbes m'ont obligé à reconnaître la sensibilité remarquable des régions rétiniennes correspondantes. D'ailleurs, Mlle T..., qui s'observe beaucoup depuis le commencement de cette étude, me fait part des constatations qu'elle a faites sur elle-même en comparant l'œil gauche à l'œil droit.

Lorsqu'elle passe le long d'un mur couvert d'affiches polychromes et qu'elle regarde droit devant elle, elle est frappée davantage par la couleur, lorsque l'impression se fait dans l'œil gauche.

Lorsqu'une dame, portant une robe ou un chapeau de couleur, se trouve sur le point de la rejoindre, soit à droite, soit à gauche, Mlle T... reconnaît la couleur plus loin vers la périphérie du côté gauche que du côté droit.

Pour déterminer la persistance de l'impression rétinienne, j'ai utilisé un fait que j'ai observé pour la première fois, en expérimentant sur le mélange des couleurs à l'aide de disques rotatifs. Je n'ai pas encore eu l'occasion de décrire ce fait.

Je fais tourner un disque coloré en rouge et en vert dans les proportions nécessaires pour produire la sensation du blanc. Au centre de ce disque, est fixée une tige qui n'est pas tout à fait perpendiculaire au plan de rotation. Le tout est éclairé de sorte que la tige porte une ombre nettement délimitée sur la surface du disque.

Lorsque celui-ci tourne avec une certaine vitesse, et que les couleurs complémentaires se fusionnent dans la même sensation de blanc, on voit que l'ombre portée par la tige

n'est plus une ; il y en a deux sur la surface du disque tournant et, de plus, elles sont franchement colorées, l'une en rouge, l'autre en vert. La tige elle-même paraît double ; on en voit une rouge et une verte, à condition que dans l'image rétinienne elle se projette sur la surface du disque, devenue blanche par rotation. Ce phénomène, très curieux et d'un effet de couleurs des plus jolis, est dû à la persistance de l'image rétinienne. La durée de cette persistance peut être déterminée par la vitesse de rotation la plus faible, nécessaire pour produire les ombres rouge et verte.

Dans le cas de Mlle T..., la vitesse est la même pour l'œil gauche et pour l'œil droit ; par conséquent, la persistance de l'image rétinienne est la même pour les deux yeux.

Nous avons vu précédemment que les minima lumineux et chromatiques dans la vision directe furent trouvés semblables pour les deux yeux. Cela aurait pu, de prime abord, me dispenser de la recherche du scotome central, signalé souvent par les auteurs dans l'amblyopie congénitale. Mais on pourrait m'objecter que mes données photoptométriques ne sont pas absolument incompatibles avec la présence d'un scotome central, que l'œil gauche, au lieu de fixer exactement par le pôle postérieur, aurait pu fixer par une région paracentrale [1].

Vu la possibilité de cette objection et vu la fréquence avec laquelle Straub et Heine ont signalé le scotome central (90 p. 100), j'ai fait de ce scotome central l'objet de recherches minutieuses en me demandant si, dans les cas où le scotome n'a pas été décelé, ceci ne proviendrait pas d'une recherche insuffisante [2].

Je ne suis pas arrivé à découvrir le moindre scotome central au

[1] On peut voir une preuve suffisante de la bonne fixation du regard de Mlle T., dans ce fait qu'elle accusait une sensation de lumière légèrement diffuse lorsqu'elle regardait fixement un point lumineux, tandis qu'en laissant dévier son regard de quelques degrés, elle voyait ce point lumineux plus nettement délimité.

[2] On considère qu'il y a scotome central relatif ou absolu, lorsque les sensibilités lumineuse et chromatique sont émoussées ou abolies au centre de la rétine. Mais lorsque ces sensibilités rétiniennes demeurent intactes au pôle postérieur de l'œil et que l'on ne constate qu'une diminution de l'acuité visuelle, ce n'est pas un scotome central

périmètre de Landolt, ni par la fixation monoculaire habituelle, ni par la méthode de fixation binoculaire de Hirschberg.

Le résultat a été également négatif par le procédé stéréoscopique de Heitz.

M'inspirant alors de ce fait que certains phénomènes entoptiques sont plus facilement visibles en image secondaire qu'en image primitive, j'ai eu l'idée d'essayer les images secondaires pour déceler un trouble de perception lumineuse ou chromatique au pôle postérieur de l'œil amblyope. J'ai pensé que, dans le cas d'une altération même faible de la région maculaire, celle-ci en réagissant à la fatigue, différemment du reste de la rétine, pourrait devenir subjectivement appréciable dans l'image provoquée par cette fatigue.

Par conséquent, si après avoir fixé monoculairement une surface colorée pendant quelques secondes, on portait rapidement le regard sur une surface blanche, on la verrait colorée par la teinte complémentaire sur toute l'étendue de la rétine excitée, sauf dans la région malade où la teinte pourrait paraître plus ou moins différente.

A cet effet, je présente à Mlle T... une grande feuille de papier de couleur bien éclairée, et la prie de la fixer monoculairement pendant trente secondes, en commençant par l'œil gauche. Je remplace ensuite rapidement le papier coloré par un papier blanc. Mlle T... continuant à fixer voit ce dernier coloré uniformément par la complémentaire de la couleur primitive, sans qu'il lui soit possible de relever la moindre différence de coloration ou de clarté au point de fixation ; la teinte complémentaire est aussi intense et aussi claire au niveau de la fovea que sur le reste du champ impressionné.

Ces expériences faites avec du rouge, de l'orangé, du jaune et du vert et reprises avec l'œil droit donnent pour l'œil droit et l'œil gauche un résultat en tous points semblable et absolument conforme à l'état physiologique. Si ces expériences avaient abouti à un résultat positif, on aurait pu affirmer une lésion maculaire, tandis que par leur résultat négatif elles n'autorisent pas à conclure du contraire.

Les expériences suivantes, sur l'image secondaire du bleu et sur la vision entoptique de la macula et de la fovea, par leur résultat positif, permettent au contraire de conclure à l'ab-

sence de toute altération dans la perception lumineuse et chromatique et, par conséquent, à l'absence du scotome central.

Lorsque Mlle T... fixe, de l'œil gauche, pendant trente secondes environ, le milieu d'une feuille de papier bleu, légèrement violacé, et qu'on lui présente ensuite rapidement un papier blanc, elle voit ce dernier se colorer en jaune orangé sur toute l'étendue du champ impressionné, sauf au point de fixation du regard. Là, elle aperçoit une coloration jaune verdâtre plus claire que l'orangé qui l'entoure. C'est une tache lumineuse légèrement rayonnante dont la clarté diminue du centre vers la périphérie et se confond avec le fond orangé par une transition insensible. Cette tache jaune verdâtre n'est autre chose que la vision entoptique de la macula en image secondaire. C'est là un phénomène d'une observation très délicate où nombre d'observateurs peuvent échouer, et il est inadmissible qu'elle puisse être faite et faite d'emblée par un œil atteint de scotome central même relatif. J'insiste sur ce fait que Mlle T... a pratiqué cette expérience pour la première fois avec l'œil amblyope d'abord et qu'elle n'était nullement prévenue de l'effet qui va se produire. Après l'avoir constaté de l'œil gauche, elle a repris l'expérience de l'œil droit et le résultat a été identique pour les deux yeux.

Les recherches sur le scotome central furent terminées par l'expérience sur la vision entoptique de la tache de Maxwell à l'aide de verres bleus.

Mlle T..., *commençant toujours par l'œil gauche*, regarde un nuage blanc pas trop éclairé, à travers un verre bleu de cobalt foncé, recouvert d'un verre bleu verdâtre; après quelques secondes, elle enlève rapidement ce dernier et voit alors sa tache de Maxwell comme une figure étoilée d'un violet rougeâtre avec un centre un peu plus clair et plus bleuté. L'œil droit donne le même résultat avec une légère différence dans les contours extérieurs de la tache. Enfin, avec des verres bleu de cobalt clair, elle voit sa fovea se détacher sur le ciel bleu comme une petite tache claire, laquelle est aussi bien vue de l'œil gauche que de l'œil droit.

Cette vision entoptique de la fovea en tache claire montre nettement que les perceptions lumineuse et chromatique demeu-

rent intactes dans l'œil amblyope de Mlle T...[1]. Je crois qu'après cette série d'examens, je puis affirmer sans réserve qu'il n'existe aucun scotome central dans le cas de Mlle T...

On voit donc que toutes les fonctions de son œil gauche dans toute l'étendue de la rétine sont conservées et même très développées, à l'exception de l'acuité visuelle directe qui est seule atteinte. C'est l'unique symptôme qu'on trouve dans cet œil amblyope.

Quelle peut être la lésion qui, laissant intactes toutes les sensibilités rétiniennes, dans toutes les zones de cette membrane frappe uniquement l'acuité visuelle centrale?

Ce n'est certainement pas la destruction de la fovea, par une hémorragie, une chorio-rétinite, ou une autre lésion : ces lésions détermineraient un scotome central. L'altération ne paraît porter que sur l'indépendance fonctionnelle des éléments de la fovea, en réduisant sensiblement cette indépendance et en produisant ainsi une diminution de l'acuité visuelle.

Que cette diminution de l'acuité visuelle soit due à une anomalie dans le développement ou dans la distribution des cônes ; qu'elle soit provoquée par des associations fréquentes des cellules ganglionnaires, qu'elle ait pour cause une particularité dans la répartition des fibres nerveuses, ou enfin qu'elle résulte de modifications dans les centres percepteurs, je laisse cette question aux anatomo-pathologistes.

BIBLIOGRAPHIE

Mackensie, *Traité des maladies des yeux*, 1857. — Desmarres, *Traité des maladies des yeux*, 1858, t. III. — De Graefe, *Archiv. für Ophtal.* Bd *Aletp.* p. 82-120, Amblyopie aus Nichtgebrauch. — Charpentier, Thèse de Paris 1866, Berlin, Schwachsichtigkeit aus Nichtgebrauch (*Würtemberg, med. Correspondzbl.* 16 mars 1870). — Abadie, *Gaz. hebd. de méd.*, Paris 1874, XXI, p. 350-353. — Fano, *J. d'ocul. et de Chir.*, Paris 1874, p. 182-184. — Piérin, Thèse de Paris 1877. — Schweigger, *Handb, der spec, Augenheilk* 1878, 1e Aufl. p. 153. — Galezowski, *Rec. d'Opht.*, Paris 1879, 3. s i. 22-33. — Galezowski et Daguenet. *Diagnostic et traitement des affections oculaires*, in-4°, Paris 1886. — Naoumoff, Contribution à la question des causes de l'amblyopie congénitale. (*Revue*

[1] Je note en passant que Mlle T... n'est pas arrivée, comme beaucoup d'autres observateurs, à voir l'anneau de Lœve, entourant la tache de Maxwell, et celà ni de son œil gauche ni de son œil droit.

générale d'Ophtalm. 1889, VIII, p. 269).— STRAUB, Contribution statistique à l'étude de l'amblyopie congénitale *(Revue générale d'Ophtalm.* 1897, XVI. p. 83). — HEINE, *Annal. d'ocul.* 1905, t. 133 s. i. p. 143. — HEINE, sur le scotome central dans l'amblyopie congénitale *(Arch. d'Ophtalm.* 1906, t. 25. p. 671).

CLINIQUE OPHTALMOLOGIQUE DE LA FACULTÉ DE LYON

De quelques méfaits du Protargol

Par MM.

MOREAU et **GRANDCLÉMENT**

Chef de Clinique. Interne des Hôpitaux.

Jusqu'alors le protargol a été considéré par tous les auteurs qui s'en sont occupés, comme un agent thérapeutique d'une valeur curative telle que ses inconvénients ou même ses dangers ont été à peine signalés.

Nous ne voulons pas insister sur les quelques cas d'argyrose conjonctivale rapportés (Denig, Simi, Chiapella, Pergens[1], Schweinitz[2]), il s'agit dans ces cas d'une complication d'ordre bénin, qui disparaît rapidement. Dans nos recherches bibliographiques, peut-être incomplètes, nous n'avons vu nulle part signaler des accidents cornéens graves comme ceux que nous rapportons.

Voici, en effet, trois observations de conjonctivite chez des enfants (deux à gonocoques, une à pneumocoque), qui après un traitement exclusif au protargol se sont terminées de façon malheureuse.

OBSERV. I. — L'enfant T..., âgé de un mois, entre à la clinique ophtalmologique, le 13 janvier 1906. Il présente depuis plus de

[1] *Klinische Monatsbl. f. Augenh.*, 1900.

[2] *Sect. d'opht. de la Soc. méd. de Philadelphie*, novembre 1903.

trois semaines un écoulement purulent conjonctival bilatéral, avec peu de gonflements de paupières, pas de chémosis, conjonctives simplement rouges, *rien aux cornées*. L'examen bactériologique pratiqué au laboratoire par M. Aurand, a décelé la présence du gonocoque.

On commence immédiatement le traitement qni consiste en lavages à l'eau stérilisée deux fois par jour, suivis chaque fois d'instillation du collyre de protargol à 50 pour 100. Dans l'intervalle, instillation toutes les trois heures d'un collyre à 10 pour 100. Dans les deux jours qui suivirent on assista à l'envahissement rapide des deux cornées par un trouble diffus suivi bientôt de deux perforations dont on connaît l'évolution habituelle.

Observ. II. — Enfant D..., six jours, entre à la clinique le 17 janvier 1906, pour une conjonctivite purulente double datant de la veille. Les cornées sont intactes. L'examen bactériologique montre du gonocoque (Aurand).

Le même traitement que dans l'observation I est institué. Jusqu'au 28, il ne s'était produit aucune modification, l'écoulement purulent était toujours très abondant, les cornées étaient intactes. Mais ce jour-là, apparaît un flou des deux cornées qui deux jours après étaient ulcérées et rapidement se perforent.

Observ. III. — Enfant B..., 11 jours, entre à la clinique le 19 février 1906, pour une conjonctivite purulente légère bilatérale ayant débuté il y a quatre jours. Les cornées sont intactes. L'examen bactériologique est négatif au point de vue gonocoques, il existe seulement quelques pneumocoques (Aurand). Traitement par des lavages et du protargol à 5/10; trois jours après, les deux cornées sont ulcérées.

Le collyre au protargol est alors remplacé par de l'argyrol à 2/10; les ulcères ne s'étendent plus, ils se cicatrisent en une semaine. Les sécrétions se terminent rapidement.

Ces trois enfants présentaient des conjonctivites d'allure clinique plutôt bénigne. Dans l'observation I, en particulier, l'enfant avait depuis trois semaines un écoulement purulent complètement négligé au point de vue thérapeutique, jusqu'au jour de son entrée et chez lequel après quarante-huit heures de protargolage apparurent des ulcères cornéens.

Chez les malades qui font l'objet des observations II et III, les mêmes accidents apparurent dans un laps de temps sensiblement identique.

Les ulcérations ne présentaient aucun caractère vraiment spécifique ; leur aspect était celui d'ulcères imprégnés par le protargol.

Il ne peut être question, ici, d'ulcères traumatiques par suite d'une défectueuse application des écarteurs des paupières, une attention toute spéciale ayant porté sur ce point-là. D'autre part, la solution de protargol était fraîchement préparée, à froid, et conservée à l'abri de la chaleur et de la lumière ; pour plus de sécurité elle fut même renouvelée au cours du traitement.

On pourra peut-être nous reprocher d'avoir employé des solutions trop concentrées, mais nous ne l'avons fait que suivant les indications des promoteurs mêmes de la méthode, Darier[1] et Gayet[2].

Nous étions déjà presque convaincus cliniquement que ces accidents devaient être mis sur le compte du protargol, nous avons voulu avoir une certitude expérimentale. Trois lapins ont été alors protargolés suivant les modes différentes. Voici leurs observations.

Lapin n° 1. — 22 février 1906, instillation du collyre au protargol dans chaque œil. Solution à 50/100 dans l'œil droit, à 30/100 dans l'œil gauche.

Les paupières sont suturées des deux côtés.

Dans les jours qui suivent, on continue les instillations deux fois par jour en faisant passer le liquide entre les points de suture.

Le 26, les sutures sont enlevées. A l'œil droit (collyre à 50/100), il existe deux ulcères cornéens aux deux extrémités du diamètre vertical de la cornée; le supérieur blanchâtre est très opaque. L'écoulement purulent est abondant; il s'était du reste déjà produit pendant les deux jours précédents entre les fils de suture.

A l'œil gauche (solution à 30/100) il n'y a qu'un peu d'injection conjonctivale. Les cornées sont intactes.

Lapin n° 2. — 22 février 1906, il est procédé comme pour le n° 1 avec cette différence que la solution à 50/100 est remplacée par du protargol en poudre. Dans l'œil gauche solution à 30/100.

[1] Leçons de thérapeutique oculaire, 1re, 3e édit., Paris, 1907.

[2] Congrès du Caire, 1903.

Dans les jours qui suivent, il se fait à l'œil droit une abondante sécrétion purulente entre les points de suture.

Le 25 on fait sauter le fil interne de la paupière de droite pour remettre de la poudre. Le 26 les fils sont enlevés; la conjonctive de droite est fortement injectée et chémotique et une vaste ulcération occupe toute la moitié superieure de la cornée.

L'œil gauche est indemne.

Lapin n° 3. — 22 février 1906, collyre au protargol à 50/100 dans l'œil droit. Collyre au nitrate d'argent au 50e dans l'œil gauche. Les paupières sont suturées et les instillations continuées les jours suivants matin et soir.

Le 26, à l'ouverture des yeux, on constate un ulcère à droite occupant la partie supérieure de la cornée, celle-ci est indemne à gauche.

Les paupières des 3 lapins ayant été suturées on ne saurait incriminer la nature traumatique des ulcères.

La lecture de ces trois observations montre bien que le protargol en poudre et en solution forte (5/10) est seul nocif. La solution de protargol à 3/10 et le nitrate d'argent au 1/50 sont restés inoffensifs.

Nous avons poussé plus loin notre enquête et du protargol fut envoyé au Laboratoire de chimie de la Faculté ; l'analyse ne mit en évidence aucun élément nocif.

Nous n'avons pas la prétention de fournir une cause à ces accidents cornéens observés cliniquement et expérimentalement. Nous avons simplement voulu rapporter des faits. Mais ils nous semblent suffisants pour nous permettre de nous élever contre les affirmations de certains auteurs qui prétendent que l'usage des solutions fortes de protargol n'a aucun inconvénient et que leur innocuité absolue permet de les laisser entre les mains des personnes inexpérimentées.

Des faits que nous rapportons, on peut tirer la conclusion suivante : Lorsque le praticien aura jugé nécessaire pour telle ou telle conjonctivite l'emploi du protargol, afin d'éviter des accidents de doses il ne devra jamais dépasser 3/10, le protargol en poudre ou en solution à 5/10 pouvant lui réserver les mécomptes thérapeutiques dont nous avons été les témoins.

REVUE GÉNÉRALE[1]

ANATOMIE ET EMBRYOLOGIE

1) **Loeb** (C). — Quelques modifications cellulaires dans les vésicules optiques primitives du Necturus (Some cellular changes in the primany optic vesicles of Necturus) *(Annals of Ophthalmology*, janvier 1906).

2) **Toufesco** (Mlle). — Sur le cristallin normal et pathologique *(Thèse de Paris*, 19 juillet 1906).

1) Le travail de *Loeb* contient une description du développement embryologique des vésicules optiques primitives du Necturus. En voici le résumé : Les parois des vésicules optiques augmentent rapidement d'épaisseur jusqu'à un certain degré maximum, après cela elles s'amincissent de nouveau jusqu'à ce qu'il ne reste qu'une couche unique. Pendant cette période, des cellules particulières apparaissent dans les vésicules, puis elles se désagrègent. Les parois de la vésicule, au moment où elle commence à se séparer par bourgeonnement du tube nerveux central, contiennent une cavité remplie de cellules provenant de ces parois, mais en voie de désagrégation. Une fois ces cellules détruites, la vésicule continue à se développer sans qu'il apparaisse de nouvelles cellules. COBURN.

2) *Mlle Toufesco* fait une étude embryologique et histologique de différents éléments du cristallin. 1° Le développement du ligament suspenseur correspond au développement du système vasculaire de l'œil ; il semble être mésodermique et chez l'embryon ses fibres s'attachent à la paroi des vaisseaux capillaires de la tunique vasculaire du cristallin embryonnaire. Chez l'adulte, il semble persister un réseau de fibres qui entoure le cristallin de toute part, comme un filet à mailles plus ou moins serrées. 2° La cristalloïde antérieure présente trois variétés de cellules épithéliales, qui sont trois étapes de l'évolution de la cellule cristallinienne : grandes cellules claires

[1] Les articles dont nous indiquons seulement les titres, sans analyse, ne contiennent rien de nouveau.

centrales, petites cellules périphériques actives, cellules équatoriales. 3° Toute cataracte débute au niveau de l'équateur, mais la cause première et locale de toute cataracte semble être dans l'altération inconnue cytologiquement de la grande cellule cristallinienne centrale. Un des processus dégénératifs fondamentaux semble consister en une dégénérescence graisseuse des éléments cristalliniens. GENET.

PHYSIOLOGIE

1) **Garten.** — Les altérations du pourpre rétinien sous l'influence de la lumière (Ueber die Veränderungen des Sehpurpurs durch Licht) *(Arch. f. Ophth.*, LXIII, p. 112-188, 1906).

2) **Bartels** (Martin). — Etude des pupilles chez les nouveau-nés (Pupillenverhältnisse bei Neugeborenen) *(Zeitsch. f. Augenheilk.*, XII, p. 638).

3) **Bach.** — La réaction pupillaire dans la convergence et l'accommodation (Das Verhalten der Pupillen bei der Konvergenz und Accommodation). *(Zeitsch. f. Augenheilk.*, XII, p. 725).

1) *Garten* étudie dans un important travail les modifications qui surviennent dans le pourpre visuel sous l'influence de la lumière ; on sait que le pourpre se décompose d'abord en jaune avant de se décolorer. L'auteur montre qu'il s'agit d'une modification spéciale et non d'une dilution simple, car le pourpre dilué ne donnerait jamais de jaune. Le jaune visuel possède la propriété de redonner du pourpre de sorte que la question se pose de savoir si la rétine sécrète directement du pourpre ou sécrète du jaune qui se transforme en pourpre ensuite. L'auteur montre par une série d'expériences que la rétine détachée et isolée sécrète du jaune mais ce jaune se transforme très rapidement en pourpre, ce qui rend son étude particulièrement difficile.

En un mot, le pourpre rétinien, en se décomposant, donne naissance à du jaune et ce jaune possède la propriété de reproduire du pourpre, mais à chaque transformation il y a une déperdition. L. DOR.

2) L'étude de la pupille du nouveau-né est, d'après *Bartels*, assez difficile par le fait que les enfants s'endorment trop faci-

lement, à moins qu'ils ne crient. Le meilleur moyen est de les coucher à plat ventre sur le bras de la garde. La pupille de l'enfant endormi est excessivement étroite, tandis que la grandeur de la pupille varie chez les enfants éveillés entre 2,5 et 3,25 millimètres, chiffres correspondant à peu près à ceux trouvés chez les adultes de 50 ans. Chez les enfants de 6 ans, la pupille atteint son maximum de grandeur.

L'éclairage le plus intense réduit la pupille à une largeur de 1,5 millimètre, chiffre égal à celui trouvé chez les adultes, tandis que dans l'obscurité la pupille du nouveau-né se dilate moins que chez ces derniers. Chez l'adulte elle atteint une grandeur de 5 à 6 millimètres, chez le nouveau-né elle atteint à peine 5 millimètres.

La réaction de la pupille est prompte, même chez les enfants nés avant terme : ce qui prouve que les voies pupillaires se forment déjà très tôt. La pupille du nouveau-né réagit également très bien par irritation des nerfs sensibles, et se dilate facilement après instillation d'une goutte d'atropine.

E. REDSLOB.

3) *Bach* a examiné chez cent individus la réaction pupillaire dans la convergence et l'accommodation. Voici les résultats de ses recherches :

Le rétrécissement de la pupille ne commence que si l'objet fixé se rapproche à une distance de 40 à 30 centimètres, mais ne devient très net qu'à 20 et 15 centimètres. Chez les jeunes gens au-dessous de vingt-cinq ans, la réaction se fait plus tôt que chez les adultes. L'amplitude de la réaction est égale à 1/4-3/4 millimètre. L'amplitude est relativement forte et la réaction étonnamment prompte dans les cas de paralysie réflexe.

Dans les cas d'amblyopie unilatérale, l'œil amblyope accuse la même réaction pupillaire que l'œil normal. Chez les borgnes la réaction ne débute que plus tard, à 15 centimètres environ. Les anomalies de la réfraction ne produisent pas d'altérations. Même dans les cas de paralysie totale de l'accommodation, la pupille se rétrécit par la convergence. Les pupilles réagissent à la convergence même sous l'effet de la cocaïne, mais point sous l'effet de l'atropine. E. REDSLOB.

ANATOMIE PATHOLOGIQUE

1) **Levinsohn.** — Contribution expérimentale à la pathogénie de la stase papillaire (Experimenteller Beitrag zur Pathogenese der Stauungspapille) *(Arch f. Ophth.*, LXIV, 511-542, 1906).

2) **Bietti** (S.). — Les saprophytes dans les infections de l'œil (I saprofiti nelle infezioni dell'occhio) *(Annali di Ottalmologia*, vol. XXXV, fasc. 7 à 9, p. 517 à 620, 1906).

1) Les recherches de *Levinsohn* sont résumées par lui-même de la façon suivante :

1° Il n'y a qu'une circulation très lente du liquide dans l'espace vaginal du nerf optique ;

2° Après la ligature du nerf optique chez le chat et le lapin, on n'observe de stase de la lymphe des espaces sous-vaginaux que lorsque les vaisseaux centraux n'ont pas été liés en même temps ;

3° On n'observe, au contraire, de stase du segment distal du nerf que lorsqu'on a lié les vaisseaux centraux ;

4° Par conséquent, il y a un écoulement léger de liquide cérébro-spinal par la gaine du nerf se dirigeant vers la papille et au contraire un écoulement en sens inverse à partir de l'œil le long des vaisseaux centraux. Les deux courants ont leur voie d'issue au niveau des espaces périvasculaires, des vaisseaux centraux ;

5° Une injection de cinabre dans les espaces sous-arachnoïdiens pénètre d'abord dans la gaine du nerf puis dans les espaces périvasculaires des vaisseaux centraux ;

6° A la suite de la stase se produisent des manifestations inflammatoires qui aboutissent à l'oblitération de la gaine vaginale ;

7° A ce moment le cinabre ne pénètre plus dans la gaine vaginale ;

8° Il pénètre, par contre, à la base du cerveau et diffuse dans les ventricules ;

9° La stase papillaire est produite par le concours de trois facteurs : l'augmentation de la pression intra-crânienne et les altérations inflammatoires qui ont abouti à une oblitération des espaces périvasculaires des vaisseaux centraux s'opposent

à l'issue des liquides venus de l'œil et, ultérieurement, apparaissent des symptômes inflammatoires.

La théorie de Levinsohn nous paraît bien compliquée. Nous persistons à admettre une théorie beaucoup plus simple, celle de l'œdème actif de la papille par l'irritation des nervi nervorum, lesquels se trouvent dans la lame grise sus-optique et participent par conséquent aux altérations du troisième ventricule (Utrecht, 1899) (L. D.). L. DOR.

2) Le travail de *Bietti* est des plus documentés, car ses conclusions s'étayent sur deux cent vingt expériences d'inoculation, à l'œil du lapin, les différents saprophytes « sarcina lutea, oïdium albicans, bacillus violaceus, b. radiciformis, b. megatherium, b. subtilis, b. mycoïdes, b. acidi lactici (Hueppe), b. fluorescens liquefaciens, b. candicans, b. luteus, vibrio proteus ».

Le mémoire mérite d'être lu intégralement par tous ceux qui s'intéressent particulièrement à la bactériologie oculaire, ou qui voudraient poursuivre des recherches du même ordre. Il nous est impossible de le résumer brièvement, et nous devons nous borner à un aperçu des conclusions.

Après avoir rappelé les travaux qui prouvent le rôle du « bacillus subtilis » en pathologie oculaire, et les recherches de Gifford, de Perles, de Lobanow et de Uhlrich sur nombre de microorganismes beaucoup moins actifs, ou tout à fait inoffensifs pour l'œil, Bietti expose la technique de ses expériences, qui ont été faites par simple inoculation des cultures dans la chambre antérieure, ou par inoculations dans le vitré aussi, lorsqu'il s'agissait des saprophytes les moins virulents. Il parle des expériences de contrôle, de réactions exsudatives et autres par lesquelles se manifestait l'action pathogène de certains microrganismes, il décrit les lésions anatomopathologiques constatées, en général, pour chaque syndrome réactif, et il facilite ainsi la compréhension et la vue d'ensemble des nombreuses expériences relatées.

Les résultats de ces dernières montreraient que la plupart des saprophytes sont réellement inoffensifs pour l'œil, contrairement aux conclusions de Uhlrich, qui procédait à des inoculations beaucoup trop abondantes, s'éloignant trop des

faits qui peuvent se vérifier en pathologie oculaire (traumatismes infectieux, ou infections post-opératoires). A part le « bacillus subtilis », dont la virulence n'est pas douteuse, et à part quelques microrganismes du même groupe « b. radiciformis, b. megatherium, b. mycoïdes », dont l'analogie avec le « subtilis » pourrait inspirer une certaine réserve, le « b. violaceus » et le « b. acidi lactici » doivent être considérés comme de vrais saprophytes. Encore plus sûrement inoffensifs seraient la « sarcina lutea, l'oïdium albicans, le vibrio proteus, le bacillus luteus et le b. candicans ».

Le « b. fluorescens liquefaciens » mériterait peut être aussi quelque réserve, à cause de son analogie avec le bacille pyocyanique, qui a été démontré pathogène pour l'œil. Parmi tous ces saprophytes, le « bacillus luteus » et la « sarcina lutea » seulement ont été trouvés dans le sac conjonctival normal. (Brandt).

Le rôle des microorganismes en question serait pour ainsi dire invraisemblable en ce qui concerne les processus infectieux post-opératoires, et pourrait seul être recherché dans les infections secondaires à des traumatismes graves, largement pénétrants, surtout lorsqu'un corps étranger plus ou moins volumineux, peut apporter et laisser persister à l'intérieur du globe oculaire une quantité considérable de microorganismes saprophytes habituels de l'air, de l'eau, ou du terrain. Aucun fait clinique, à part les cas de panophtalmie par « bacillus subtilis », n'est venu, du reste, confirmer jusqu'à présent cette hypothèse.

A. ANTONELLI.

PATHOLOGIE ET THÉRAPEUTIQUE

OUVRAGES GÉNÉRAUX. — STATISTIQUES

1) **Falco** (A. DE). — Pathogenèse unique des maladies vasculaires, sécrétoires et nodulaires des yeux et des organes voisins (Patogenesi unica delle malattie vascolari secretive e nodulari, degli occhi et degli organi vicini), grand in-8°, 238 pages, avec 8 planches hors texte, Soc. comm. Libraria édit., Napoli, 1906.

2) **Augé.** — Recherches statistiques sur la proportion des affections contagieuses observées dans une consultation ophtalmologique (*Thèse de Paris*, 5 juillet 1906).

1) L'intéressant ouvrage de *De Falco*, médecin à l'hôpital

militaire de Naples, est divisé en trois parties. La première expose la critique de l'étiologie infectieuse du trachome ; la seconde rend compte des recherches expérimentales et histologiques de l'auteur, sur la genèse leucocytaire et migratoire des granulations ; la troisième étudie la névrose vasomotrice et sécrétoire du plexus ciliaire, par fatigue oculaire, et l'action de cette névrose sur les yeux, le nez, le larynx, les oreilles. En dernier lieu l'auteur confirme la symptomatologie qu'il décrit par des observations cliniques et discute le traitement.

Parmi les principales conclusions de l'auteur notons celles-ci : Les maladies oculaires dites fonctionnelles sont la conséquence de troubles vasomoteurs et sécrétoires réflexes. L'hyperémie réflexe peut aboutir à l'inflammation, par l'oxydation et la migration des leucocytes ; ces derniers constituent souvent, dans le tissu des muqueuses, des formations nodulaires qui amènent plus tard les phases dégénératives (dégénération fibreuse et métaplaxie épithéliale).

Conjonctivite papillaire, conjonctivite folliculaire et conjonctivite granuleuse sont la conséquence de migration leucocytaire : seuls le siège et l'étendue du processus diffèrent, les formes cliniques sont à différencier, au point de vue pratique, mais leur origine est la même (hyperémie) et leur spécificité n'existe pas.

La voie des réflexes vaso-moteurs ou sécrétoires est celle des névroses du plexus ciliaire, rendu très vulnérable par la fatigue du muscle ciliaire, chez les hypermétropes et les astigmates. Les rapports qui lient la cinquième et la neuvième paire entre elles et avec le sympathique, d'une part, et la structure adénoïdienne de toutes les muqueuses d'autre part, nous expliquent les rapports pathologiques entre l'appareil oculaire et les organes voisins et l'identité des lésions anatomiques en question. La fatigue oculaire a une importance étiologique considérable pour nombre d'affections des yeux et des organes voisins : les tableaux cliniques et les règles thérapeutiques qui en résultent ont ainsi des principes bien définis.

A. ANTONELLI.

2) *Augé* apporte une statistique représentant le nombre de cas de maladies oculaires contagieuses observées pendant trois

ans à l'hôpital Lariboisière. Il s'agit surtout des conjonctivites bactériennes. Des graphiques et des tableaux montrent leur répartition saisonnière et leur classement bactériologique. Ces différentes conjonctivites à bacille de Weeks, à diplobacille de Morax-Axenfeld, à gonocoques, à pneumocoques, à bacille de Pfeiffer ou dues à des microorganismes non spécifiques de la conjonctivite humaine représentent un nombre considérable de maladies transmissibles. L'auteur attire l'attention sur la prophylaxie de ces affections et propose l'isolement préventif dans les salles d'attente des consultations ; une personne étrangère à l'art médical pratiquerait facilement ce classement et dirigerait dans une salle spéciale les malades présentant de la rougeur des yeux et de l'agglutinement des paupières. GENET.

MALADIES DE LA CONJONCTIVE, DE LA CORNÉE ET DE LA SCLÉROTIQUE

1) **Rohmer.** — Trois cas de kératite parenchymateuse traitée par la tuberculine T. R. *(Soc. de méd. de Nancy*, 14 mars 1906).

2) **Dor** (H.). — Dépôt de cholestérine sur la membrane de Descemet *(Soc. des sc. méd.*, Lyon, 17 janvier 1906).

3) **Basso.** — Le trachome dans la pathologie des voies lacrymales (Il tracoma della patologia delle vie lacrimali) *(Annali di Ottalmologia*, vol. XXXV, fasc. 7 à 9, p. 621 à 659, avec 13 figures sur 3 planches, 1906).

4) Compte rendu résumé du premier Congrès pour la lutte contre le trachome. Palerme, avril 1906 *(Annali di Ottalmologia*, vol. XXXV, fasc. 7 à 11. p. 715, 1906).

5) **Wicherkiewicz.** — Sur la radiothérapie du trachome (en polonais) *(Postemp Okulistyczny*, n° 10, 1905).

6) **Wicherkiewicz.** — Une hémorragie conjonctivale excessive après la cautérisation de granulations trachomateuses (en polonais) *(Postemp Okulistyczny*, n° 1, 1906).

7) **Wicherkiewicz.** — Une méthode simplifiée de staphylotomie (en polonais) *(Postemp Okulistyczny*, n° 12, 1905).

8) **Wicherkiewicz.** — Sur l'acné rosacea de la cornée et quelques mots sur les affections équivalentes de la peau et des yeux (en polonais) *(Postemp Okulistyczny*, n° 8, 1905).

9) **Chevalier.** — Sur l'emploi du collargol dans les affections des membranes externes de l'œil *(Thèse de Paris*, 19 juillet 1906).

10) **Fukala** (C.-V.). — Etudes historiques sur le trachome (Estudios historicos sobre el tracoma) *(Arch. de Oftalm. hisp.-americ.*, février 1906).

11) **Fukala** (C.-V.). — Notes historiques ophtalmologiques (Notas historicas oftalmologicas) *(Arch. de Oftalm. hisp.-americ.*, mars, avril 1906).

12) **Dehogues.** — La kérato-conjonctivite phlycténulaire (La kerato-conjuntivitis flictenular) *(Arch. de Oftalm. hisp.-americ.*, avril 1906).

13) **Alvarado** (Emilio). — Quelques faits cliniques sur le nitrate d'argent, le protargol et l'argyrol (Alcunos datos clinicos sobre el nitrato de plata, protargol, argirol *(Arch. de Oftalm. hisp. americ.*, avril 1906).

1) *Rohmer* présente trois malades atteintes de tuberculoses oculaires qui ont été traitées par des injections de tuberculine. L'une est une jeune fille de vingt ans qui présentait, aux deux yeux, le type de la kératite parenchymateuse d'origine hérédo-spécifique; elle fut traitée pendant six mois par des injections sous-cutanées de bi-iodure de mercure et de l'iodure à l'intérieur. La lésion ne s'améliora pas. Un beau jour, on vit, malgré le traitement, apparaître un nodule sur l'iris, et l'on pensa à la tuberculose. En effet, l'examen de la poitrine révéla une légère induration du sommet droit. On résolut alors de recourir aux injections de tuberculine; on pratiqua tous les deux jours une injection de 1/500 de milligramme de T. R.; la malade reçut une vingtaine de ces injections. Après chacune d'elles, la température s'élevait de 2 ou 3 dixièmes; une légère injection se faisait du côté des yeux, en même temps qu'un peu de congestion se produisait du côté de l'induration pulmonaire; au bout de trois semaines, elle avait augmenté de 3 kilogrammes; en même temps, les cornées s'éclaircissaient au point que la malade pût facilement lire de fins caractères, chose qu'il lui était impossible de faire avant ce traitement; le nodule tuberculeux implanté sur l'iris disparut dans le même laps de temps. La lésion pulmonaire elle-même a notablement régressé.

La seconde malade, âgée de vingt et un ans, fut traitée de même pour une kératite parenchymateuse, mais qui avait provoqué au centre de chaque cornée un épaississement jaunâtre, analogue à une masse de pus concret qui serait déposé dans le parenchyme cornéen. Chez elle aussi, l'échec du traitement spécifique fit penser à la tuberculose, et provoqua la recherche de la tuberculose pulmonaire. Le sommet gauche, en effet, commençait à s'indurer; arthrite fongueuse au genou indiscutable; injections de tuberculine T. R. La réaction au niveau des yeux est assez forte et se traduit par une injection périkératique qui apparaît au bout d'une demi-heure après l'injection et dure jusqu'au lendemain. La réaction du côté du poumon fut peu sensible. Mais ce qu'il y eut chez elle de particulièrement remarquable, c'est la disparition à peu près complète des fongosités articulaires du genou malade, au bout de huit à dix injections. Les yeux furent plus longs à béné-

ficier de l'intervention, car les dépôts cornéens diminuèrent très lentement, et lorsqu'au bout de trois mois et d'une trentaine d'injections, la malade quitta l'hôpital, les taches cornéennes n'étaient réduites qu'au tiers environ de leur volume primitif.

La troisième malade est une fillette de douze ans, atteinte, comme les précédentes, de kératite parenchymateuse apparente aux deux yeux, et non modifiée par le traitement spécifique; en même temps, elle portait à la joue gauche une gomme tuberculeuse qui fut guérie par le grattage. Le sommet du poumon droit présente une très légère induration. Chez elle, l'amélioration cornéenne ne s'est produite que très lentement, au bout de deux mois; mais elle est actuellement manifeste.

Le poids de l'enfant a augmenté; mais une grande pâleur des téguments a fait que, pour le moment, on a abandonné les injections de T. R. R.

2) *H. Dor* présente une malade âgée de soixante-deux ans, atteinte à l'œil droit d'une myopie de 18 dioptries avec choroïdite atrophique, de légers troubles du cristallin. V. = 0,2.

L'œil gauche, également très myope, a eu, il y a treize ans ou davantage, un décollement rétinien. Vue, il y a douze ans, elle avait alors une occlusion pupillaire, suite d'une ancienne iritis avec cataracte, comme on les observe souvent à la suite d'anciens décollements. Comme l'œil était un peu douloureux, on pouvait se demander si on ne devrait pas avoir recours à l'énucléation, la vision étant tout à fait abolie : on fait une simple iridectomie qui suffit souvent au point de vue trophique pour conserver l'œil. Cette opération a été faite en 1894, et l'œil est resté à l'abri de l'inflammation pendant douze ans; ce n'est que tout dernièrement que l'œil rougit de nouveau avec des symptômes de légère iridocyclite; mais en examinant l'œil à l'éclairage oblique, l'auteur a été assez étonné de voir que la membrane de Descemet était criblée de petits cristaux brillants de cholestérine. R.

3) *Basso*, qui est un fervent de l'opération radicale d'extirpation du sac, dans les affections lacrymales rebelles, a utilisé son riche matériel anatomo-pathologique pour des nouvelles

recherches. Celles-ci prouveraient que le trachome des voies lacrymales est très fréquent, aussi bien en concomittance avec le trachome de la conjonctive ou avec ses suites, que comme localisation primaire de l'affection trachomateuse. Un grand nombre des affections chroniques des voies lacrymales, jugées jusqu'à présent de nature catarrhale simple sont en réalité d'origine trachomateuse. Parmi les trente-trois cas décrits par l'auteur dans ce mémoire, vingt présentaient des altérations caractéristiques du processus trachomateux, parfois étendues à toute la longueur du canal, parfois limitées à une partie seulement; processus soit inflammatoire et folliculaire, soit en évolution active, soit en régression cicatricielle. Trois autres cas montraient des lésions d'ancienne inflammation chronique et des altérations cicatricielles graves, mais sans follicules, ni foyers granulomateux prouvant d'une façon certaine le trachome. Enfin, une série de dix pièces présentait des altérations d'inflammation chronique mais sans transformations cicatricielles profondes, sans trace aucune de follicules ni d'autres lésions permettant de soupçonner un processus trachomateux. Des vingt cas témoignant de lésions trachomateuses du canal, trois présentaient en même temps trachome classique de la conjonctive, trois les suites de ce trachome, huit une simple conjonctivite tarsienne inférieure (conjonctivite lacrymale) ou bien avaient été opérés pour kérato-hypopyon d'origine vraisemblablement lacrymale; les six restant ne montraient aucune altération manifeste de la conjonctive. Il y avait donc quatorze cas sur vingt, de trachome vraisemblablement localisé au canal lacrymal et pouvant se dire affection primaire de cet organe. La forme folliculaire des lésions anatomo-pathologiques, se voyait prédominante dans le sac et dans sa coupole, tandis que les lésions hyperplasiques et cicatricielles prédominaient dans le canal. Pour les autres détails histologiques décrits par l'auteur et représentés dans ses planches, nous renvoyons à l'original. A. A.

4) En ce qui concerne la prophylaxie du trachome, le Congrès de Palerme (premier Congrès en Italie) a formulé les propositions suivantes : 1° nommer un oculiste inspecteur attaché au ministère de l'intérieur, pour la prophylaxie des ma-

ladies oculaires, particulièrement du trachome. — 2° Créer des dispensaires aux frais de la province ou des communes où sévit le trachome. — 3° Pour les provinces atteintes, nommer un oculiste inspecteur et fonder des sanatoria pour les cas de trachome graves et nécessitant traitement chirurgical. — 4° Faire appel à l'Etat, pour obtenir la fondation d'écoles pour les trachomateux et de prix aux publications vulgarisatrices d'hygiène oculaire. A. ANTONELLI.

5) Cohn a publié récemment dans la *Berl. klin. Woch.* (1885) trois cas de conjonctivite granuleuse resp. folliculaire guérie rapidement par le bromure de radium. *Wicherkiewicz*, pour contrôler la valeur thérapeutique du procédé préconisé par Cohn, a appliqué la même quantité de bromure de radium (provenant de la même fabrique que celui dont se servait Cohn) dans huit cas de conjonctivite granuleuse bilatérale où l'intensité des lésions était de deux côtés sensiblement égale. C'était toujours un œil seulement qui était soumis aux radiations, tandis que l'autre était traité par les méthodes anciennes. Cette expérience ne tarda pas à démontrer l'inefficacité absolue de la radiothérapie qui ne modifiait pas du tout la marche du processus trachomateux. Il fallut donc l'abandonner et revenir au traitement classique. L'auteur croit donc que l'enthousiame de Cohn est mal fondé ou du moins que ses conclusions sont trop hâtives. Il est d'accord avec Uhthoff, il y lieu de redouter l'influence dangereuse de rayons de Becquerel, surtout de ceux des préparations à haute radioactivité, sur le globe de l'œil. La protection de celui-ci au moyen de plaques de plomb est donc, selon l'avis de l'auteur, absolument nécessaire, quoique ce procédé soit assez désagréable pour les malades. K. W. MAJEWSKI.

6) *Wicherkiewicz* relate deux cas d'hémorragie abondante consécutive à la cautérisation ignée de granulations trachomateuses. Ces cas concernent les individus jeunes (10 et 11 ans) sans autres symptômes de diathèse hémorragique. Dans un cas une assez forte hémorragie se déclara immédiatement après la cautérisation et le malade revenu chez lui a eu une nouvelle perte de sang considérable. L'hémorragie se renou-

vela pendant plusieurs jours et s'arrêta enfin sous le bandeau compressif. Dans le second cas, l'écoulement sanguin n'était pas si abondant, mais le sang se montrait fréquemment pendant quelque temps après la cautérisation et ne disparut définitivement qu'après l'application répétée d'adrénaline et de pansement compressif.

Dans sa clinique universitaire, l'auteur fait, depuis des années, journellement, l'usage du galvanocautère dans des cas innombrables de trachome. Néanmoins une telle complication ne se produisit pas jusqu'à présent ; l'auteur suppose donc qu'elle est due peut-être à l'action de diverses préparations de capsules surrénales, surtout de surénaline et d'adrénaline dont on faisait beaucoup usage à la clinique dans ces derniers temps. En effet, il est très probable que l'instillation quotidienne de ces solutions vaso-constrictives amène finalement une relaxation permanente de vaisseaux sanguins et crée ensuite une prédisposition aux hémorragies. K. W. MAJEWSKI.

7) *Wicherkiewicz* opère habituellement les staphylomes cornéens fortement ectasiés d'après sa propre méthode décrite en 1884. Il découpe un morceau ovalaire transversal dans la paroi du staphylome et réunit les lèvres de la plaie par quelques points de suture au catgut. Ce procédé donne des résultats tout à fait satisfaisants dans les staphylomes à paroi épaisse et rigide. Si la paroi est mince, les fils de catgut la coupent facilement. De même chez les enfants, il est bien difficile d'adapter les bords de la plaie, si l'on opère sans narcose, et une adaptation insuffisante prédispose à l'infection. Pour obvier à ces inconvénients, l'auteur a imaginé un procédé opératoire simplifié pour les staphylomes à paroi mince, pouvant être employé chez les enfants sans nécessiter la narcose. L'opération, qui rend à la cornée une courbure presque normale, s'exécute de la façon suivante : après une cocaïnisation préalable, on pratique une ponction du staphylome au moyen d'une aiguille de *Bowman* ; l'humeur aqueuse s'écoule et le staphylome se plisse. On prend alors avec une petite pince la partie moyenne de cette membrane plissée et on en découpe un morceau ovalaire. Les points de la plaie s'ajustent le plus souvent si bien que les sutures sont superflues. Les suites sont des

plus simples. En quelques jours la plaie est fermée et forme une cicatrice presque imperceptible. La cornée recouvre une forme à peu près normale. Dans les cas où malgré tout il se produit un écartement des bords de la plaie, il est naturellement nécessaire de mettre un ou deux points de suture.

Ce procédé opératoire ne pourrait s'appliquer pourtant aux cas où les restes du cristallin cataracté sont engagés dans la cicatrice formant le staphylome. Comme il est le plus souvent impossible de deviner cette circonstance avant l'opération, il faut bien regarder si, après la ponction du staphylome, l'humeur aqueuse s'écoule, ce qui démontre l'existence de la chambre antérieure. Si non, il faut bon gré, mal gré, finir l'opération d'après la méthode ancienne. Dans les cas où le staphylome comprend aussi une zone sclérale périkératique ectasiée, c'est l'énucléation de l'œil qui s'impose. Chez les malades qui la refusent on peut toutefois recourir à l'opération de De Wecker.

L'auteur décrit un cas ou il a employé sa nouvelle méthode opératoire pour un gros staphylome chez un enfant de deux ans. Sans sutures la plaie se ferma très vite et l'œil reprit sa forme normale. En outre, l'auteur a opéré quelques autres cas où les résultats furent également heureux. Une fois le cristallin transparent s'est insinué entre les bords de la plaie et l'auteur a dû le repousser au moyen d'une spatule. Il est parvenu ensuite à suturer la plaie au moyen de fils de soie sans blesser la cristalloïde. La cicatrisation se poursuivit régulièrement.

K. W. MAJEWSKI.

8) *Wicherkiewicz* cite d'abord diverses affections qui attaquent en même temps, d'un côté la peau et d'un autre côté la cornée et la conjonctive. Cette coïncidence s'explique facilement par l'analogie de la structure anatomique de l'épiderme et des couches superficielles de la cornée et de la conjonctive. Comme exemple d'une telle affection on cite généralement la kérato-conjonctivite phlycténulaire qui équivaut, selon l'avis de la plupart des auteurs, à l'eczéma de la peau. L'auteur relate pourtant une observation personnelle qui n'est pas banale, car il s'agit d'une éruption localisée sur la cornée, étant de la même nature que l'acné rosacea occupant chez le

même sujet la peau du nez et du front. Le cas fut observé à la clinique ophtalmique universitaire de Cracovie. Chez une femme âgée de vingt-neuf ans dont la face était couverte d'une acné rosacea typique, existaient sur les cornées des deux yeux de petits nodules jaunâtres, un peu proéminents, qu'on pourrait prendre pour les infiltrats scrofuleux. L'auteur, en considérant les détails cliniques du cas, élimine autant la kératite phlycténulaire que la syphilis *(keratitis syphilitica nodosa)* et admet par exclusion une affection cornéenne qui équivaut complètement à l'acné rosacea de la face. L'affection des yeux céda en quelques jours par l'application de pommade jaune, d'atropine, de dionine et de compresses chaudes.

K. W. MAJEWSKI.

9) *Chevalier* étudie les propriétés physiques, chimiques et physiologiques et thérapeutiques du collargol, c'est-à-dire de l'argent à l'état colloïdal, l'état colloïdal étant une solution aqueuse de métal dans un état physique spécial. Le collargol est constitué par 97 pour 100 d'argent métallique et se présente sous forme de petits grains noirs s'écrasant facilement, il est soluble dans l'eau dans une proportion de 1 pour 25.

En ophtalmologie il peut être employé dans différents cas : dans les kératites simples et parenchymateuses; dans les kératites purulentes et les ulcères infectieux. Dans la panophtalmie et dans les conjonctivites gonorrhéiques, son action est moins sûre. Il est employé sous forme de collyre allant de 1/20 à 1/5 ou sous forme de pommade. GENET.

10-11) Les deux articles de *Fukala*, très intéressants au point de vue historique, ne se prêtent pas du tout à une analyse, étant composés presque uniquement de citations latines empruntées à différents auteurs, avec traduction en espagnol. Parmi les auteurs cités : Cicéron (ses lettres), P. Horace (satires), Pline; ces trois auteurs ont vécu entre 50 ans avant J.-C. et 70 ans après J.-C. A propos de la contagion du trachome et des théories proposées pour l'expliquer : Théophraste, Anaxagore, Démocrite, Platon, Diogène, Aristote, Euclide, Martial, Ovide, Sénèque, Plaute, Galien, Averroès, Abdelletif, et d'autres plus modernes, sont cités pour leurs théories de la vision ou leurs notions anatomiques.

Le nombre des citations au sujet de chaque objet d'étude démontre une sérieuse érudition et une étude approfondie des textes. G. DUBREUIL.

12) Il y a des cas où une kérato-conjonctivite phlycténulaire peut être prise pour une ophtalmie trachomateuse, *Dehogues* en a vu un cas; il a vu aussi un malade atteint de kérato-conjonctivite phlycténulaire avec blépharite ciliaire; le traitement de la seconde affection amena la guérison de la première. G.D.

13) *Alvarado* publie un article de polémique en réponse à Darier, dans lequel il discute la valeur respective du nitrate d'argent et des autres sels organiques; si de la discussion jaillit la lumière, les aveugles par ophtalmie purulente y verront peut-être clair un jour dans cette question de préférence pour un sel d'argent plutôt que pour un autre. G. D.

MALADIES DE L'IRIS, DE LA CHOROÏDE ET DU CORPS CILIAIRE
GLAUCOME, AFFECTIONS SYMPATHIQUES.

1) **Bardelli** (L.). — Contribution à l'étude des kystes de l'iris (Contributo alla conoscenza delle cisti dell'iride) (*Annali di Ottalmologia*, vol. XXXV, fasc. 7 à 9, p. 660 à 685, avec 14 figures sur planches, 1906).

2) **Purtscher** (O.). — Le diagnostic des sarcomes de la choroïde (Zur Erkennung von Aderhautsarkomen) (*Centralblatt für prakt. Augenheilkunde*, mai 1906).

3) **Terrien**. — Le glaucome, symptomatologie, anatomie, pathogénie et traitement (*Gazette des hôpitaux*, n° 65, 9 juin et n° 68, 16 juin 1906).

4) **Obregia**. — Dilatation pupillaire associée dans les mouvements de latéralité des globes oculaires (*Soc. de neurologie de Paris*, mars 1906).

5) **Donath**. — Examen de la pupille et réflexes pupillaires (*Monatschrift. f. Psych. u. Neurol.*, Bd XVI).

1) L'on sait que le point discuté, en ce qui concerne l'origine des kystes de l'iris en général, est l'influence des traumatismes, surtout des traumatismes avec perforation périphérique de la cornée. *Bardelli* a donc jugé intéressant de réunir la littérature des kystes iriens spontanés, en résumant les cas, au nombre de vingt-deux, publiés depuis 1848, et d'y ajouter l'étude clinique et histologique d'un petit kyste séreux, observé sur un enfant de sept ans, n'ayant subi absolument

aucun traumatisme, ne présentant absolument rien de pathologique, ni dans les antécédents, ni à l'examen.

Le kyste s'était développé dans l'espace de quelques mois, n'avait provoqué aucune irritation de l'œil ; depuis un mois seulement son développement empiétait sur le champ pupillaire (origine sur la partie supérieure de l'iris de l'œil droit) et gênait un peu la vision. C'était, en somme, un *kyste séreux idiopatique de l'iris*, présentant une forme légèrement conique, avec diamètre vertical de 5 millimètres, diamètre horizontal, à sa base, de 4 millimètres, et paroi très mince. L'excision, avec iridectomie, fut pratiquée sans difficulté, malgré la ponction et l'évidement inévitable du kyste ; guérison parfaite V = 1. L'examen microscopique des lambeaux fit reconnaître le tissu irien extrêmement aminci, par atrophie plus ou moins avancée, atteignant le maximum dans la paroi antérieure du kyste ; la surface interne était tapissée par deux, trois ou même plusieurs couches de cellules épithéliales, variables dans leurs formes et dimensions. L'examen minutieux de ces cellules permit à Bardelli d'en reconnaître l'origine ectodermique directe démontrant la nature dermoïde du kyste irien. A. ANTONELLI.

2) Description d'un cas de sarcome de la choroïde, intéressant par la migration en masse d'éléments sarcomateux dans les parties antérieures du globe, spécialement dans la chambre antérieure. Le sarcome qui se trouvait au pôle postérieur, donc le plus possible à l'arrière du bulbe, était déjà remarquable par sa forme et sa localisation péripapillaire. Les dépôts d'éléments pigmentés au fond de la chambre antérieure, sur la membrane de Descemet ou sur l'iris sont un signe précoce de l'existence d'un sarcome de la choroïde. Ce symptôme a d'abord été décrit par Fehr. E. REDSLOB.

3) *Terrien* fait une revue générale des conceptions actuelles du glaucome, il traite systématiquement le sujet. Nous ne pouvons donner que le plan d'un article qui est lui-même un résumé pratique de la question.

Cliniquement, il étudie le glaucome aigu : *a)* stade prodromique ; *b)* attaque aiguë du glaucome, puis le glaucome

chronique irritatif et le glaucome chronique simple, il décrit les formes plus rares du glaucome hémorragique, la forme torpide du glaucome et le glaucome secondaire. Dans la pathogénie, il passe en revue la théorie de l'hypersécrétion, de la rétention antérieure et postérieure, la théorie accommodatrice de Schœn, la théorie sclérale et la théorie vasculaire. Enfin le traitement est surtout envisagé au point de vue de l'emploi des myotiques et de l'iridectomie. G. D.

4) *Obregia* attire l'attention sur la dilatation graduelle associée des deux pupilles provoquée par le déplacement du globe oculaire à droite ou à gauche pour regarder un objet placé dans la partie latérale extrême du champ visuel; lorsque les yeux reviennent dans leur position normale (regard en haut), on voit les pupilles se rétrécir progressivement. On peut admettre que, par éducation, la macula acquiert une sensibilité maxima et que cette sensibilité diminue progressivement à mesure qu'on s'éloigne de cette région centrale. R.

5) *Donath* expose l'état actuel de nos connaissances sur les modes d'examen de la pupille, la physiologie pupillaire, les réflexes de la pupille, leur valeur séméiologique. Au courant des dernières découvertes, ce travail constitue un des meilleurs résumés sur le sujet. R.

MALADIES DE LA RÉTINE, DU NERF OPTIQUE ET DES CENTRES NERVEUX (AMBLYOPIE ET AMAUROSE, DYSCHROMATOPSIE)

1) **Würdemann** (H.-V.). — Traitement d'une embolie récente des artères rétiniennes par le massage digital (Treatment of recent embolism of the retinal arteries by digital massage) (*American Journal of Ophthalmology*, janvier 1906).

2) **Delneuville**. — Névrite optique rétro-bulbaire complication de sinusite sphénoïdale (*Presse oto-rhin.-laryng. belge*, janvier 1906).

3) **Parazols** — De quelques aspects ophtalmoscopiques des névrites optiques (*Thèse de Paris*, 10 mai 1906).

4) **Béal**. — Des hémorragies rétiniennes dans la compression du thorax (*Thèse de Paris*, 15 mai 1906).

5) **Sanz** (Fernandez). — Un cas d'hémianopsie (Un caso de hemianopsia) (*Acad. med. quirur. espanola*, 5 février 1906 et *Arch. de Oftalm. hisp. americ.*, mai 1906),

6) **Variot** et **Lecomte**. — Un cas de typhlolexie congénitale (cécité congénitale verbale) *(Gazette des hôpitaux*, 30 octobre 1906).

7) **Lundie**. — Cécité transitoire par spasme de l'artère centrale de la rétine *(Soc. médico-chirurgicale d'Edimbourg*, 7 mars 1906).

8) **Terrien** (F.), — De l'atrophie optique tabétique *(Presse médicale*, 18 mars 1905).

1) *Würdemann* rapporte deux cas d'embolie des artères rétiniennes traités par lui il y a plusieurs années et il y ajoute trois nouveaux cas soignés par lui par la même méthode. Parfois l'embolie peut être repoussée par le massage hors du globe oculaire, parfois on peut la déplacer de telle sorte qu'il peut passer un peu de sang et parfois la fragmenter, si bien que de petites particules seulement passent dans des petits vaisseaux causant ainsi moins de dommage. Le premier cas de Würdemann rapporté en détail est celui d'un homme de quarante ans, devenu soudainement aveugle le jour précédent. Les artères ne contenaient pas de sang, il y avait un point rouge cerise très prononcé à la macula, et la vision était réduite à la simple perception de la lumière. Le massage permit à un peu de sang d'entrer dans les artères rétiniennes, et la perception de la lumière et des formes réapparut. On ordonna de la pilocarpine, des sudorifiques et du massage. La vision revint à 6/40. Le second cas est celui d'un jeune homme de vingt et un ans qui était devenu aveugle six jours auparavant. Le dessin du fond d'œil était typique, il existait des hémorragies. On pratiqua le massage digital et le vibrateur de Bilmayer et on ordonna de la pilocarpine, des sudorifiques et de l'iodure de potassium. La vision redevint normale. Le troisième cas est celui d'un homme de cinquante-quatre ans, atteint d'hémiplégie et présentant une embolie rétinienne. Le traitement interne fut sans effet. On pratiqua alors le massage de la façon suivante : après avoir instillé de la cocaïne et appliqué de la vaseline sur l'œil, l'opérateur tenant le derrière de la tête ou du cou d'une main, passe le pouce de l'autre main dans l'orbite entre le globe oculaire et la paroi orbitaire comme si l'œil devait être refoulé, la pression est cessée brusquement, puis reprise. Au bout de cinq ou dix minutes le malade se plaint de souffrir et le traitement est suspendu. Le massage doit être pratiqué trois fois par

jour et diminué graduellement. Dans aucun cas on n'a observé de luxation du cristallin ou de décollement de la rétine.

COBURN.

2) *Delneuville* a noté une névrite rétro-bulbaire chez un malade se plaignant de céphalées et d'un coryza opiniâtre. La transillumination faisait écarter les sinusites frontale et maxillaire, il s'agissait d'une sinusite sphénoïdale. La névrite s'est améliorée à la suite d'inhalation d'alcool mentholé.

R.

3) *Parazols* base le diagnostic de la nature des tumeurs intracrâniennes sur l'étude des images ophtalmoscopiques de la papille lorsque celles-ci revêtent certains aspects typiques. Ces types sont la stase papillaire, la papille œdémateuse et la névrite optique simple. Les deux premières variétés sont des papilles faisant saillie, la troisième, névrite optique simple, ne présente pas ce caractère. Une papille proéminente signifie hypertension intracrânienne et les caractères suivants permettront de préciser la nature de la lésion.

La stase papillaire avec proéminence de la papille, indécision de ses limites, rougeur exagérée, dilatation veineuse, transparence des fibres optiques et troubles visuels peu marqués appartient aux tumeurs malignes ainsi qu'aux lésions de tuberculose et de syphilis au début. *La papille œdémateuse* au contraire avec proéminence de la papille, effacement de ses contours, turgescence veineuse, coloration grisâtre, gonflement opaque des fibres optiques, troubles fonctionnels précoces ou rapides, est symptomatique de syphilis ou de tuberculose ; l'infection ou la toxi-infection méningée s'ajoutent à la stase pour donner à la papille son aspect caractéristique. Dans la syphilis on a en outre un corps vitré nuageux ou poussiéreux et des lésions de rétinite. La ponction lombaire apporte son concours en décelant des lymphocytes dans la tuberculose et la syphilis, alors qu'elle est négative dans les tumeurs malignes. Enfin, la *névrite optique simple*, sans proéminence, de couleur rosée avec turgescence veineuse, indécision de ses limites, indique une dyscrasie généralisée à

tout l'organisme, le nerf optique est lésé par le processus toxi-infectieux à la façon des nerfs périphériques en général.

GENET.

4) *Béal* réunit sept observations dans lesquelles on a observé des hémorragies de la rétine à la suite de compression du thorax. Tandis que dans ces traumatismes le masque violacé ecchymotique cervico-facial est la règle, les hémorragies rétiniennes sont au contraire exceptionnelles. Ces hémorragies sont maculaires ou périphériques, peu étendues, généralement arrondies et en petit nombre. Leur pathogénie est variable. Dans la compression brusque, rapide, la stase peut être seule en cause. Dans la compression lente, prolongée, à la stase s'ajoute le rôle de l'effort. Il faut encore tenir compte de l'état du système artériel, l'un des malades a eu un bruit de galop et de l'albumine dans les urines. La rareté des hémorragies rétiniennes contrastant avec la fréquence des hémorragies de la peau, de la face et du cou, s'explique par ce fait que les vaisseaux rétiniens sont soutenus par la tension oculaire supérieure à la leur. GENET.

5) *Sanz* rapporte une observation assez détaillée dont l'étude lui fait localiser la lésion optique dans la substance blanche située au niveau du segment postérieur du thalamus optique. La lésion causale est supposée être vasculaire, de nature thrombosique, siégeant dans l'artère choroïdienne antérieure.

G. D.

6) *Variot* et *Lecomte* créent un nouveau mot pour désigner la cécité verbale congénitale : le terme de typhlolexie (aveugle, mot). Quel sera son sort ? Quoi qu'il en soit, le cas de ces auteurs rentre bien dans le cadre classique de l'affection : « développement psychique ordinaire, sauf que la lecture est lente et imparfaite, et que le sujet comprend difficilement en lisant ». La mémoire auditive est d'ailleurs excellente ; d'autre part, la mémoire visuelle n'est défectueuse que pour les mots qu'il est obligé, à treize ans et demi, d'épeler, bien qu'il fréquente l'école depuis l'âge de six ans et qu'il soit capable de calculer correctement. G. D.

7) *Lundie* relate l'observation d'un vieillard de quatre-vingt-huit ans qui fut brusquement atteint de cécité de l'œil gauche. L'auteur put faire l'examen ophtalmoscopique avant que la vue ne fût revenue entièrement : il constata que la branche ascendante de l'artère centrale de la rétine était vide sur une longueur un peu inférieure au diamètre de la papille. Au bout de quelques minutes, un mince filet sanguin apparut dans l'artère et, une heure plus tard, la circulation était rétablie et la vue était redevenue normale. La seule explication possible de cette cécité passagère paraît être un spasme de l'artère centrale de la rétine, car la cécité due à une embolie ou à une thrombose ne disparaît pas aussi rapidement et s'accompagne de symptômes de stase qui faisaient défaut dans ce cas. Cette observation rappelle celle publiée en 1894 par Benson qui put, lui aussi, examiner le fond de l'œil chez un malade atteint de cécité intermittente ; il constata également une vacuité passagère des artères rétiniennes coïncidant avec les attaques de cécité. R.

8) *Terrien* : Revue générale de l'atrophie optique tabétique.

G. D.

MALADIES DU CRISTALLIN ET DU CORPS VITRÉ.

1) **Badal** et **Lafon**. — Le traitement médical des cataractes commençantes (*la Province médicale*, 25 août 1906).

2) **Zur Nedden**. — Observations cliniques sur la formation et l'évolution de la cataracte corticale postérieure, traumatique (Klinische Beobachtungen über Entshehung und Verlauf der Cataracta corticalis posterior traumatica) (*Zeitsch. f. Augenheilk.*, XI, 5, p. 389, mai 1904).

3) **Hirschberg**. — A propos de l'histoire de l'extraction de la cataracte (Zur Geschichte der Star-Operation) (*Centralblatt f. prakt. Augenheilk.*, mai 1906).

4) **Hirschberg**. — L'opération de la cataracte d'après Antyllus (Die Staroperation nach Antyllus) (*Centralblatt f. prakt. Augenheilk.*, avril 1906).

1) *Badal* et *Lafon* reviennent sur le procédé de traitement des cataractes au début par l'iodure de potassium. Après une étude historique rapide, qui rappelle l'emploi de l'iodure dans la cataracte par Gondret (1828), Pugliatti (1845), Guépin (1853), Desmarres (1858), Martin (1863) et Badal (1901), les auteurs citent les travaux des élèves de la clinique de Bor-

deaux sur ce sujet. Puis suit un résumé clinique et synthétique des cas traités et suivis assez longtemps. Cinquante observations qui se répartissent ainsi :

Malades en traitement depuis plus de	5 ans.	. .	5
— —	4 —	. .	4
— —	3 —	. .	9
— —	2 —	. .	13
— —	1 —	. .	19

Les résultats sont les suivants :

Améliorations sensibles	5	soit 10	pour 100
— légères.	8	— 16	—
États stationnaires.	29	— 58	—
Aggravations lentes.	5	— 10	—
Cataractes arrivées à maturité . .	3	— 6	—

L'amélioration est en général précoce, la vision de 1/10 peut remonter à 1/4 et 1/2 et même 1.

Le traitement agit surtout sur les cataractes séniles, peu ou pas sur les cataractes symptomatiques, et l'iode est administré de la façon suivante :

Solution avec :

Iodure de potassium . 5 grammes.
Eau distillée. . . . 300 centimètres cubes.

En bains oculaires deux fois par jour à l'aide d'une œillère, pendant deux à trois minutes pour chaque œil. Si l'œil tolère bien cette solution, on peut augmenter la dose d'iodure et la porter à 10, 15 et 20 grammes. Dans le cas de larmoiement, blépharite, conjonctivite, il faut employer le collyre :

Iodure de potassium. . . 0,25 à 50 centigrammes.
Eau distillée. . . . . 10 centimètres cubes.

Les injections sous-conjonctivales ne permettant pas l'entrée d'une quantité aussi grande d'iodure dans la chambre antérieure que les bains, l'auteur les a abandonnées.

G. DUBREUIL.

2) Après un traumatisme on observe souvent le développement d'une cataracte corticale postérieure, spécialement sous la forme d'une étoile. Ces opacités se produisent même dans les cas où la blessure ne pénètre pas jusque dans ces couches,

ou bien quand il ne s'agit que de contusion sans déchirure de la capsule antérieure ou de la zonule.

Fréquemment ces opacités s'éclaircissent plus tard, et l'acuité visuelle peut redevenir normale. Comment s'expliquer la formation de cette cataracte?

Fuchs est d'avis qu'il se trouve dans les couches corticales postérieures des espaces lacunaires, invisibles à l'état normal, mais qui peuvent s'injecter après traumatisme. Schlœsser a démontré dans des préparations anatomiques la présence de ces canaux autour du noyau. Mais les recherches de Leber ont prouvé que le cristallin ne possède aucun système de canaux préformés : la nutrition de cet organe ne se fait que par endosmose. L'image des canaux périnucléaires de Schlœsser ne serait produite que par une dislocation de fibres. *Zur Nedden*, après avoir observé cinq cas de cataractes de ce genre, admet que par le traumatisme la lentille s'est détachée de sa capsule postérieure, qu'il s'est formé une sorte de luxation de la lentille à l'intérieur de la capsule : cette dislocation, invisible à l'examen clinique, produit une lésion de la capsule postérieure, de sorte que le liquide hyaloïde peut se répandre entre les fibres cristallines et y provoquer une cataracte du pôle postérieur sous forme d'étoile. E. REDSLOB.

3) En étudiant un célèbre manuscrit latin de la Bibliothèque Nationale, *Hirschberg* a fait une découverte fort amusante. Depuis longtemps les auteurs se disputaient sur l'époque à laquelle avait vécu un certain Lathyrion, un médecin qui devait avoir extrait la cataracte d'après la méthode d'Antyllus. D'après les uns, il était né dans le premier siècle, d'après les autres, en tout cas avant le IXe siècle. En général, Lathyrion était un homme dont on s'occupait beaucoup. Après avoir déchiffré les caractères du manuscrit, spécialement le passage où le célèbre Latyrion était cité, Hirschbeg trouva que le nom n'était pas Latyrion mais Catityrion. Latyrion n'a donc jamais existé. Catityrion est l'orthographe arabe de *κατ' ἰατρεῖον* ; « dans l'officine du médecin » une petite brochure de la collection d'Hippocrate, commentée par Galien. E. REDSLOB.

4) Traduction d'un texte arabe trouvé par Derenbourg dans la bibliothèque de l'Escurial. E. REDSLOB.

MALADIES DE LA RÉFRACTION, DE L'ACCOMMODATION ET DES MUSCLES DE L'ŒIL

1) **Bichon.** — Du rôle des infections, particulièrement de la syphilis, dans la production des lésions dans la myopie progressive (*Thèse de Paris*, 1906).

2) **Soutzo** et **Stoenesco.** — Ophtalmoplégie unilatérale totale d'origine traumatique (*Soc. roumaine de neurologie*, 30 avril et *Revista stiintelor medicale*, août 1906).

3) **Black** (N.-M.). — Avantages et inconvénients du port des verres dans le service des chemins de fer (Advantages and disadvantages of glasses in railway service) (*Americ. Journal of Ophthalmology*, février 1905).

4) **Colburn** (J.-E.). — Fixation du muscle droit externe comme traitement du nystagmus et de la paralysie (Fixation of the external rectus muscle in nystagmus and paralysis) (*Americ. Journal of Ophthalmology*, mars 1906).

5) **Jochmann.** — Paralysie récidivante de l'oculo-moteur comme complication de la fièvre typhoïde (*Deuts. med. Wochens.*, n° 16, p. 617, 19 avril 1906).

6) **Claude.** — Ophtalmoplégie transitoire chez un artério-scléreux (*Soc. méd. des hôpitaux de Paris*, 1er juin 1906).

1) *Bichon* rappelle que les causes initiales de la myopie sont multiples et que de nombreux facteurs interviennent pour produire cette lésion de l'œil. Parmi toutes les causes invoquées l'infection peut jouer un rôle important en déterminant des lésions inflammatoires des membranes de l'œil. En clinique, on voit des myopies rapidement aggravées par des maladies infectieuses telles que la scarlatine, la variole, la grippe infectieuse, la fièvre typhoïde. La syphilis, en particulier, peut avoir une action manifeste sur les altérations profondes de la myopie maligne. La syphilis acquise peut augmenter le degré de myopie en produisant des lésions de choroïdite. La syphilis héréditaire, par ses lésions telles que l'iritis, la kératite interstitielle, l'iridochoroïdite, est souvent le point de départ d'une myopie progressive chez les jeunes sujets.

GENET.

2) *Soutzo* et *Stoenesco* rapportent l'observation d'un jeune homme qui s'est tiré un coup de revolver à la tempe droite, aussitôt après cécité et ophtalmoplégie unilatérales totales; les mouvements du globe oculaire sont entièrement abolis et troubles de sensibilité dans le domaine de l'ophtalmique. D'après l'examen du malade et d'une radiographie, les auteurs pensent que la balle, après avoir traversé la fosse temporale, a passé devant le sommet du cône orbitaire en détruisant tous

les nerfs moteurs de l'œil ainsi que les nerfs optique et ophtalmique, s'arrêtant probablement dans le corps du sphénoïde : la lésion est immédiatement extra-orbitaire. E. R.

3) Le travail de *Black* est basé sur l'opinion des oculistes américains en ce qui concerne l'opportunité de permettre le port des verres aux employés de chemin de fer qui en ont besoin. L'auteur a envoyé un questionnaire à quatre cent quatre-vingts oculistes et il publie leurs réponses. L'opinion générale est que les verres sont une bonne protection pour les mécaniciens et les ingénieurs et que les avantages sont plus grands que les inconvénients. COBURN.

4) *Colburn* fixe l'œil en passant une suture au travers du muscle droit externe et en l'attirant au dehors à travers la peau. Un cas de nystagmus et deux cas de paralysie des muscles oculaires furent opérés ainsi et donnèrent un résultat satisfaisant. COBURN.

5) *Jochmann* rapporte l'histoire d'un jeune homme qui, depuis l'âge de huit ans, présentait par intervalle des crises de migraine, à localisation hémicrânienne gauche et s'accompagnant de paralysie du nerf moteur oculaire commun du côté gauche, qui disparaissait avec les phénomènes douloureux. A l'âge de dix-neuf ans, le sujet fut atteint de fièvre typhoïde. Le cinquième jour de la maladie, qui avait débuté par la céphalalgie hémicrânienne et les vomissements d'une attaque ordinaire de migraine, apparut de nouveau la paralysie du moteur oculaire commun du côté gauche. Mais cette fois, l'ophtalmoplégie, ordinairement fugace, se prolongea pendant trois mois et finit par guérir spontanément.

L'auteur rappelle que le syndrome migraine avec ophtalmoplégie a été décrit pour la première fois par Mœbius, et que cet auteur considérait ce syndrome comme une maladie toute différente de la migraine ordinaire. Charcot, au contraire, faisait de cette « migraine ophtalmoplégique » une variété rare de la migraine vulgaire. Jochmann estime que dans le cas de son malade l'infection typhique a rappelé et aggravé les symptômes migraineux et paralytiques survenus déjà à plusieurs reprises. G. D.

6) *Claude*. Un homme de soixante-huit ans, sans tares antérieures, présenta brusquement en pleine santé une diplopie, accompagnée de quelques troubles de l'équilibration, sans paralysie des membres. L'examen pratiqué quelques jours plus tard montra qu'il existait une diminution des réactions pupillaires, de la diplopie, une légère divergence des globes oculaires, une diminution des mouvements de ces derniers dans tous les sens, surtout en haut et vers la droite, enfin un léger ptosis des deux paupières. On ne constata aucun autre trouble nerveux, sauf une abolition des réflexes rotuliens, mais conservation du réflexe achilléen. Le malade est très athéromateux, sa pression artérielle est d'environ 27 centimètres à l'appareil de Potain. Il ne présente aucun signe de néphrite ni de diabète. L'amélioration des symptômes oculaires fut assez rapide et, aujourd'hui, il ne subsiste qu'une parésie légère du droit externe droit, et une diminution de la convergence. Cette ophtalmoplégie régressive n'est sous la dépendance ni de lésions nerveuses périphériques, ni d'un tabes fruste. Elle ne rentre pas dans le groupe des diverses ophtalmoplégies périodiques ou asthéniques. Elle paraît provoquée par une ischémie des noyaux des nerfs de la troisième, de la quatrième et de la sixième paire, causée elle-même par l'artério-sclérose des vaisseaux périoculo-protubérantiels et l'hypertension. La rétrocession presque complète des accidents montre bien qu'il ne s'agit pas d'une lésion organique (hémorragie ou ramollissement à foyers multiples), mais d'un simple trouble fonctionnel.

R.

MALADIES DU GLOBE DE L'ŒIL
(BLESSURES, CORPS ÉTRANGERS, PARASITES)

1) **Terrien**. — Simulation et accidents du travail (*Gaz. des hôp.*, n° 33, 20 mars 1906).

2) **Zentmayer** (W.). — Exophtalmos unilatéral d'origine traumatique (Unilateral exophthalmos of traumatic origin) (*Section on ophthalmology, College of Physicians*, Philadelphie, 17 avril 1906).

3) **Hubbell** (A.-A.). — Hémorragies de l'œil (Cases of hemorrhages from the eye) (*Amer. Journ. of Ophthalm.*, janvier 1906).

4) **De Lapersonne**. — Action des rayons X sur l'œil et radiothérapie oculaire (*la Presse médicale*, n° 6, 21 janvier 1905).

5) **Ziegler** (S.-L.). — Transillumination de l'œil (éclairage au travers de la

sclérotique) Ocular transillumination *(Section on Ophthalmology, College of Physicians*, Philadelphie, 17 août 1906).

1) *Terrien* passe en revue les différentes affections provoquées, entretenues ou aggravées par la simulation et donne les moyens de les reconnaître ; nous résumons brièvement ce qui a trait à chacune d'elle : entre parenthèse, les moyens employés par les simulateurs.

Blépharite ciliaire (arrachement des cils, cautérisation du bord libre), occlusion de l'œil, surveillance du sujet ; conjonctivites (tabac, sable, sel, sublimé, chaux, urine, jus de citron, nitrate d'argent, ipéca), surveillance, pansement occlusif ; kératite (cautérisation) ; mydriase (atropine), surveillance étroite ; amaurose et amblyopie unilatérales : examen soigneux de la pupille, de la direction des axes visuels, faire l'épreuve de la règle, l'épreuve par les verres plans, convexes ou concaves, l'épreuve par les verres ou les caractères colorés (Snellen), l'épreuve par le prisme.

Un deuxième chapitre est consacré spécialement aux accidents de travail. L'auteur y donne des conseils de prudence dans la rédaction des certificats et rapports qu'on ne saurait trop méditer ; enfin il ajoute les évaluations suivantes, en général, admises en France pour les indemnités :

Perte d'un œil 10 à 33 et même 40 pour 100.

Perte d'un œil, la vision de l'autre étant mauvaise, 75 pour 100.

Perte d'un œil et diminution de l'acuité visuelle de l'autre, 50 à 80 pour 100.

Perte des deux yeux, ou d'un œil, l'autre étant aveugle, 100 pour 100.

Lésions entraînant la baisse de l'acuité visuelle de l'un des yeux, 10 à 33 pour 100. G. DUBREUIL.

2) Le malade de *Zentmayer* avait fait un effort immodéré et un mois plus tard l'œil devint soudain proéminent. Le globe oculaire semblait figé et il existait de la paralysie de la sixième paire. Les vaisseaux de la conjonctive sont engorgés et on note une masse molle à l'angle supéro-interne de l'orbite. On ne constate ni pulsation, ni bruit et l'œil ne peut être refoulé. Les veines rétiniennes sont distendues et la

papille nuageuse. A l'autre œil la papille et la rétine sont enflammées et il existe des hémorragies rétiniennes avec thrombose de la veine centrale. Zentmayer attribue cet état à une petite rupture de la carotide dans le sinus caverneux amenant une thrombose s'étendant au côté opposé.

COBURN.

3) *Hubbell* rapporte un certain nombre de cas d'hémorragies oculaires. Il cite un cas d'hémorragie conjonctivale qui survint trente-six heures après l'emploi du nitrate d'argent d'après la méthode de Credé. Des opacités de la cornée apparurent. Des applications froides arrêtèrent l'hémorragie et l'enfant guérit, mais conserva une cornée nuageuse.

Un homme de soixante-cinq ans présenta une rétinite hémorragique avec ulcère de la cornée, cette membrane se ruptura et le cristallin s'échappa. Cet accident fut suivi d'hémorragie abondante qui amena une grande faiblesse et le malade s'évanouit. On enleva les caillots et l'orifice de perforation fut brûlé à l'acide phénique pur. L'ulcère se cicatrisa et l'œil s'atrophia. COBURN.

4) *De Lapersonne* rappelle les faits expérimentaux et cliniques où l'on a constaté que la radiothérapie avait atteint d'une façon nuisible l'œil et en particulier les éléments nobles de la rétine, d'où la nécessité de protéger l'œil si l'on traite les paupières et d'être très prudent si l'on traite l'œil lui-même. Dans ces cas, comme le conseille Birch-Hirschfeld, ne jamais dépasser 8 à 10 Holzknecht, et espacer les applications au moins de quinze jours. G. D.

5) *Ziegler* présente une lampe construite d'après les indications de Würdemann consistant en une lampe électrique en miniature de 5 1/2 volts, portant au bout de l'ampoule une petite lentille convexe sur laquelle est fixée une baguette de verre cylindrique. Lorsque l'extrémité de cette baguette est appliquée sur la sclérotique on peut voir à l'œil nu les détails du fond de l'œil. La lampe et la baguette ne dégagent pas de chaleur appréciable. COBURN.

MALADIES DES PAUPIÈRES, DE L'APPAREIL LACRYMAL ET DE L'ORBITE

1) **Poissonnier** (G.). — Les fractures de l'orbite *(Gazette des hôpitaux*, 30 septembre 1905).

2) **Trousseau** (A.). — Histoire d'un épithélioma palpébral *(Presse médicale*, 8 mars 1905).

3) **Orlandini** et **Campiolini**. — Résultats des 25 premiers cas de cure radicale de suppuration chronique du sac lacrymal par la méthode de Totti *(XIe Congrès de la Soc. ital. de laryngologie, otologie*, Rome, octobre 1905).

4) **Herzog**. — Pathologie des cils (Pathologie der Cilien) *(Zeitsch. f. Augenheilk.*, XII, S. 180).

1) *Poissonnier* fait, sous forme de revue générale, l'étude des fractures de l'orbite. Il étudie l'anatomie pathologique, l'étiologie et la pathogénie d'après les travaux de Felizet sur la fracture du crâne, et divise les symptômes en : 1° symptômes fournis par l'examen des fosses nasales : épistaxis, cranio-hydrorrhée, écoulement de matière cérébrale par les fosses nasales, emphysème sous-cutané des régions frontales et sous-orbitaires, anosmie traumatique, et en symptômes fournis par l'examen de l'œil et de ses annexes : ecchymose sous-conjonctivo-palpébrale et orbitaire, emphysème orbitaire, exophtalmie, enophtalmie, troubles visuels par lésion des voies optiques; hémianopsie quand la lésion est au-dessus du chiasma, amaurose lorsqu'elle est au-dessous, avec névrite optique ou papille œdémateuse, atrophie papillaire et hémorragie papillo-rétinienne. Il parle également de l'hématome des gaines du nerf optique et signale enfin la paralysie oculomotrice, soit par lésions des nerfs moteurs oculaires externes et commun ou pathétique avec une fréquence variable, soit par lésion du muscle lui-même. Enfin, quelques mots sur les troubles sensitifs dans le domaine du trijumeau. Abordant le chapitre des complications, il les distingue en intra-crâniennes (hématome, thrombose du sinus caverneux, méningo-encéphalite, abcès crânien) et en intra-orbitaires (phlegmon de l'œil ou de l'orbite, phlébite ophtalmique, etc.) Traitement : aseptisation des fosses nasales, de l'œil, de la blessure, surveiller la température, intervenir en cas d'ascension thermique ; les complications tardives sont justiciables du traitement propre à chacune d'elles. O. DUBREUIL.

2) *Trousseau* rapporte une observation intéressante que nous résumons : Malade atteinte depuis huit ans d'épithélioma palpébral ; refusant toute opération, biopsie. A l'examen : épithélioma. Premier traitement : lotion sur l'ulcération avec le cyanure de mercure et application de poudre d'aristol ; cicatrisation au bout d'un mois, un peu d'induration. Récidive de l'ulcération au bout de deux mois : acide chromique et lactique, bleu de méthylène : guérison. Récidive de l'ulcération avec envahissement de l'angle externe cinq mois après. Chlorate de potasse : cicatrisation. Deux ans après, récidive, applications arsenicales, méthode de Czerny ; guérison parfaite, peau d'une souplesse !... Un an après, récidive avec ulcération et noyaux profonds ; rayons X, cicatrisation superficielle, mais aggravation des noyaux profonds. En présence de cette aggravation, l'auteur fit pratiquer l'opération radicale, et l'examen microscopique. Répétons qu'en dépit des conseils réitérés de Trousseau, la malade a toujours refusé l'opération jusqu'au moment de l'envahissement de l'orbite.

Si la confiance de la malade ne s'était pas manifestée par sa fidélité à son médecin, elle eût été quatre fois guérie par des agents et des médecins différents... Combien d'observations fractionnées de guérisons d'épithéliomas palpébraux n'ont pas été publiées de cette façon? Conclusion : les malades que l'on ne revoit pas sont rarement guéris, plus souvent ils sont allés chercher des soins ailleurs ; ne publions donc qu'à bon escient. G. DUBREUIL.

3) Dans les 4/5 des cas de dacryocystite opérés par *Orlandini* et *Campiolini*, il y avait des lésions nasales ; sur 25 opérés, d'après la méthode de Totti, il n'y a eu jusqu'ici qu'une récidive. G. D.

4) Ce travail, dont la publication a paru dans le volume *XII* de cette publication, ne se prête pas à une courte analyse. E. REDSLOB.

Le Gérant : P. MASSON.

Lyon. — Imp. A. REY et Cie, 4, rue Gentil. — 44070

TABLE DES NOMS D'AUTEURS

TOME XXVe. — 1906

A

Abadie, 205, 375.
Abelsdorff, 57, 294, 394.
Addario, 155, 238.
Alexander, 54, 472.
Alger, 512.
Allan, 294.
Alonso, 332.
Altland, 120.
Alvarado, 553.
Amat, 402.
Amblalet, 38, 225, 247.
Ammann, 263.
Anderson, 57.
Angelucci, 187.
Antonelli, 63, 109, 138, 224, 274, 301, 310, 419.
Arlt (von), 480, 524.
Armaignac, 23, 213.
Aronoff, 125.
Arthur, 267.
Ascher, 278.
Asmus, 335.
Aubaret, 81, 300.
Aubineau, 213, 306.
Audebert, 497.
Augé, 551.
Augiéras, 317, 471.
Aurand, 31, 57, 81, 169, **193**, **241**, 409.
Aynaud, 381.
Axenfeld, 346.

B

Baas, 109, 136, 255.
Babinski, 139.
Bach, 169, 250, 254, 455, 547.
Badal, 567.
Bailey, 493.
Bailliart, 25, 317.
Bajardi, 169, 173.
Ball, 508.
Ballaban, 60.
Ballet, 419.
Ballin, 133.
Balser, 178
Baquis, 110, 196.
Barcones, 48.
Bardelli (L.), 561.
Bargy, 217, 224, 306.
Barnes, 125.
Bartels, 260, 273, 294, 547.
Barthélemy, 427.
Baslini, 395.
Basso, 161, 219, 422, 553.
Baudoin, 64.
Baudry, 322.
Baylas, 356.
Béal, 413, 563.
Beaumont, 284.
Beauvois, 322.
Becher, 335.
Beck (de), 284, 350, 525.
Behnor, 173.
Bellinzona, 274.
Belt, 32.
Bender, 525.
Benedek (von), 493.
Benedetti, 109, 187.
Bérard, 73.
Berka, 364.
Bernard, 425.
Bernd, 104.
Bernheimer, 438.
Bertolotti, 75.
Bertozzi, 342, 381, 395.
Besih, 297.
Best, 458.
Beutter, 427.
Bichelonne, 208, 225.
Bichon, 570.
Bielchowsky, 268, 284, 440, 491.
Bietti, 161, 165, 402, 549.
Birch-Hirschfeld, 32, 59, 325.
Birnbacher, 284.
Bistis, 371.
Bjerke, 75.
Black, 128, 430, 570.
Blanco, 32.
Bleirad, 360.
Blohm, 350.
Blondel, 495.
Bocchi, 183.
Bock, 472.
Boese, 23.
Bonachi, 425.

Bonamico, 395.
Bondi, 448.
Bonnaud, 495.
Bono (De), 110, 187, 274.
Bornait-Legueule, 427.
Borschke, 57.
Borsello, 497.
Bossalino, 491.
Bottazzi, 491.
Bouchart, 213.
Boulai, 310.
Bourdeaux, 366.
Bourgeois, 213, 402, 525.
Brady, 401.
Brandès, 31.
Breuil, 409.
Brewerton, 187.
Bricka, 477.
Briganti, 136.
Brown, 356.
Brückner, 144.
Bruner, 120.
Brunetière, 219.
Bruno, 524.
Bruns, 326, 366, 374, 381, 399.
Bryant, 38.
Buchanan, 38, 366.
Bull, 135, 512.
Burnett, 502.
Burr, 128.
Buttler, 413.
Bylsma, 468.

C

Cabannes, 166, 402.
Calderaro, 472.
Campbell, 13.
Campiolini, 575.
Cantonnet, 158, 268.
Capellini, 161.
Carlini, 408.
Carpentier, 71, 260, 356.
Carra, 402.
Casali, 361, 493.
Caspar, 402.
Cassin, 317.
Causé, 273.
Caw (Mc), 31.
Cazalis, 23.
Chabry, 25.
Chaillous, 217, 306, 310, 322, 371.
Chaldecott, 575.
Chauffard, 88.
Chavez, 313.
Chesneau, 13.
Chevalier, 100, 553.
Chevallereau, 200, 306.
Chiari, 157.
Claiborne, 128.
Claude, 570.
Clausen, 449.
Cohn, 274.
Colburn, 570.
Colin, 310.
Collet, 88.
Collins, 13, 313, 395, 508.
Collomb, 356, 514.
Condon, 313.
Conkey, 29.
Consiglio, 165, 173.
Contino, 496.
Coover, 459.
Coppez, 13, 75, 81, 306.
Coqueret, 472.
Cordon, 110.
Cosmettatos, 54, 64, 307, 317, 446.
Cosse, 54.
Coutela, 183.
Cramer, 381, 505.
Crocker, 317.
Cutler, 307.

D

Darier, 325, 350, 495.
Debedat, 371.
Debray, 413.
Decherd, 274.
Dehogues, 472.
Dehoynes, 553.
Delanglade, 371.
Delmer, 300.
Delneuville, 563.
Delord, 213.
Demaria, 107.
Demicheri, 31, 64.
Denig, 271.
Desbrières, 217.
Devay, 420.
Didikas, 468.
Diehl, 525.
Dieulafé, 104.
Dieulafoy, 88, 317.
Dimmer, 438, 446, 459.
Dixon, 133.
Dolcet, 322, 371.
Donath, 561.
Dor (H.), **289**, **433**, 553.
Dor (L.), 224, 360.
Doret, 417, 514.
Douglass, 325.
Doyne, 13.
Drew, 116.
Druais, 325.
Duane, 510.
Dubar, 21, 356.
Duclos, 199.
Dufau, 525.
Dufour, 88.
Dugast, 301.
Dunn, 212.
Dupuy-Dutemps, 278, 375.
Duroux, 173.
Dützer, 260.

E

Ebeling, 139.
Eberhardt, 371.
Eberth, 166.
Edgar, 401.
Ehmer, 268.
Elliott, 138.
Elschnig, 250, 254, 510.
Emerson, 370.
Eperon, 413.
Erdmann, 255, 274, 455.
Eskenazi, 183.
Etter, 31.
Ewetzky, 501.
Exner, 8.

F

Fage, 200.
Falchi, 196, 332.

Falco (de), 165, 551.
Fehr, 17, 250.
Feilchenfeld, 250, 278, 342.
Féjer, 54, 59, 125, 345.
Fergus, 350.
Ferwelp, 413.
Finochietto, 325.
Fiore, 156.
Fish, 138, 375.
Fisher, 166, 313, 505.
Fleischer, 10, 196, 301, 467.
Foerster, 524.
Fol, 71.
Font Réaulx (de), 25.
Ford, 109, 120, 402.
Forselles, 267.
Forshaw, 402.
Fortunati, 274.
Fourier, 169.
Fox, 326.
Frank, 301.
Frenkel, 1, 179, 360, 364, 417.
Freytag, 514.
Fridenberg, 71, 310.
Fromaget, 17, 219, 366, 496, 497.
Fuchs, 462.
Fukala, 553.
Fuss, 489.

G

Gabrielidès, 63, 155.
Gagarin, 120.
Galezowski (X.), 17, 284, 402.
Galezowski (J.), 17, 173, 300, 325, 505.
Gallemaerts, 219.
Gallenga, 161, 284, 409.
Gamble, 356.
Garipuy, 179.
Garten, 547.
Gasparini, 156.
Gaussel, 38, 346.
Gauthier, 374.
Gendron, 238, 374, 375.
Genet, 422.
Gérard, 81.
Gerling, 173.
Geronzi, 25.
Gierke, 446.
Gifford, 81, 144, 349.
Gillet, 325.
Gillivray (Mac), 254.
Ginestous, 29, 136, 284.
Ginsberg, 300, 409.
Glass, 275.
Gleichen, 491.
Godts, 8, 427.
Goldzieher (Max), 446.
Goldzieher (W.), 109, 138, 446.
Golesceano, 197.
Gordon, 518.
Gourfein, 200.
Gourwitsch, 284.
Graeflin, 60.
Grandclément, 29, 173, 178, 350, 374, 542.
Gras, 364.
Gratiot, 417.
Graue, 332.
Greeff, 60, 399, 449, 524, 525.
Green, 120, 448, 502.
Greenwood, 71, 120.
Gregg, 502.
Griffin, 13.
Groenholm, 449.
Grube, 144.
Gruber, 88, 471.
Grunert, 75, 480.
Guichard, 300, 360.
Guillery, 366.
Guillet, 306.
Guilloz, 79.
Gullstrand, 54.
Guiot, 69, 496.
Guisez, 80.
Gunn, 399.
Gutkin, 139.
Guttmann, 156, 284.
Gutzmann, 75.

H

Haab, 259, 267.
Haass, 31, 356.
Haberkamp, 17.
Hadano, 255.
Hagen, 356.
Hala, 115.
Halben, 208.
Halbron, 139.
Hallopeau, 13.
Hamburger, 510.
Hammer, 375.
Hanke, 199.
Hannes, 125.
Hansell, 31, 132, 508
Harlan, 32.
Harman, 109, 178.
Harms, 458, 459.
Harold-Emanuel, 278.
Hartmann, 268.
Hartridge, 313.
Hataway, 264.
Haubold, 208.
Hein, 375.
Heine, 25, 56.
Heidemann, 301.
Helbronn, 136.
Herff, 497.
Hermitte, 422.
Hertel, 440.
Hess, 345.
Herzog, 273.
Hikida Naotaro, 394.
Hilbert, 20, 263, 496.
Hippel (Von), 11, 446, 448.
Hirsch, 64, 350.
Hirschberg, 29, 54, 260, 267, 271, 300, 366, 409, 502, 567.
Hochheim, 32.
Holden, 519.
Holth, 79, 425, 455.
Horing, 139.
Hornstein, 183.
Hotta, 54.
Hotz, 326.
Houdart, 300.
Hubell, 128.
Hubkell, 572.
Hull, 81.
Hunter, 212.

I

Imbert, 337.
Ingelrans, 419.
Inglis, 107.
Inouye, 59.
Ischreyt, 350.

J

Jacob, 166.
Jacoby, 274.
Jacqueau, 200, 422, 430.
Jacquet, 381.
Jakovlew, 525.
Januschke, 8.
Javal, 158.
Jervey, 462.
Jochmann, 570.
Josserand, 419.
Jocqs, 38, 350.
Johnston, 13, 17, 32, 60, 81.
Joulebine, 295.
José de Jesus Gonzalez, 64, 317.

K

Kahlweiss, 402.
Kaiser, 81.
Kalt, 200, 322.
Kann, 514.
Kasasse, 254.
Kee (Mc), 38, 105, 449.
Keiper, 81, 472.
Kennel, 501.
Kipp, 116, 340.
Kirchner, 31.
Klein, 274.
Knapp, 169, 263, 399.
Knopf, 284.
Koerber, 69, 301, 449.
Korte, 271.
Koschland, 394
Koster, 138, 268.
Kraus, 271, 472.
Krause, 255.
Krückmann, 7, 335, 458.
Kruger, 278, 280.
Kugel, 64.
Kuhnt, 73, 508.
Kunze, 272.
Kuntz, 166.
Kurz, 166.
Kurzezunge, 263.

L

Lacaussade, 425.
Lafon, 13, 29, 125, 166, 187, 326, 514, 567
Lagleyze, 477.
Lagrange, 183, 205, 356, 374, 409.
Laignel-Lavastine, 139.
Landolt, 125, 179.
Landolt (M.), 395.
Landman, 296.
Lange, 268, 472.
Langhorst, 136.
Lantsheere (de), 183.
Lapersonne (de), 75, 225, 572.
Laqueur, 313, 331.
Lavie, 497.
Lawson, 307, 350.
Leber, 56, 295, 448, 465.
Lecomte, 564.
Ledbetter, 81.
Legal-Nachim, 178.
Le Gendre, 38.
Lehmann, 116.
Le Méhauté, 317.
Léon (de), 75.
Leone, 349.
Leprince, 25.
Leredde, 501.
Le Roux, 64, 75, 360, 361.
Le Sourd, 81.
Levinsohn, 196, 440, 549.
Levy, 360.
Lewis, 364.
Lieto Vollaro (de), 156.
Liwchitz, 284.
Lobel, 413, 505.
Loeb, 546.
Lœderich, 88.
Loeser, 518.
Lohmann, 21, 440, 496.
Lohnstein, 128.
Loquin, 238.
Ludwig, 268.
Luke, 524.
Lundie.

M

Mackinnon, 493.
Maddox, 75.
Maerz, 183.
Maklakow, 254.
Majewski, 561.
Mallet, 166.
Mannhardt, 11.
Marandon de Montyel, 139, 356.
Marquez, 337, 419.
Martin, 371.
Marx, 317.
Maslenikow, 260.
Mathieu, 381.
Matys, 496.
Mauch, 25.
Mauleitner, 11.
Maurice, 449.
Mayou, 297, 301, 313.
Mazet, 425.
Mazza, 274, 471.
Meding, 519.
Medow, 115.
Meller, 32, 107.
Meltzer, 325.
Mendel, 268.
Menacho, 62, 128, 310, 364, 413.
Menche, 310.
Meneghelli, 413.
Mets (de), 518.
Meyer, 133.
Michel (von), 29, 120, 133, 264, 268.
Mildenberger, 104.
Miller, 413.
Milly (de), 322.
Milroy, 8.
Moerchen, 173.
Moissonnier, 69, 173, 219, 325, 350, 360, 425.
Monoyer, 157.
Montano, 306.
Monte (del), 524.
Monthus, 208, 310, 322, 514.
Moore, 310.
Morax, 13, 306, 313, 325.
Moreau, 374, 481, 542.
Morgan, 313.
Motais, 213, 360.
Mouisset, 427.
Müller, 274.
Münch (von), 394, 489.

N

Nacht, 518.
Nagel, 440, 459, 480.
Narich, 325.
Natanson, 136, 271.
Nedden (Zur), 11, 20, 60, 449, 455, 567.
Nerli, 430.
Nettleship, 313.
Nobele (de), 4, 166.
Noll, 105.

O

Oatman, 109, 263.
Obregia, 561.
Ogawa, 54.
Ohm, 128.
Ohrsenius, 350.
Oliveres, 301.
Onfray, 212, 322, 371.
Onodi, 477.
Opin, 205, 212.
Oppenheimer, 367.
Orlandini, 575.
Orloff, 225.
Ovio, 342, 371, 399, 594.
Oxley, 313.

P

Paderstein, 271.
Page, 110.
Pagenstecher, 38, 73.
Painblan, 13.
Paloque, 38.
Pansier, 48, 477.
Paramore, 59.
Parazols, 563.
Pardo, 342.
Parisotti, 179.
Parker, 514.
Parry, 88.
Parsons, 20, 120.
Paschelf, 187, 297, 413.
Pasetti, 468.
Patry, 394.
Paul, 161, 260.
Paunz, 38.
Péchin, 205, 274.
Peck, 128.
Peiper, 322.
Perez Bufill, 322.
Pergens, 157.
Pernot, 278.
Pes, 514.
Petella, 187.
Peters, 115, 446, 459, 462.
Pfalz, 173, 448, 505.
Pfingst, 20, 133.
Pflugk (von), 250, 268.
Pick, 79, 263.
Pihl, 11.
Pinatelle, 514.
Plant, 361.
Poirier, 81.
Poissonnier, 575.
Polack, 200, 356, 529.
Pollak, 263.
Pollnow, 342.
Pollock, 107.
Polte, 267.
Pons, 371.
Pons y Marquez, 104.
Posey, 13, 81, 109, 133, 514.
Portes, 9.
Poulard, 166, 300, 306, 307, 350.
Poynton, 20.
Praun, 69.
Preu, 471.
Prioux, 360.
Probst, 300.
Purtscher, 561.

R

Rabitsch, 17.
Raia, 366.
Ramirez, 322.
Randall, 501.
Rasch, 375.
Ravaud, 81.
Ray, 449.
Reina, 25.
Rémy, 395, 419.
Reichmann, 208.
Reis, 297, 422, 448.
Reuss (von), 264.
Reymond, 179.
Ricchi, 332.
Richard, 179.
Ring, 136.
Risley, 430, 514.
Rist, 427.
Rochon-Duvigneaud, 313, 322, 332, 340, 371.
Rodiet, 477.
Rœmer, 255, 440, 467.
Roger, 187.
Rogers, 125.
Rogman, 374, 422.
Rohmer, 224, 278, 553.
Roll, 268.
Rolland, 157, 395.
Rollet, 49, 169, 178, 193, 219, 350, 374, 385, 481, 514.
Roper, 313.
Rosenthal, 166.
Roure, 116.
Roth, 317.
Roy, 401.
Ruch, 38.
Rühlmann, 173.

S

Saenger, 208.
Sahli, 157.
Salem, 335.
Salva, 64, 422.
Salvaneschi, 497.
Salzer, 446.
Salzmann, 20.
Santamaria, 173.
Santo (di), 186.
Santos Fernandez, 99, 212, 310, 417
Santucci, 162, 238, 468.
Sanz, 563.
Sapoundjieff, 25.
Sattler, 183.
Sauvineau, 496.
Scalinci, 331, 395.
Schanz, 524.
Schapringer, 340.
Scherer, 402.
Schieck, 60, 345.

Schindler, 332.
Schiotz, 238.
Schirmer, 250, 462.
Schoen, 512.
Schœnherr, 133.
Scholtz, 350, 449.
Schoute, 284.
Schreiber, 57, 438.
Schulz-Zehden, 356.
Schwab, 120.
Schwartz, 317, 401.
Schwarzbach, 472.
Schweinitz (de), 71, 497, 505
Scionti, 409.
Seefelder, 300, 399, 449, 489, 512.
Seeligsohn, 271.
Servel, 238, 374
Seydewitz, 59.
Sgrosso, 340.
Shastid, 401.
Shiba, 493.
Shumway, 38, 120, 505.
Sidler-Huguenin, 284.
Siemerling, 25.
Sihnmann, 173.
Silfast, 375.
Smith, 23, 297, 462
Smyder, 491.
Snell, 120, 350, 430, 525.
Snyders, 32.
Sœderlinh, 325.
Soutzo, 570.
Spicer, 64.
Spiller, 38.
Spitta, 255.
Spratt, 366.
Stargardt, 467.
Stasinski, 301.
Steiner, 350.
Stephenson, 260, 284, 356.
Stern, 54.
Stevens, 349, 505.
Stevenson, 120.
Stilo d'Ascola, 349.
Stirling, 366, 449.
Stock, 446, 467, 477.
Stockdall, 120.
Stocké, 459.
Stockmayer, 294.
Stoenesco, 570.
Stœwer, 109.
Straub, 465.
Strzeminski, 109.
Studer, 296.
Sturchio, 491.
Sulzer, 144, 525.
Sweet, 93.

T

Taylor, 449, 501.
Takayasu, 505.
Teich, 116.
Teissier, 13.
Teloo, 169.
Terlinck, 255, 496.
Terrien. 183, 300, 310, 350, 402, 422, 497, 561, 572.
Terson (A.), 73, 224, 430.
Terson (J.), 255.
Terson (M.), 224.
Tertsch, 493.
Thiblerge, 81.
Thilliez, 17, 413.
Thomas, 263, 360.
Thompson, 116, 364, 449.
Thooris, 31.
Thorington, 518.
Thorner, 295.
Thorpe, 501.
Tiffany, 81.
Todd, 128.
Top, 425.
Tornatola, 187.
Toufesco (Mlle), 446, 546.
Trombetta, 300.
Tromp, 105.
Trousseau, 13, 284, 495, 496, 514, 575.
Truc, 97, 145, 219, 337.
Tscherning, 197.
Tuerck, 125.
Tweedy, 138.

U

Uhthoff, 455, 477.
Ulbrich, 21, 29.
Ullmann, 138.
Urata, 335.

V

Vacher, 25, 317, 364.
Vail, 449.
Valude, 300, 325, 374.
Vallet, 179.
Van der Brugh, 88.
Van Duyse, 4, 64, 166, 381.
Van Geuns, 247.
Van Lint, 375.
Variot, 564.
Vaucresson (de), 427.
Veasey, 17, 31, 169.
Venneman, 105, 394, 524.
Verdereau, 364.
Verhaeghe, 178.
Verhoeff, 187, 449.
Vialleton, 145.
Vidéky, 260.
Vignes, 332.
Villard, 70, 208.
Vinsonneau, 284, 409.
Vogel, 375.

W

Wachtler, 294.
Wadsworth, 401.
Wagenmann, 471.
Wallner, 260.
Wamsley, 430.
Weeks, 32, 79.
Wehrli, 8, 10.
Weiche, 166.
Weidlich, 364.
Weigelin, 268.
Weill, 38, 247.
Weinhold, 57, 491.
Weisenburg, 518.
Weiss, 81, 346.
Werfheim, 136.
Werncke, 104.
Werner, 187.
Wessely, 120, 440, 459.
Wheelock, 459, 518.
Whitehead, 32.

Wibo, 23, 93.
Wicherkiewicz, 31, 125, 169, 518, 553.
Widermann, 278.
Wiesinger, 295.
Wieden Portillo, 496.
Wiener, 116.
Wintersteiner, 455.
Wittembesky, 32.
Wolf, 284.
Wolff, 395, 491.
Wolfflin, 57, 69.
Wolfrum, 438, 489.
Wood, 274.
Woodruff, 505.
Woods, 17.
Woolley, 501.
Worms, 138.
Wray, 255.
Würdemann, 13, 502, 563.

Y

Yamaguchi, 263.

Z

Zia, 468.
Zentmayer, 505, 508, 510, 572.
Ziegler, 514, 572.
Zirm, 71, 495.
Zobel, 255.

TABLE DES MATIÈRES

TOME XXVe. — 1906

MÉMOIRES ORIGINAUX

FRENKEL (H). — Traitement de certaines conjonctivites infectieuses par la pommade jaune, 1.
VAN DUYSE et DE NOBELE. — La protection de l'œil dans le traitement radiothérapique, 4.
ROLLET. — Traitement de l'épithélioma palpébral. La Blépharoplastie à tiroir, 49.
TRUC (H). — L'alypine en Oculistique, 97.
SANTOS FERNANDEZ (Juan). — La stovaïne pour l'opération de l'entropion de la paupière inférieure, 99.
TRUC (H). et VIALETON. — Deux cas de sarcomes choroïdiens chez l'adulte, 145.
ROLLET et AURAND. — Pseudo-tuberculose aspergillaire expérimentale de la choroïde, 193.
AURAND (L). — Tuberculose de la Choroïde, 241
DOR (H). — De l'extirpation du cristallin dans la capsule, 289.
TRUC (H). IMBERT (A). et MARQUÈS (H). — Traitement du glaucome par les courants de H. F., 337.
ROLLET. — Formes cliniques de la tuberculose palpébrale, 385.
DOR (H). — Du traitement de la maladie de Basedow par le thymus, 433.
ROLLET et MOREAU. — Traitement de l'hypopyon par le drainage capillaire de la chambre antérieure, 481.
POLACK. — Fonctions rétiniennes dans un cas d'amblyopie congénitale, 529.
MOREAU et GRANDCLÉMENT. — De quelques méfaits du protargol, 242.

REVUE GÉNÉRALE

A

Accommodation. Sérothérapie dans la paralysie diphtérique de l'—, 215 ; l'— de l'œil du pigeon, 252.

Acide picrique. L'— dans les maladies externes de l'œil, 336.

Acuité visuelle. — des écoliers, 27 ; textes réduits par la photographie pour l'évaluation de l'— de près, 75 ; recherches sur l'—, 159 ; examen de l'— et du sens chromatique à l'aide du disque chromo-optométrique de Le Méhauté, 317 ; considérations sur la détermination de l'—, 369.

Adrénaline. Accident dû à l'—, 527.

Aimant. Propriété magnétique de l'acier, 96 ; contribution aux opérations par l'électro- —, 184 ; grande esquille de fer extraite avec le petit électro- —, 273 ; extraction des éclats de fer par l'électro- —, 423 ; électro- — en ophtalmologie, 431 ; opérations à l'— à Iéna (1901-1905), 527.

Albinisme. — congénital, 30.

Alypine. Recherches cliniques sur l'—, 93 ; l'— en oculistique, 97 ; action de l'—, 296.

Amaurose. — familiale chez un idiot, 21 ; — hystérique bilatérale, 21 ; — familiale chez un idiot, 39, 40 ; un cas d'— à la suite de l'extraction d'une dent, 175 ; hystéro-traumatisme et —, 361 ; — saturnine, 429 ; — familiale et idiotie, 477.

Amblyopie. Recherches expérimentales sur l'— thyroïdienne, 60 ; deux cas d'— toxique, 125 ; un cas d'— sympathique, 174 ; — toxique, 176 ; simulation d'une — élevée dans un cas de strabisme, 216 ; — non toxique, 313 ; un cas d'— hystérique, 360 ; un cas d'— quinique, 416 ; — alcoolique, lésions du nerf optique, 461 ; courants de haute fréquence dans l'— non toxique, 461 ; fonctions rétiniennes dans un cas d'— congénitale, 529.

Amétropie. La périkératoconjonctivite exubérante comme cause d'—, 66.

Anesthésie. — combinée par le chlorure d'éthyle et le chloroforme, 238 ; l'— au chloroforme et scopolamine, 285 ; nouvelle méthode d'— locale, 284 ; l'— générale en oculistique, 525.

Angle. Un cas d'anomalie de l'— interne, 473.

Aniline. Influence nocive des poudres d'— sur l'œil du lapin, 62.

Aniridie. Un cas d'— traumatique, 307.

Ankyloblépharon. Guérison complète d'un — total, 275.

Anophtalmie. Cas d'— bilatérale, 371 ; — congénitale et voies optiques, 439.

Appareil. Application de l'— de Reymond à la pratique médico-légale militaire, 240 ; — pour le mélange des couleurs spectrales destiné au diagnostic clinique, 480.

Aphakie. Corectopie et — congénitale 418.

Argyll-Robertson. Gomme cérébrale, signe d'—, 382.

Argyrol. Traitement des conjonctivites par l'—, 405 ; quelques faits cliniques sur l'—, 561.

Argyrose. — de la conjonctive, 354.

Artère centrale. Un cas d'embolie de l'—, sans participation de la branche maculaire, 21 ; traitement d'une embolie de l'— par le massage digital, 564 ; cécité transitoire par spasme de l'—, 567.

Artère hyaloïde. — persistante, 509.

Astigmatisme. Rotation de l'ombre skiascopique dans l'—, 57 ; des axes de l'—, 130 ; modifications de l'— par le chalazion, 368 ; rapports entre l'— cornéen et l'— total, 421.

Astigmoscope. L'—, unkératoscope de Placido perfectionné, 317.

Atrophie optique. — consécutive à une érysipèle de la face, 362 ; — due à l'alcool méthylique, 503 ; — tabétique et scotome central, 507 ; l'— tabétique, 507.

Atropine. Quelques recherches sur l'action de l'—, 144 ; —, 525.

Avancement musculaire. Technique sûre pour l'—, 129 ; l'— dans le strabisme paralytique, 130 ; nouveau procédé de suture dans l'—, 215 ; — capsulo- — par doublement et adossement du muscle, 216.

B

Bacille. Importance clinique du diplo- —, 352 ; différenciation du — diphtérique, du — du xérosis et du pseudo-diphtérique par leur pouvoir fermentatif dans le sérum de His, 399.

Basedow (Maladie de). —, 141 ; radiothérapie dans la —, 282 ; traitement de la — par le thymus, 433 ; pathogénie et traitement de la —, 521 ; combinaison de myasthénie grave et de —, 522 ; pathogénie de la —, 523.

Benzoate de lithine. —, 528.

Bell. Le phénomène de —, 10.

Blépharospasme. — traité par les injections profondes d'alcool, 328, 378.

Blépharoplastie. —, 35 ; la — à tiroir, 49 ; — à lambeau pédiculé cicatriciel pour ectropion, 82 ; — à lambeau frontal pour ectropion de la paupière inférieure, 326 ; — par la méthode italienne modifiée, 376 ; les meilleurs procédés de —, 473.

C

Canal nasal. Insuffisance valvulaire du — et kératite suppurée, 84 ; contribution à l'anatomie du —, 105.

Canalicules lacrymaux. Sur les concrétions des —, 163 ; le développement des — chez les mammifères, 197.

Canthoplastie Anomalie de l'angle interne, —, 473.

Caroncule lacrymale. Papillome de la —, 33 ; quelques affectations de la —, 476.

Cataphorèse. Application de la — au traitement local d'affections spécifiques des yeux, 335.

Cataracte. Recherches anatomiques sur la — congénitale, 12 ; la prétendue guérison de la — sans opération, 23 ; extraction de la — dans la capsule, 23 ; — congénitale opérée par discision, 24 ; pathogénie de certaines —s, 24 ; relations entre le goitre et la —, 42 ; sur l'opération de la — et la discision des —s secondaires, 74 ; un cas d'extraction idéale de la —, 75 ; — nucléaire congénitale double, 127 ; — traumatique à gauche, — juvénile à droite, 127 ; — nucléaire double stationnaire, 128 ; cent opérations de —, 125 ; traitement à ciel ouvert des opérés de —, 125 ; sur la résorption spontanée intracapsulaire de la — sénile, 125 ; — par coup de foudre, 178 ; — périnucléaire congénitale, 178 ; — polaire antérieure double, examen histologique, 212 ; deux cas de — idiopathique, 212 ; un cas de glaucome aigu par hypermaturité d'une —, 213 ; opération de la —, 267 ; — pyramidale, 307 ; les —s ultra-mûres, 314 ; — pyramidale, 315 ; deux cas d'extraction de —, 316 ; de l'hérédité dans les différentes formes de —, 316 ; sur une forme particulière de la — lamellaire, 313 ; un cas de double extraction de — suivie de glaucome, 313 ; complications capsulaires après extraction de —, 315 ; — due à la foudre, 316 ; — coralliforme, 314 ; traitement de la — sénile commençante, 364 ; injections sous-conjonctivales d'iodure de potassium dans la —, 365 ; persistance d'une fente linéaire dans une cicatrice après extraction de —, 365 ; — annulaire et iridérémie, 366 ; opération de — traumatique, 366 ; un cas de délire après opération de —, 417 ; opération de — traumatique, 418 ; sur l'étiologie de la —, 463 ; extraction de la — dans sa capsule, 464 ; doubles —s congénitales capsulaires complètes, 465 ; extraction de la — sénile, 508 ; le traitement médical des —s commençantes, 507 ; observations sur la formation et l'évolution de la — corticale postérieure, 568 ; à propos de l'histoire de l'extraction de la —, 569 ; l'opération de — d'après Antyllus, 569.

Catarrhe printanier. Le —, 16.

Cautérisation. Etude anatomo-pathologique sur la —, 400.

Cécité. Siège anatomique de la — corticale, 10 ; — corticale, 89 ; la — hystérique, 92 ; — verbale congénitale, 124 ; un cas de — centrale, 173 ; sur la cause de la —, 173 ; un cas de guérison de — verbale avec persistance de l'hémianopsie,

211 ; — brusque par plaies de l'orbite, 278 ; — sans lésions ophtalmoscopiques, conservation des réflexes pupillaires, 313 ; — sans lésions par hydrocéphalie ventriculaire, 334 la — verbale congénitale et son traitement, 362 ; — congénitale pour le bleu, 363 ; un cas de — verbale congénitale, 566.

Cellules ethmoïdales. Infection de l'orbite par inflammation des —, 34 ; quatre cas de mucocèle des —, 36.

Centres. Influence des —, 157.

Cercles de diffusion. Contribution à l'étude des —, 342.

Chalazion. Méthode de choix pour —, 274.

Chambre antérieure. Les kystes libres de la —, 107 ; éclat de bois toléré six semaines dans la —, 119 ; sur les blessures par corps étranger de la —, 170 ; méthode pour mesurer la profondeur de la —, 170 ; abcès de la — de l'œil, 356 ; le développement de la — et de son angle, 490 ; larve de mouche dans la —, 562.

Champ visuel. Rétrécissement du —, symptôme de l'anesthésie de la rétine, 72.

Chiasma. Symptômes oculaires des lésions du —, 72.

Choroïde. Pénétration du tapetum dans l'épithélium de la —, 8 ; sur l'angiome de la —, 17 ; leuco-sarcome de la —, 18 ; leuco-sarcome diffus de la —, 19 ; sarcome mélanique de la —, 118 ; deux cas de sarcome de la — chez l'adulte, 145 ; tuberculose solitaire de la —, 170 ; pseudo-tuberculose arspergillaire de la —, 193 ; tuberculose de la —, 241 ; sur l'angiome de la —, 260 ; diagnostic du sarcome de la —, 261 ; casuistique du décollement de la — après extraction de cataracte, 260 ; tuberculose de la —, 252 absence congénitale de la — dans la macula, 297 ; un cas de tuberculose de la —, 357 ; carcinome métastatique de la —, 358 ; tuberculose de la —, 359 ; un cas de rupture indirecte de la —, 356 ; la question du carcinome métastatique de la —, 457 ; mélano-sarcome de la —, 503 ; étiologie du sarcome de la —, 503 ; le diagnostic du sarcome de la —, 562.

Choroïdite. Etiologie de la —, 119 ; — disséminée sympathique, 307 ; un cas d'irido- — métastatique à la suite de méningite, 307 ; — métastatique avec perforation scléroticale, 308.

Chromatopsie. Les —s, 21.

Cils. Pathologie des —, 274, 576.

Cinchonine. Intoxication par la —, 288.

Cônes. Nucléation des —, 196.

Collargol. Emploi du — dans les affections des membranes externes de l'œil, 560.

Collyres. — au sulfate de zinc et au nitrate d'argent, 432.

Colobome. Nouvelles recherches sur le — scléro-choroïdien, 12 ; — de l'iris et corectopie, 70 ; — des paupières, 274 ; — à l'entrée du nerf optique, 447 ; — de la choroïde et de l'iris, 502 ; — central, 508.

Conjonctive. Polype de la — palpébrale, 14 ; un cas d'ostéome sous la —, 15 ; papillome de la —, 15 ; hydrargyrisme avec lésions des —s, 16 ; dégénérescence hyaline de la —, 62 ; tuberculose de la — palpébrale, 65 ; gommes syphilitiques de la —, 66 ; sur la disposition caractéristique du tissu élastique dans la — et le limbe, 156 ; pathogénie unique des maladies vasculaires, sécrétoires et nodulaires de la —, 166 ; prolifération lymphomateuse de la — bulbaire droite guérie par les rayons X, 167 ; infection de la —, 166 ; infection vaccinale de la —, 200 ; tuberculose de la —, propagée au corps ciliaire, 202 ; différentes formes de la tuberculose de la —, 204 ; pemphigus de la —, 255 ; — phlycténulaire, 255 ; le lymphangiome de la —, 204 ; pemphigus de la —, 255 ; le lymphangiome de la —, 299 ; formes atténuées de diphtérie de la —, 301 ; mécanisme des complications cornéennes dans la diphtérie de la —, 305 ; papillome de la — sclérale et lymphome du repli semi-lunaire, 301 ; modifications produites par l'inflammation de la —, 301 ; prolifération récidivante de la —, 353 ; affection de la — ressemblant à la conjonctivite de Parinaud, 354 ; tumeur maligne de la —, 355 ; un épidermoïde de la — bulbaire, 350 ; tuberculose traumatique de la — bulbaire, 404 ; syphilis de la —, 405 ; de l'utilisation de la —, 402 ; filaria loa de la —, 454 ; tuberculose de la —, 454 ; pemphigus de la —, 449 ; bacilles du cul-de-sac de la —, 494 ; chancre de la — bulbaire, 497 ; fibrome muqueux de la — bulbaire, 498 ; sur un cas de périthéliome de la — bulbaire, 500 ; hémorragie de la — consécutive à l'accouchement, 501.

Conjonctivite. Traitement des —s infectieuses par la pommade jaune, 1 ; — de Parinaud, 15 ; la — printanière, 16 ; diagnostic et traitement des —s aiguës, 16 ; microbiologie des —s, 63 ; la — d'origine lacrymale chez les nouveau-nés, 65 ; — de Parinaud, 66 ; la bactériologie des —s, 109 ; — pseudo-membraneuse guérie par le sérum de Behring, 110 ; — d'origine équine, 112 ; — par infection due à une vaginite infectieuse, 113 ; la — infectieuse de Parinaud, 113 ; notes de bactériologie, prophylaxie de la — dans l'armée, 165 ; les —s catarrhales infectieuses, 168 ; — blennorrhéique des nouveau-nés, 166 ; — phlycténulaire, 255 ; le traitement de la — folliculaire, 256 ; — de Parinaud avec cellules plasmatiques, 299 ; — muco-purulente, 302 ; — végétante, 304 ; — printanière chez un nègre, 403 ; un cas de — Parinaud, 402 ; rhino- — des foins, 402 ; — pétrifiante, 450 ; — diplobacillaire, 453 ; — dans l'érythrométalgie, 497 ; un cas de — de Parinaud, 497.

Convergence. Insuffisance de —, 182.

Cornée. Modifications pathologiques des —s, 13 ; cas rare de cercle opaque symétrique des —s, 13 ; tatouage de la —, 65 ; affections syphilitiques de la — à forme rare, 111 ; sarcome mélanique du limbe de la —, 114 ; la surface de section des plaies de la — faites en vue de l'extrac-

tion de la cataracte ou de l'iridectomie, 125 ; relation entre la courbure de la — et la réfraction, 130 ; modifications de courbure de la —, en rapport avec la contraction des muscles, 159 ; ulcères de la — par diplo-bacille, 162 ; sur un cas de papillome de la —, 167 ; troubles de la — par plissement de la membrane de Bowman, 166 ; un bacille inconnu provoquant l'abcès annulaire typique de la —, 199 ; du tatouage de la —, 201 ; teinture d'iode dans le traitement des ulcères de la —, 256 ; importance de la température de la — lors de blépharospasme, dans les cas de thérapeutique cornéenne, 256 ; épithéliome primitif de la —, 257 ; un cas d'ulcère de la — avec hypopyon au cours d'une conjonctivite à bacilles de Weeks, 259 ; dégénérescence en plaques de la —, 255 ; cas d'opacité congénitale de la —, 302 ; cas de tumeur de la —, 302 ; hémorragie expulsive et rupture de la —, 303 ; dégénérescence familiale de la —, 304 ; un cas de kyste de la —, 306 ; variations de l'herpès de la —, 301 ; abcès miliaires dans la cicatrice de la — après cataracte, 353 ; taches pigmentées de la —, 355 ; — à grand axe vertical, oxycéphalie, 395 ; infiltration de la — par le pigment sanguin, 402 ; épithéliome primitif de la —, 403 ; dermoïde de la —, 404 ; lésions chimiques de la —, 453 ; tumeur de la —, 453 ; dermo-lipome de la —, 499 ; sur l'acné rosacea de la —, 559.

Corps ciliaire. Sarcome de la choroïde, envahissement du —, 18 ; syphilome du —, 169 ; adéno-carcinome métastatique du —, 262 ; carcinome métastatique du —, 309 ; mélano-sarcome du —, 359.

Corps étrangers. — de la papille, 29 ; diverses méthodes employées pour localiser les — dans l'œil par les rayons Rœntgen, 79 ; procédé de localisation radiographique des — de l'œil et de l'orbite, 80 ; limites du diagnostic radiographique des — intra-oculaires, 80 ; — de l'orbite et du crâne, 86 ; appareil pour déterminer la position des — de l'œil et de l'orbite, 135 ; sur les blessures par — de la chambre antérieure, 170 ; — ayant traversé l'œil, 185 ; — intra-oculaire, 324 ; —, 322 ; — de l'œil, 371, 373.

Corps striés. Symptômes oculaires des affections du —, 280.

Corps vitré. Anse artérielle pénétrant dans le —, 55 ; remarques sur le développement du —, 56 ; sur la pathologie du —, 62 ; un cas d'hémorragie bilatérale du —, 128 ; la matrice ciliaire du —, 156 ; un cas d'anse artérielle dans le —, 247 ; prolifération fibreuse du — et malformation de la papille, 267 ; à propos des anses artérielles pénétrant dans le —, 295 ; pathologie des fibrilles du —, 400 ; origine du —, 440 ; pronostic des abcès traumatiques du —, 462 ; hémorragie du —, 510.

Corectopie. — congénitale, aphakie et leucome de la cornée, 418.

Credé (Instillations de). Valeur des —, 335.

Cristallin. Etude d'une nouvelle malformation du —, 12 ; la nutrition du —, 57 ; phénomènes d'irritation sympathique à la suite de la subluxation du —, 119 ; abaissement du —, 126 ; luxation traumatique du —, 178 ; luxation congénitale du —, 179 ; opérations sur — faites à Iéna, 178 ; éclat de fer dans le —, perte de la vue par augmentation de la tension, 267 ; l'extirpation du — dans sa capsule, 289 ; éclat de verre formant corps étranger du —, 314 ; luxation traumatique du — dans le vitré, 315 ; opacité particulière de la partie postérieure du — et de la capsule, 315 ; extraction du — cataracté dans sa capsule, 316 ; deux cas de luxation spontanée du —, 365 ; malformation du ligament suspenseur du —, 400 ; opacités partielles du —, 417 ; échanges nutritifs du —, 441 ; altérations dégénératives des fibres du —, 447 ; du — normal et cataracté, 508 ; sur le — normal et pathologique, 547.

Cristalloïde. Guérison des blessures de la — postérieure, 23 ; opacités de la — postérieure à la suite d'opération de cataracte, 212 ; opacité particulière de la — postérieure, 315 ; opacités de la — postérieure, 418.

Cysticerque. — sous-conjonctival, 67 ; clinique et anatomie pathologique d'un cas probable de — de l'orbite, 189.

D

Dacryoadénite. Sur les —s aiguës, 34 ; — métastatique gonnorrhéique, 275.

Dacryocystite. — par fracture du canal nasal, 33 ; la — congénitale, 65 ; — congénitale atténuée, 275 ; le traitement moderne des —s chroniques, 328.

Descemet (Membrane de). Dépôt de cholestérine sur la —, 555.

Désinfection. — des instruments au savon alcoolique, 336.

Déviation conjuguée. Théorie sensorielle et motrice des —, 9 ; origine sensorielle de la — de la tête et des yeux, 88 ; hémorragie cérébelleuse avec —, 143 ; localisation corticale pour la —, 158.

Décollement de la rétine. Action du bandeau compressif dans le traitement du —, 123 ; —, 123 ; le — à la suite d'accident, 177 ; apparition et pronostic du —, 173 ; —, 265 ; — total et congénital chez deux frères, 311 ; à propos du traitement chirurgical du —, 312 ; note clinique sur le —, 413 ; pathogénie du —, 459 ; action de quelques moyens thérapeutiques employés contre le —, 461 ; diagnostic du — d'origine traumatique, 505.

Dialyse. — kérato conjonctivale, 198.

Dionine. Recherches expérimentales sur l'action résorbante de la —, 105 ; l'action physiologique de la —, 493 ; —, 525.

Diplographe. — indicateur, 131 .

Distichiasis. Contribution à l'étude du — congénital, 274.

Divergence. Paralysie de la —, 512.

Deutéranopes. Contribution à la vision des —, 443.

E

Echelles. Nécessité d'une — optométrique décimale universelle, 213.

Ectropion. Traitement de l'— par transplantation d'un lambeau de l'oreille, 35 ; correction de l'— atonique sénile, 35 ; procédé personnel pour l'— par sarcomatose de la paupière inférieure, 276.

Enésol. Contribution à l'étude du salicylarsinate mercure, —, 239.

Enophtalmie. Un cas d'— traumatique, 218 ; — traumatique associée à l'exophtalmie volontaire, 469.

Entropion. Technique opératoire de l'— procédé personnel pour l'— par sarcomatose de la paupière inférieure, 276.

Enucléation. — avec anesthésie locale, 134.

Eucaïne. L'—, 335.

Eumydrine. Action de l'— sur l'œil humain, 344 ; l'—, 524.

Exophtalmie. — consécutive à une sinusite ethmoïdo-frontale, 84 ; — pulsatile, ligature des carotides primitives, mort, 133 ; — intermittente, 133 ; — pulsatile, ligature de la carotide, guérison, 134 ; nouvelle méthode de traitement de l'— pulsatile, 185 ; quatre cas d'—, 183 ; double — chronique par pseudo-hypertrophie scléreuse des muscles de l'—, 325 ; contribution à l'étude de l'— traumatique, 329 ; sur l'— acromégalique, 333 ; — traumatique, 373 ; — pulsatile traumatique, 373 ; double — chronique par sclérose des muscles orbitaires, 373 ; exophtalmie traumatique avec — volontaire, 469 ; — intermittente, 513 ; — unilatérale traumatique, 573.

F

Fer. Alliages de — non magnétiques, 528.

Fibres à myéline. Observation rare de —, 21 ; disposition exceptionnelle de —, 312 ; — de la rétine, 413.

Filtration. Quelques mots à propos de la — de l'œil, 295.

Fond d'œil. Lésions du — dans l'anémie, 42 ; photographies du —, 459 ; — dans la polycythémie, 479.

Formiate de soude. — en thérapeutique oculaire, 432.

G

Ganglion ophtalmique. Le — joue-t-il un rôle dans la production de l'humeur aqueuse, 398.

Glandes lacrymales. Recherches sur les altérations des — après section de leurs canaux excréteurs , 60 ; tumeurs symétriques des —, des paupières et des glandes buccales, 137 ; tumeurs mixtes des — et salivaires, 188 ; sur le développement de la —, 196 ; lésions de la — dans la syphilis héréditaire, 277 ; un cas de lympho-sarcome primitif de la —, 377 ; hypertrophie bilatérale des — et salivaires, 516 ; luxation traumatique de la —, 517.

Glaucome. La plus simple opération du —, 18 ; — aigu consécutif à un traumatisme de la cuisse, 18 ; — aigu consécutif aux contusions du globe oculaire, 76 ; résection du sympathique dans le —, 116 ; sur le — après la contusion de l'œil, son traitement, 117 ; traitement du — chronique par l'établissement d'une cicatrice filtrante, 205 ; le — aigu consécutif aux opérations d'iridectomie, 208 ; — aigu par hypermaturité d'une cataracte, 212 ; traitement du — par les courants de haute fréquence, 337 ; traitement du — par l'irido-sclérotomie, 358 ; un cas de — tuberculeux, 410 ; nouveau principe du traitement opératoire du —, 455 ; sur le — expérimental, 456 ; contribution à l'anatomie pathologique du —, 494 ; — juvénile avec myasthénie grave, 504 ; hydrophtalmie, — et iridectomie, 513 ; le —, 562.

Gliome. Casuistique du — de la rétine, 361, 363.

Globe oculaire. Luxation traumatique du — dans la cavité maxillaire, 324 ; luxation spontanée du —, 423 ; parasites animaux du —, 423.

Goitre exophtalmique. Voir Basedow.

H

Hemianopsie. Casuistique de l'—, 173 ; acromégalie et — bitemporale, 247 ; un cas d'— bitemporale, 264 ; — d'origine corticale, avec conservation de la perception lumineuse, 414 ; aphasie sensorielle avec — latérale homonyme, 415 ; un cas d'—, 566.

Hétérophtalmos. Sur l'—, 247.

Hippus. — monolatéral dans une paralysie du M. O. C., 59 ; contribution à l'étude de l'— pathologique, 412.

Holocaïne. L'—, 335.

Hydrophtalmie. — et formations cartilagineuses intraoculaires, 272 ; anatomie et clinique de l'—, 401 ; — glaucome et iridectomie, 513 ; — congénitale, 513.

Hypermétropie. Sur l'— élevée avec présence du cristallin, 466.

Hystéro-traumatisme. — oculaire avec amaurose, 361.

Hypopyon. Traitement de l'— par le drainage capillaire de la chambre antérieure, 481.

I

Images. Les — stéréoscopiques de W. Haussmann, leur emploi, 288.

Infections. Recherches bactériologiques sur les — post-opératoires, 199.

Injections. — sous-conjonctivales d'eau salée, 288 ; — sous-conjonctivales salées, 431.

Iodoforme. Mode de préparation des bâtonnets et tablettes d'—, 289 ; expériences

sur le traitement intra-oculaire par l'—, 525.

Iodure de potassium. Effets inattendus produits par l'—, 144 ; — en collyre, 528.

Iridectomie. L'— préalable dans l'opération de la cataracte, 73 ; technique de l'—, 73 ; l'— antiglaucomateuse, 170 ; des indications de l'— dans les irido-choroïdites, 206 ; glaucome consécutif aux opérations d'—, 208.

Irido-choroïdite. L'— gonococcique, 20.

Irido-cyclite. — tuberculeuse, 69 ; maladie congénitale du cœur et hyperglobulie avec — hémorragique, 138 ; un cas d'— purulente, abcès rétro-bulbaire et cérébral, 261.

Iridodialyse. — traumatique, 116 ; hémi- — traumatique, 410 ; — congénitale avec hétérochromie, 503.

Iris. Colobome double des deux —, 20 ; anomalies de développement de l'—, 55 ; action des médicaments sur l'— paralysé, 58 ; résorption de morceaux d'— par le bulbe oculaire, 60 ; tumeurs gommeuses des —, 70 ; kystes de l'—, 70 ; arrachement de la couche pigmentée rétinienne de l'—, 69 ; relation entre le colobome de l'— et la corectopie, 70 ; physiologie des mouvements de l'—, 105 ; sur le tissu collagène et protoplasmique de l'— humain, 156 ; injections de salicylate de soude dans l'— rhumastimale, 170 ; les couches postérieures de l'—, 196 ; contribution clinique et anatomo-pathologique à la question des kystes épithéliaux de l'—, 260 ; incision de l'— et de la capsule, 267 ; atrophie de l'— au cours du tabes et de la paralysie générale, 279 ; — hétérochrome, 294 ; kystes de l'épithélium pigmenté de l'—, 297 ; colobome bilatéral de l'—, 307 ; mélano-sarcome de l'—, 308 ; carcinome métastatique de l'—, 309 ; mélanome de l'—, 310 ; tumeur épithéliale de la surface postérieure de l'—, 359 ; sur les nerfs de l'—, 394 ; tuberculose de l'—, 412 ; kystes pigmentaires idiopathiques de l'—, 458 ; contribution à l'étude des kystes de l'—, 561.

Iritis. — récidivante, 19 ; sur l'— blennorragique métastatique, 116 ; — nodosa, 260 ; difficulté du diagnostic de la nature syphilitique de l'—, 307 ; — tuberculeuse traitée par la tuberculine de Koch, 357 ; — double blennorragique, 358 ; valeur thérapeutique et diagnostique de la ponction précoce de la chambre antérieure dans l'—, 457.

Itrol. — Crédé, 480.

J

Janthinopie. La —, 264.

Jéquirity. Le trachome et le —, 453.

K

Kératectomie. La — à lambeau, 203.

Kératite. — discoïde, 15 ; — profonde, 67 ; quelques remarques sur le traitement de la — phlycténulaire, 111 ; recherches bactériologiques sur la — à hypopyon, 166 ; la — superficielle, suite d'acné rosacea, 166 ; contribution à l'étude de la — disciforme, 257 ; — neuro-paralytique à la suite d'une périostite du maxillaire supérieur, mort, 301 ; sur les scléro- —s, 353 ; — après extraction de cataracte, 403 ; — noueuse, 404 ; recherches bactériologiques sur la — à hypopyon, 407 ; les — bulleuses, 407 ; — fœtale, 452 ; — à hypopyon guérie par le sérum antidiphtérique, 498 ; la — neuro-paralytique, 499 ; bactériologie de la — à hypopyon, 500

Kératite parenchymateuse. — aiguë par traumatisme, 14 ; contribution à l'étude d'une forme de — sclérosante probablement tuberculeuse, 14 ; traitement de la —, 13 ; long intervalle entre les —s des deux yeux, 166 ; de la —, 254 ; contribution à l'étude de la — syphilitique, 257 ; — avec irido-choroïdite, 302 ; — expérimentale du chien par le trypanosoma Brucei, 446 ; rôle du traumatisme dans l'étiologie de la —, 449 ; la — bilatérale sympathique après blessure de la cornée, 450 ; — annulaire congénitale, 451 ; spirochètes dans la — expérimentale, 452 ; — post-traumatique, 499 ; la — traitée par la tuberculine T. R., 554.

Kératomycose. Nouvelle forme de —, 113.

Kératocône. Nouveau procédé opératoire du —, 112 ; sur le traitement du — par les cautérisations galvaniques péri-centrales, 114 ; ectasie transitoire au cours du —, 406.

Kérato-conjonctivite. — guérie par la thérapeutique des voies lacrymales, 405 ; la — phlycténulaire, 561.

Krœnlein (Opération de). Sur l'—, 137 ; résultats de l'—, 473.

L

Larmes. Recherches sur l'action anti-toxique des larmes comparée à celle de la toxine diphtérique, 108.

Lecture. Physiologie de la —, 160.

Li m be Casuistique des tumeurs du —, 350.

Lobe frontal. Symptômes oculaires des affections du —, 280.

Lobe temporal. Symptômes oculaires des affections du —, 278.

Localisation. Les troubles de la — absolue, 443.

Lumière. Action de la — sur le développement de la rétine, 10 ; méthode simple pour mesurer la — du jour, 296 ; l'adaptation à la —, 445.

Lunette. Préjugé contre les —s, 144 ; guide pratique pour le choix des —s, 496 ; origines du préjugé contre les —s, 526.

M

Macula. Localisation de la sphère visuelle et de la —, 10 ; la couleur de la —, 54 ; lésions persistantes des deux —s par la

lumière solaire, 71 ; sur la — humaine, 341 ; anatomie pathologique du faisceau de la —, 346 ; atrophie optique, hémorragies de la —, 414 ; — de la rétine humaine, 439.

Membrane hyaloïde. — du corps vitré, 394.

Métallothérapie. — oculaire, 498.

Mickuliez. Maladie de — ou de Hodgkin, 381.

Microphtalmie. La —, 468.

Mouvements de l'œil. Paralysie des — de latéralité dans les affections du cervelet, des tubercules quadrijumeaux et de la protubérance, 46 ; — associés et nerfs oculogyres, 348 ; genèse des — verticaux et unilatéraux, 493.

Mucocèle. Contribution à l'étude de la —, 274.

Muscles. Hypertrophie vraie des — de l'œil, 27 ; électrisation des — intrinsèques de l'œil, 28 ; — de l'œil, 56 ; les — dilatateurs de la pupille chez le phoque, 156 ; importance de l'étude clinique des — moteurs de l'œil, 217 ; résection des — releveurs des paupières, 220 ; atrophie du noyau des — internes de l'œil, 268 ; double exolphtalmie par pseudo-hypertrophie scléreuse des — de l'œil, 325 ; remarques sur l'hypertrophie vraie des — de l'œil, 511.

Mutilateurs. Les auto- —, 496.

Myasthénie. — grave, autopsie, 130.

Mydriase. — unilatérale dans la tuberculose pulmonaire, 236 ; — intermittente hystérique, 401.

Myopie. Traitement opératoire de la —, 26 ; influence de la correction totale de la — sur sa progression et le décollement de la rétine, 26 ; — excessive, 27 ; acuité visuelle des écoliers, traitement rationnel de la —, 27 ; — diabétique, 76 ; syphilis et —, 76 ; nouvelle opération pour la — modérée, 76 ; extraction des cristallins dans la — forte, 128 ; — forte, opération, bon résultat, 130 ; étude sur les —s traumatiques, 180 ; — traumatique, 183 ; étude de la — élevée, 179 ; action de la correction totale sur la progression de la —, 270 ; — axile progressive, 318 ; résultats tardifs de la —, 319 ; correction de la —, 320 ; note sur la correction totale de la —, 321 ; extraction bilatérale des cristallins dans la —, 509 ; la base anatomique et physiologique de la théorie de Stilling sur le développement et l'importance de la —, 510 ; rôle de la syphilis dans la production de la — progressive, 570.

N

Nerf optique. L'arrachement du —, 22 ; la pigmentation du —, 55 ; existe-t-il des vaisseaux centraux dans le — du cheval ? 104 ; un cas d'arrachement des deux —s, 121 ; étude des affections du — accompagnées de scléroses multiples, 139 ; des tumeurs du —, 174 ; blessures directes du —, 210 ; fracture du crâne avec section du —, 264 ; vaisseaux centraux du — de quelques carnivores, 294 ; pigmentation du — chez les animaux, 394 ; atrophie du —, hémorragies maculaires, 414 ; ciseaux pour la section du —, 421 ; formations caverneuses dans le —, 447 ; évulsion du —, 459.

Névrite optique De la — a frigore, 210 ; pseudo- —, œdème de la papille et —, 265 ; un cas de double — grave après opération sur l'apophyse mastoïde pour suppuration de l'oreille moyenne, 310 ; — inflammatoire tuberculeuse, 363 ; — infectieuse post-rubéolique, 427 ; un cas de syringomyélie avec double — 522 ; quelques aspects ophtalmoscopiques des —, 565.

Névrite rétrobulbaire. — atypique, 361 ; observations pratiques à propos d'un cas de — aiguë, 462 ; sur les formes juvéniles non toxiques de la —, 506 ; — probablement due à une sinusite, 507 ; — complication de sinusite sphénoïdale, 565.

Névroglie. Pigmentation et prolifération de la — rétinienne, 7.

Nitrate d'argent. Quelques faits cliniques sur le —, 561.

Nystagmus. Fixation du muscle droit externe comme traitement du —, 571.

O

Œil. Protection de l'— dans le traitement radiothérapique des parties voisines, 4 ; blessures de l'—, 31 ; tumeurs lymphomateuses de l'—, 37 ; affections scorbutiques de l'—, 42 ; affections de l'— d'origine nasale, 44 ; l'— diabétique, 44 ; l'— des singes anthropoïdes, 54 ; les figures anatomiques de l'— chez les Arabes, 54 ; muscles et aponévroses de l'—, 56 ; mélanose de l'— et tumeurs épibulbaires, 64 ; tumeur de l'—, 67 ; les premiers soins dans les blessures de l'—, 79 ; anomalies congénitales de l'—, 104 ; tumeurs malignes de l'—, 135 ; blessures de l'— par éclats de fer, 133 ; affections de l'— dans la fièvre des foins, 139 ; relations entre les maladies des sinus du nez et les affections internes de l'—, 140 ; manifestations du rhumatisme dans l'—, 141 ; rapports entre les maladies internes et les maladies de l'—, 139 ; influence des saprophytes dans l'infection de l'—, 164 ; la prophylaxie des traumatismes de l'—, 183 ; néoplasmes et pseudo-néoplasmes développés dans les moignons de l'—, 184 ; blessures de l'—, 183 ; contribution à l'étude clinique des traumatismes de l'—, 217 ; artériosclérose de l'—, 225 ; considérations sur les affections de l'—, dites rhumatismales, 235 ; altérations de l'— chez un malade atteint de maladie de Wehrloff, 236 ; déformation crânio-cérébrale, troubles de l'—, 238 ; perforation double des parois de l'—, 272 ; moyen d'arrêter les inflammations purulentes de l'— partant de cicatrices opératoires, 273 ; indemnités pour blessures de l'—, 273 ; brulures de l'— par l'ammoniaque, 271 ; blessures de l'— par objets imprégnés de couleurs d'aniline, 271 ; blessures de l'—, 272 ;

l'— et les affections du lobe temporal, 278 ; infection de l'—, examen de 100 cas, 298 ; blessures de l'— par accidents du travail, 322 ; filaire de l'—, 323 ; casuistique et statistique des blessures de l'— par arme à feu, 322 ; contribution à l'étude des affections héréditaires de l'—, 332 ; — et hystérie, 334 ; l'— et le brightisme, 335 ; traumatismes de l'— par les caustiques, 371 ; blessures indirectes de l'—, 372 ; deux cas d'infection traumatique de l'—, 372 ; altérations de l'— du lapin par le durcissement, 394 ; anomalies de développement de l'—, 394 ; sensibilité de la surface de l'—, 397 ; curabilité de la sidérose de l'—, 422 ; ossification de l'—, 424 ; recherches anatomiques sur les affections de l'— dues aux vers parasitaires de la truite, 447 ; infection de l'— par les protozoaires, 468 ; sur les protozoaires de l'—, 469 ; blessures de l'— à la naissance, 469 ; sur un cas de formation étendue de substance osseuse et de moëlle dans l'—, 468 ; perte subite de la vision par hémorragie dans l'—, 469 ; le tissu élastique de l'— normal et myope, 490 ; tumeur maligne de l'—, 494 ; le sarcome en surface de l'—, 503 ; sarcome de l'—, 503 ; inflammation de l'— par les toxines gonococciennes, 504 ; — et goutte, 523 ; les saprophytes dans les infections de l'—, 550 ; pathogénèse unique des maladies sécrétoires, vasculaires et nodulaires de l'—, 554 ; affections contagieuses de l'—, statistique, 555 ; hémorragies de l'—, 574.

Ophtalmie. — noueuse, 16, 68 ; traitement de l'— purulente chez les adultes par la canthoplastie, 86 ; l'importance des recherches bactériologiques sur l'— opératoire, 254 ; — pneumococcique bilatérale, 258 ; — purulente, début de kératite suppurative, 301 ; septicémie mortelle due à une — des nouveau-nés, 352 ; traitement de l'— blennorragique grave, 353 ; comment les accoucheurs modernes doivent-ils prévenir l'— des nouveau-nés, 405 ; les — congénitales, 407 ; — métastatique bilatérale, 500.

Ophtalmie sympathique.— Contribution à l'étude de l'—, 12 ; recherches bactériologiques sur le sang au cours de l'—, 61 ; remarques cliniques et histologiques sur l'—, 169 ; un cas d'—, 308 ; — après vingt-huit ans, 308 ; transmission de l'— par voie veineuse, 309 ; — compliquant une panophtalmie, 504.

Ophtalmologie. La pratique de l'— de Daviel, 48 ; rapports de l'— avec la pathologie générale, 138 ; progrès de l'— en 1905 ; — dans Rembrandt, 525.

Ophtalmométrie. Leçons d'—, 347 ; valeur clinique de l'—, 421.

Ophtalmomètre. Applications de l'— de Reid, 182.

Ophtalmoplégie.— sensitivo-motrice urémique, 76 ; tétanos céphalique avec —, 140 ; — externe, 270 ; trois cas d'— interne, 268 ; — double interne d'origine nucléaire, 369 ; —s systématisées organiques et fonctionnelles, 421 ; — unilatérale, totale, traumatique, 570 ; — transitoire chez un artério-scléreux, 572.

Ophtalmoscope. Nouvel —, 284.

Orbite. Anévrysme de l'—, 32 ; sarcome kystique de l'—, 34 ; infection de l'— par cellulite ethmoïdale, 34 ; kyste hydatique de l'—, 35 ; lymphomatose de l'—, 35 ; cinq cas de sarcome de l'—, 36 ; angiome caverneux de l'—, 36 ; tumeurs lymphomateuses de l'—, 37 ; cylindrome de l'—, 37 ; déformation de l'—, troubles dans l'appareil visuel, 43 ; une observation de phlegmon de l'—, 83 ; fracture du plancher de l'—, 83 ; éclat de culasse de fusil dans l'—, 83 ; blessure de l'— par coup de feu, 84 ; tolérance d'un fragment de culasse dans l'—, 85 ; diagnostic différentiel des tumeurs de l'—, 85 ; corps étrangers de l'— et du crâne, 86 ; contribution à l'étude de la pathologie anatomique et de la clinique du phlegmon de l'—, 87 ; sarcome de l'—, 136 ; blessures du cerveau par blessures à travers l'—, 136 ; traumatisme de l'— par coup de parapluie, 188 ; tumeurs symétriques de l'— dans un cas de leucocythémie, 189 ; résection permanente et temporaire de l'— dans l'extirpation des tumeurs rétro-bulbaires, 190 ; hématone spontané de l'— chez la femme, 221 ; contribution aux tumeurs de l'—, 223 ; — et conformations crâniennes, 248 ; le phlegmon de l'—, 274 ; contribution à l'étude du sarcome primitif de l'—, 297 ; ostéo-périostite de l'— à staphylocoques, 327 ; abcès gazeux de l'—, 376 ; un cas d'ostéome de l'—, 379 ; un cas de traumatisme de l'—, 379 ; tumeurs osseuses de l'— et transillumination par rayons X, 375 ; un cas de phlegmon de l'—, avec septicopydhémie mortelle, 375 ; un cas d'ostéome de l'—, 380 ; sarcome de l'—, 425 ; tumeur de l'—, 425 ; enfoncement de la voûte de l'— avec rupture du bulbe, 425 ; la question du cul-de-sac de l'— pour les yeux artificiels, 430 ; un cas d'échinocoque de l'—, 471 ; plaies pénétrantes du crâne par l'—, 475 ; nécrose traumatique des paupières et de l'—, 476 ; tétanos après blessure piquante de l'— 477 ; endothéliome de l'—, 472 ; lymphangiome caverneux de l'—, 514 ; kyste dermoïde de l'—, 515 ; deux cas d'abcès de l'— après sinusite maxillaire, 516 ; gomme bilatérale de l'—, 516 ; métastase de l'— dans un cancer de l'estomac, 516 ; deux cas d'hémorragie sous-périostée de l'—, 523 ; les fractures de l'—, 575.

Osmose. Contribution à l'étude des échanges par — entre les humeurs intra-oculaires et le plasma sanguin, 159.

Oxyde de mercure. Pommades indolores à l'—, 528.

P

Paludisme. Deux cas de — oculaire, 235.

Panophtalmie. — traumatique par un microbe anaérobie, 324 ; — avec abcès cérébral, 422 ; — septique, 469.

Papille. Corps étranger de la —, opération rare, 29 ; sarcome péri— aire, 175 ;

un cas de néoplasie primitive sur la —, 264 ; tumeur de la —, 266 ; malformation de la —, 207 ; sarcome péri- — aire, 312 ; anomalies des vaisseaux de la —, 341 ; sarcome autour de la —, 362 ; tumeur cérébrale à forme psychique dans œdème de la —, 429.

Paraffine. Accidents oculaires par les injections prothétiques de —, 282.

Paralysie. Anatomie pathologique des — précoces oculaires, 25 ; — du moteur oculaire externe d'origine otitique, 27 ; — isolée du grand oblique d'origine orbitaire, 28 ; — multiples et transitoires des muscles oculaires, 77 ; — congénitale du facial et du M. O. E., 77 ; — des M. O. C. et cécité par blessures n'intéressant pas le nerf optique ou le M. O., 129 ; — isolée du grand oblique, 181 ; — du M. O. E., 233 ; — du M. O. E. dans l'otite moyenne, 268 ; — alternante et récidivante de M. O., 269 ; — récidivante du droit externe gauche, suivie d'iritis et de rétinite hémorragique, 270 ; — fugace de l'élévation, 270 ; — passagère de la 4° paire dans un cas de diabète sucré, 319 ; — des nerfs moteurs de l'œil chez les diabétiques, 320 ; — récidivante et douloureuse des muscles de l'œil, 368 ; — congénitale d'un abducteur, strabisme de l'autre œil, 368 ; — de la 3° paire, 419 ; — de la divergence, 511 ; — de l'élévation, 512° ; — récidivante de l'oculo-moteur comme complication de la fièvre typhoïde, 572.

Paralysie générale. Premiers symptômes oculaires de la —, 523.

Parésie. Diagnostic de la — latente de l'accommodation, 317.

Paupières. Traitement du cancroïde des — par le radium, 33 ; syphilides tertiaires des —, 34 ; éléphantiasis de la —, supérieure, 36 ; cylindrome des —s, 37 ; pigmentation des — dans la maladie de Graves, 42 ; traitement de l'épithélioma des —, 49 ; chancre simple expérimental de la — chez les macaques, 82 ; casuistique des blessures des —, 136 ; le clignement vibratoire des — et les affections rénales, 139 ; paralysie du clignement et de l'occlusion des —, 251 ; spasme tonique de l'élévateur de la —, 276 ; contribution à l'étude du colobome des —, 274 ; gomme syphilitique des —, 326 ; chromhydrose des —, 327 ; épithélioma des — d'origine pilo-sébacée, 328 ; absence partielle des — supérieures, 330 ; destruction presque complète des —, 380 ; forme clinique de la tuberculose des — 385 ; épithélioma des —, 426 ; phlegmon des —, 426 ; nécrose traumatique des —, 476 ; mouvements paradoxaux des —, 515 ; phlegmon gangréneux des —, 515 ; angiome caverneux des —, 516 ; épithélioma des —, 517 ; histoire d'un épithélioma des —, 576.

Pecten. Développement du — dans l'œil du poulet aux dépens des feuillets de la vésicule oculaire primitive, 104

Pédoncules cérébraux. Symptomatologie des affections des —, 176.

Pemphigus. — de la conjonctive, 449 ; — histérique de la conjonctive, 500.

Phénomène entoptique. Un nouveau —, 396.

Pinguecula. Sur une forme de — rare et intéressante, 497.

Pont de Varole. Casuistique des affections du —, 278.

Pourpre rétinien. La fixation du —, 54 ; les altérations du — sous l'influence de la lumière, 547.

Pression. Voir : Tension.

Protargol. Quelques méfaits du —, 542 ; faits cliniques sur le —, 561.

Prothèse. La — provisoire n'est elle pas dangereuse ? 29 ; amélioration de la — oculaire par greffe d'yeux de lapin, 186 ; autoplastie conjonctivale et —, 303.

Ptérygion. Anatomie pathologique du —, 61 ; — récidivé, 353 ; —, 404 ; le —, 452 ; traitement du — à propos d'un cas grave, 498.

Ptosis. — congénital, 136 ; traitement opératoire du —, méthode de Parinaud, 189 ; sur un procédé déterminé pour l'opération du blépharo — congénital, 192 ; action vicariante du frontal dans le — congénital, 275 ; du — et de l'opération de Motais, 330 ; le — et l'opération de Motais, 379.

Pupille. Syndrome cholélithiasique et appendiculaire, inégalité des —s, 44 ; valeur sémiologique des troubles de la — dans les affections cérébro-spinales, 47 ; état des —s après section intra-crânienne du nerf optique, 58 ; les inégalités de la — dans les pleurésies avec épanchements, 93 ; les réflexes de la —, 106 ; l'examen de la — par la lumière du gaz à l'incandescence, 261 ; troubles de la — dans la tuberculose pulmonaire, 280 ; réaction respiratoire des —, 296 ; l'état de la — dans quelques maladies mentales, 382 ; recherches expérimentales sur le rétrécissement de la — par l'excitation lumineuse, 445 ; sur la méthode d'examen de la —, 458 ; étude des —s sur le nouveau-né, 547 ; réaction de la — dans la convergence et l'accommodation, 548 ; dilatation de la — dans les mouvements de latéralité, 563 ; examen de la — et de ses réflexes, 563.

Q

Quincke (Maladie de). Œdème aigu angio-neurotique, —, 276, 472.

Quinine. Recherches expérimentales sur la pathogénie des troubles visuels dans les intoxications par la —, 121.

R

Radioscopie. Localisation des corps étrangers par la —, 79, 80 ; localisation par la — des corps étrangers de l'œil et de l'orbite, 427.

Radium. Action du — sur le développement de la rétine, 10 ; traitement des cancroïdes palpébraux par le —, 33 ;

traitement de l'épithélioma superficiel par le —, 328.

Rapport — de l'hôpital d'Iglau, 448 ; — de l'hôpital de la Moravie, à Olmütz, 495.

Rayons X. Protection de l'œil dans le traitement par les —, 4 ; épithélioma palpébral, traitement par les —, 36 ; localisation des corps étrangers par les —, 79 et 80 ; traitement par les — des tumeurs inopérables de l'orbite, 136 ; épithéliomas inopérables périoculaires traités par les —, 190 ; traitement des cancroïdes par les —, 378 ; visibilité des —, 491 ; action des — sur l'œil et radiothérapie, 574.

Réflexe. Les —s pupillaires chez le lapin gris après section du nerf optique, 58 ; les —s de la pupille, 106 ; de l'influence de l'obscuration sur le — à la lumière des pupilles, et sur la pseudo-abolition de ce —, 141 ; le — accommodateur dans la paralysie générale, 142 ; que savons-nous des centres et des voies du — pupillaire ? 250 ; conservation du — pupillaire dans un cas de cécité sans lésions ophtalmoscopiques, 313 ; abolition unilatérale du — lumineux, conservation du — accommodatif, traumatique, 319 ; troubles isolés et simultanés des —s iriens dans la paralysie générale, 356.

Réfraction. Relation de la courbure cornéenne et de la —, 130 ; procédé simple pour la détermination de la — à l'image renversée, 132 ; quelques remarques sur la — des nouveau-nés, 251 ; la théorie des miroirs et des lentilles appliquée à l'étude des vices de —, 300 ; indications des cyclopégiques dans la détermination de la —, 317 ; détermination des vices de — sans cyclopégie, 368 ; sur la formule des anomalies de —, 465 ; données statistiques sur l'état de la — à Amsterdam, 467.

Relief. Sensation et conception du —, 57.

Rétine. Anomalies de développement de la — en rapport avec la macro- et la microgyrie de l'encéphale, 8 ; action de la lumière et du radium sur le développement de la —, 10 ; l'excitation de la — et le spinthariscope, 11 ; foyer hémorragique de la —, 21 ; la commotion de la —, 22 ; œdème de la — à la suite de contusions, 71 ; obstruction des artères de la —, 73 ; rétrécissement du champ visuel comme symptôme de l'anesthésie de la — chez les enfants, 72 ; gliome de la —, 122 ; un cas de gliome bilatéral de la — avec double énucléation, 122 ; un cas de gliome de la — chez deux membres de la même famille, 122 ; un cas de gliome de la — dans un œil phtisique, 123 ; rhinorrée cérébro-spinale avec modifications de la —, 124 ; un cas de pseudo-gliome de la —, 174 ; gliome de la — avec propagations crâniennes, 211 ; un cas d'hémorragie de la — avec troubles de la menstruation, 264 ; kystes de la portion ciliaire de la —, 265 ; décollement de la —, 265 ; structure fibrillaire de la couche ganglionnaire de la —, 294 ; cellules visuelles de la — du chat, 295 ; absence congénitale de la — dans la macula, 297 ; la pigmentation de la — après résection opticociliaire chez l'homme, 298 ; œdème fibrillaire de la — après une contusion, 311 ; sur une diversité de coloration qu'on observe dans la — de grenouille tenue à l'obscurité et à la lumière, 341 ; étiologie et pronostic des hémorragies de la — 362 ; gliome de la —, 361, 363 ; hémorragies de la — dans la compression du thorax, 413 ; hémorragies de la — par surmenage, 417 ; glandes dans l'épithélium pigmentaire de la — après section des artères ciliaires, 439 ; sur la dégénérescence de la —, en particulier dans l'artério-sclérose, 459 ; préparations d'apoplexies de la —, 460 ; recherches expérimentales sur l'embolie de la —, 493 ; contribution à l'étude anatomique des hémorragies pré- — iennes, 494 ; dégénérescence pigmentaire de la —, 506 ; hémorragies de la —, 507 ; modifications de la — pour servir au diagnostic de dégénérescence vasculaire, 508 ; hémorragies de la — dans la compression du thorax, 566.

Rétinite. Un cas de — chronique, 210 ; contribution à l'anatomie pathologique de la —, 265 ; forme anormale de —, 312 ; étiologie de la — proliférante, 364 ; — ponctuée albescente, 416 ; neuro- — dans la paralysie générale, 479 ; observation de — ponctuée albescente, 508.

Rogman (le Dr Alberic). 521.

S

Sac lacrymal. L'extirpation du —, 85 ; extirpation du —, 187 ; trois cas de cancer non ulcéré du —, 219 ; ablation du —, 379 ; opérations oculaires et sur le —, 375 ; rapports entre les phlegmons et les fistules de la région du —, 375 ; un cas de tuberculose du —, 472 ; polype pédiculé du —, 472 ; gangrène bilatérale du — à la suite de diphtérie oculaire, 476 ; cancer primitif du —, 517 ; épithélioma récidivé du —, 517 ; — annulaire unilatéral, 110 ; résultat des 25 premiers cas de cure radicale de suppuration du — par la méthode de Totti, 576.

Sclérotique. Rupture de la —, 167 ; le mélanome sur la —, 169.

Sclérotomie. — postérieure, 19.

Scotome. —s hémianopsiques, 22 ; symptomatologie du — scintillant, 266 ; — annulaire par déchirure de la choroïde et de la rétine, 414.

Sens lumineux. Influence de l'âge sur le —, 58 ; adaptomètre pour l'examen du — 430.

Sens des couleurs. Appareil pour la détermination du —, 197 ; examen du — par le disque chromo-optométrique de Le Méhauté, 317 ; le — et son examen au moyen des planches de Nagel, 342 ; tableau pour l'examen du —, 480

Sérothérapie. — des affections infectieuses de l'œil, 346.

Sidérose Curabilité de la — de l'œil, 422.

Simulation. — et accidents du travail, 573.

Sinus. Symptômes des affections des — périorbitaires, diagnostic des maladies des — nasaux, 329.

Sinus frontal. Mucocèle suppurée du —, 187.

Sinus maxillaire. Dent de fourchette tolérée quinze ans dans le —, 475.

Sinusite. Le traitement opératoire des —s frontales chroniques, 81; exophtalmie à la suite d'une — ethmoïdo-frontale, 84 ; éléphantiasis et — maxillaire, 221 ; ostéo-périostite et — frontale, 223 ; méthodes opératoires pour les — frontales, 274; — maxillaire avec exophtalmie et névrite optique, 327 ; manifestations orbitaires des —s sphénoïdales, 375 ; symptômes oculaires de la — latente, 381 ; deux cas de — avec complications oculaires, 476 ; accident dentaire, iritis à hypopyon chez un opéré de cataracte, par — maxillaire, 477.

Skiascopie. Rotation de l'ombre dans la —, 57 ; théorie de la —, 57 ; théorie de la —, 159 ; théorie de la —, 396.

Sophol. Le — dans les ophtalmies blennorragiques, 501.

Spasme. Traitement du — accommodatif par la cocaïne, 25 ; deux cas de — nutans, 367.

Spermine. Emploi de la —, 527.

Spinthariscope. Le —, 11.

Staphylome cornéen. Procédé d'ablation du — complet, 66 ; une méthode simplifiée pour opérer le —, 558.

Stovaïne. Contribution à l'étude clinique de la —, 48 ; la — pour l'opération de l'entropion de la paupière inférieure, 99 ; la —, 526.

Spirochètes. Cornée renfermant de nombreux —, 446 ; — dans la kératite expérimentale, 452.

Strabisme. Contribution à l'étude du traitement orthoptique du —, 182 ; sur l'opération de —, 270 ; cas de —, 268 ; effet d'une opération de — après trente-deux ans, 360 ; — convergent des myopes, 569 ; fréquence et pathogenèse du — chez les hérédo-syphilitiques, 420 ; deux faits curieux de —, 421.

Stase papillaire. Pathogénie de la —, 210, 444 ; obscuration momentanée dans la —, 460 ; contribution expérimentale à la pathogénie de la —, 549.

Stase veineuse. L'action de la — de la tête d'après Bier sur l'œil des animaux, 442.

Strychnine. Utilité des différentes préparations de — dans les différentes formes de neuro-rétinite, 174.

Symblépharon. Technique de l'opération du — total, 137 ; greffes épidermiques de Thiersch dans le —, 331 ; opération de — — total, 426.

Sympathectomie. — pour glaucome, 504.

Sympathique. Altérations consécutives à l'extirpation du ganglion — cervical supérieur, 157.

Syndrome. — cholélithiasique et appendiculaire, inégalité pupillaire, 44 ; — de la calotte pédonculaire, 78 ; valeur du — cérébelleux, en particulier des troubles oculaires, 428.

Synchiotomie. Contribution à l'étude de la — antérieure, 411.

Syphilis. Gomme épibulbaire due à la —, 30 ; chancre — du grand angle, 30 ; — tertiaire palpébrale, 34 ; — et myopie, 76 ; un symptôme rare de la — oculaire chez les nouveau-nés, 118 ; diagnostic et traitement de la — de l'œil, 333, 334 ; pathologie fœtale de l'œil dans la — héréditaire, 332 ; — héréditaire et acquise chez un même sujet, 362 ; origine de quelques affections oculaires trouvées dans la —, 519.

T

Tabes. Troubles oculaires dus au —, 332 ; diagnostic du — et de la paralysie générale, 479.

Tache de Mariotte. Visibilité subjective de la —, 158.

Tarse. Sur les variétés de l'épi- —, 341.

Tarsite. — ulcéreuse syphilitique, 327 ; nosologie de la — tuberculeuse, 346.

Tarsorraphie. Emploi de la — dans les traumatismes du globe, 394, 518.

Tatouage. Contribution au — de la cornée, 65 ; du — de la cornée, 201.

Ténonite. — grippale suivie d'atrophie optique, 328.

Tension oculaire. Changements de la — dans le glaucome, 260 ; méthode d'enregistrement graphique de la — et ses résultats, 442 ; sur l'origine de la —, 491.

Tératologie. Nouveaux faits de — expérimentale, 446.

Thalamus. Symptômes des affections du —, 176 ; tuberculose solitaire du —, 310.

Thérapeutique oculaire. — d'urgence, 286 ; —, 287, 284 ; la ponction lombaire en —, 428 ; leçons de —, 495 ; la cautérisation ignée en —, 525.

Thiosinamine. La — en thérapeutique oculaire, 480.

Thigénol. Le —, 526.

Tonomètre. Un nouveau —, 238 ; modifications du — de Fick, 284 ; le — de Fick-Lichwitz, 285.

Torticolis. — oculaire, 90.

Trachome. Traitement électrique du —, 110 ; le — et l'émigration, les hôpitaux de détention, 115 ; contagion dans le —, 168 ; statistique du —, 169 ; nécessité d'un Congrès pour la lutte contre le — en Italie, 240 ; contagion du —, 304 ; le — dans la province de Reggio-Calabre, 350 ; diffusion du — en Italie, 352 ; traitement du — par le radium, 355 ; le — en Hesse, 350 ; contribution à l'anatomie pathologique du —, 448 ; le — et le Jéquirity, 453 ; étendue du — et de la cécité en Finlande, 454 ; résultats et frais de la lutte contre le — en Hongrie, 449 ; le — dans la pathologie des voies lacrymales, 555; Ier Congrès pour la lutte contre le —, 556 ; sur la radiothérapie du —, 557 ; hémorragie après cautérisation de granu-

lations de —, 557 ; études historiques sur le —, 560.

Tractus uvéal. Sarcome mélanique du —, ses modalités, 62 ; tuberculose du —, 205 ; le mélanome seule forme de sarcome du —, 345.

Transillumination. — de l'œil, 575.

Trichiasis. Traitement opératoire de l'entropion avec —, 32 ; opération du — par transplantation, 136.

Trichromasie. La — abnorme et les signaux colorés, 395.

Trigémine. La —, 288.

Tritanopie. La —, cécité congénitale pour le bleu, 363.

Tropacocaïne. La —, 335.

Troubles oculaires. — consécutifs à l'observation d'une éclipse, 209 ; nature et signification de quelques — statiques, 209 ; — par l'observation d'une éclipse solaire, 310 ; — après une chute sur la tête, 312 ; — par observation de l'éclipse solaire, 416 ; — dus à l'autosuggestion, 461 ; — dus à la puberté, 462 ; étiologie des — contralatéraux et la cécité d'origine nasale, 478.

Tuberculose. — oculaire chez le bœuf et le porc, 12 ; — de la conjonctive, 65 ; — solitaire de la choroïde, 170 ; pseudo- — aspergillaire de la choroïde, 193 ; — de la conjonctive propagée au corps ciliaire, 202 ; différentes formes de la — conjonctivale, 204 ; — du tractus uvéal, 205 ; les tuberculides, les tuberculies et les para- — oculaires, 237 ; — de la choroïde, 241 ; — de la choroïde, 262 ; granulation intra-oculaire, — 272 ; pronostic et traitement de la — oculaire, 281 ; — du thalamus, 310 ; — de la conjonctive palpébrale, 354 ; formes cliniques de la — palpébrale, 385 ; — de la conjonctive, 405 ; — de l'iris, 412 ; — hématogène de l'œil et des paupières chez le lapin, 468 ; — contribution à l'étude de la — oculaire, 470 ; de certaines formes de — oculaire, 512.

U

Ulcère. Résultats bactériologiques rares dans l'— serpigineux, 12 ; l'air chaud dans l'— à hypopyon, 69 ; sérothérapie de l'— serpigineux, 258 ; un cas d'— avec hypopyon par conjonctivite weeksienne, 259 ; — à hypopyon, sérothérapie, 304 ; traitement des —s de la cornée par la quinine, 354.

Uvée. Contribution à l'étude des kystes de l'— 18 ; des flocculles pupillaires et de l'ectropion congénital de l'—, 164 ; pseudo-colobome de l'iris ; ectropion congénital de l' —, 307 ; entropion congénital de l'—, 411 ; nature musculaire des cellules du stroma de l'—, 489.

V

Vaisseaux de l'œil. Maladie de la paroi des —, 29.

Veines. Phlébite primitive des — ophtalmiques, 326.

Vésicule optique. Modifications cellulaires dans les — du Necturus, 546.

Verres. L'effet secondaire stéréoscopique des — cylindriques à axes symétriques, 252 ; procédé nouveau de détermination de l'axe d'un — cylindrique, 288 ; sur la vision avec les — cylindriques, 342 ; — jaunes et l'hyperesthésie rétinienne, 361 ; indications de l'axe pour les — cylindriques, 309 ; avantages et inconvénients de port des — dans les chemins de fer, 571.

Vision. Sur la — avec les verres cylindriques, 342 ; étude de la — stéréoscopique, 343 ; récupération de la vision d'un œil amblyope, 371 ; la — et l'hygiène scolaire 395 ; mécanisme de la projection dans la — binoculaire, 398 ; — nécessaire pour les employés de chemins de fer, 431 ; accidents du travail intéressant la —, 495.

Viseur. Un nouveau —, 525.

Voies lacrymales. Traitement des affections des —, 85 ; topographie des —, 105 ; affections chroniques des —, 163 ; opportunité d'un but commun pour le traitement des affections des —, 190.

Voies optiques. Anophtalmie congénitale et —, 439.

W

Wecker (Louis de). —, 300.

Z

Zona ophtalmique. — d'origine dentaire, 381.

Zonule de Zinn. La matrice ciliaire du corps vitré et de la —, 156.

Lyon. — Imprimerie A. REY, 4, rue Gentil. — 44070